



ASOCIACIÓN  
LATINOAMERICANA  
DE ODONTOPEDIATRÍA

Órgano Oficial de la Asociación Latinoamericana de Odontopediatría  
Órgão Oficial da Associação Latino-Americana de Odontopediatría

Revista Indizada

# ALOP

Revista de  
**Odontopediatría**  
Latinoamericana

Título: Revista de Odontopediatría Latinoamericana  
Órgano Oficial de la Asociación Latinoamericana de Odontopediatría (ALOP)  
Órgão Oficial da Associação Latino-Americana de Odontopediatria (ALOP)

**Título clave: Revista de odontopediatria latinoamericana**

Título clave abreviado: Rev. odontopediatr. latinoam.

ISSN: 2174-0798

Vol 4 N° 2

Julio-Diciembre 2014

**Editores:**

Guido Perona Miguel de Priego (Perú)

Fabian Calixto Fraiz (Brasil)

**Editor Adjunto:**

Enrique Huitzil (México)

**Comité Editorial:**

Raquel Doño (Argentina)

Luciane Ribeiro de Rezende Sucasas (Brasil)

Sandra Rojas (Chile)

Francisco Hernández Restrepo (Colombia)

Enrique Huitzil (México)

Marisol Carrillo (Paraguay)

Fernando Silva-Esteves (Perú)

Raúl Casamayou (Uruguay)

María Elena Guerra (Venezuela)

**Comité Revisor:**

Susana Piovano (Argentina)

Jorge Careaga (Bolivia)

Sonia Echeverría (Chile)

Fernando Escobar (Chile)

Mónica Botero (Colombia)

Alessandro Leite Calvacanti (Brasil)

Fernanda de Moraes Ferreira (Brasil)

Norma Campuzano (Ecuador)

Teresa Giral (México)

Luis Karakowsky (México)

Teresa Chirife (Paraguay)

Ana Raggio Adorno (Paraguay)

Sergio Weinberger (Perú)

Ana Lucía Seminario (Perú)

Esther Szwarz de Ubillos (Uruguay)

Rosemary Soube de Agel (Venezuela)

Gudelia León (Venezuela)



ASOCIACIÓN  
LATINOAMERICANA  
DE ODONTOPEDIATRÍA

Edita:

  
EDITORIAL MÉDICA

Ronda del Caballero de la Mancha, 135

28034 Madrid (España)

Tel. (+34) 91 372 13 77

Fax: (+34) 91 372 03 91

www.ripano.eu

e-mail: ripano@ripano.eu

Frecuencia: Semestral

El contenido de cada artículo es de responsabilidad de su autor o autores y no compromete la opinión de la Revista. Prohibida la reproducción total o parcial de los artículos publicados en esta revista. Revista indizada en Latindex, Imbiomed.

Página web: <http://www.alop-odontopediatria.org>

Contactos e-mail: [editor.alop@gmail.com](mailto:editor.alop@gmail.com)

[www.facebook.com/AsociacionLatinoamericanaDeOdontopediatria](http://www.facebook.com/AsociacionLatinoamericanaDeOdontopediatria)

La Revista de Odontopediatría Latinoamericana se creó en la Reunión de la Asociación Latinoamericana de Odontopediatría (ALOP), el 26 de setiembre de 2009 en Santiago de Chile, siendo los integrantes de la primera Comisión del Comité Editorial: Dra. Sandra Rojas (Chile), Dra. Raquel Doño (Argentina), Dra. Johanna Crispín (Colombia), Dr. Guido Perona (Perú).

|  |            |
|--|------------|
| <b>Presentación</b> .....  | <b>4</b>   |
| <i>Guido Perona Miguel de Priego, Fabián Calixto Fraiz</i>   |            |
| <b>Mensaje del Presidente</b> .....  | <b>6</b>   |
| <i>Francisco Hernández</i>   |            |
| <b>Editorial</b> .....   | <b>10</b>  |
| <i>Profesores Odontopediatría FOUSP</i>  |            |
| <b>Relatorios de la mesa de representantes de sociedades de odontopediatría de los países latinoamericanos</b> |            |
| <i>Relatório da mesa dos representantes das sociedades de odontopediatria dos países latino-americanos</i>     |            |
| Epidemiología de la caries dental en latinoamérica   |            |
| <i>Epidemiologia da cárie dentária na América Latina</i> .....   | <b>13</b>  |
| Odontología materno infantil   |            |
| <i>Odontología materno infantil</i> .....  | <b>19</b>  |
| Atendimiento odontológico en pacientes especiales  |            |
| <i>Atendimento Odontológico em pacientes com necessidades especiais</i> .....                                  | <b>23</b>  |
| Presencia del odontopediatra en el ambiente hospitalario   |            |
| <i>Presença do odontopediatra em ambiente hospitalar</i> .....   | <b>33</b>  |
| ¿Porqué el trauma em la dentición decidua es importante?   |            |
| <i>¿Porque o trauma na dentição decidua é importante?</i> .....  | <b>40</b>  |
| Enseñanza de Cariología en el currículo de pregrado - Experiencia Latinoamericana                              |            |
| <i>Ensino Cariologia no currículo de graduação - Experiência da América Latina</i> .....                       | <b>45</b>  |
| <b>Pósters</b> .....   | <b>50</b>  |
| <b>Información para los autores</b> .....  | <b>144</b> |
| <b>Informação para autores</b> .....   | <b>148</b> |

## PRESENTACIÓN

Guido Perona/Fabián Calixto

En 2014 Brasil fue el escenario de grandes acontecimientos, la Copa del Mundo en junio, el evento deportivo más importante del mundo y en octubre la consolidación de democracia con las elecciones brasileñas. Fue en este importante año que se celebró en agosto en la ciudad de São Paulo, el gran evento de la Odontopediatría de América Latina, el 17 Congreso de la Asociación Latinoamericana de Odontopediatría (ALOP) junto al 6º Congreso de la Asociación Paulista de Odontopediatría (APO). Alcanzado el hito en la participación de 1.232 profesionales, bajo el título del tema principal “Odontología Pediátrica - Una mirada Latinoamericana” fueron discutidos diversos tópicos de interés para todos aquellos que se dedican a la atención odontológica en la infancia y la adolescencia. Además de los profesionales, docentes, profesores y estudiantes, a la reunión asistieron los Presidentes o representantes de las Asociaciones de Odontopediatría de Latinoamérica y Caribe. En las diversas actividades se establecieron importantes acuerdos y estrategias de integración para la odontopediatría latinoamericana. El presidente del Congreso prof. Antonio Carlos Guedes Pinto, debido a los problemas médicos, no pudo asistir. Sin embargo, estaba presente en los corazones y las mentes de los miembros del comité organizador y los colegas brasileños, este espíritu contagioso para todos los participantes, incluso aquellos que aún no habían tenido la oportunidad de conocerlo. Durante los días del congreso sentimos la presencia del prof. Antonio Carlos Guedes Pinto más cerca que nunca, y su ejemplo de compromiso, lucha y dedicación fue fundamental en el logro de un evento de éxito y la coronación con un alto nivel científico. Por otra parte, fue un éxito

en el ámbito social con el reencuentro de viejos amigos y establecer nuevas amistades, este aspecto tan importante para el avance de nuestras relaciones y de nuestras instituciones académicas. Ahora, sabiendo la partida del prof. Antonio Carlos Guedes-Pinto la odontopediatría de América Latina está de luto. Nos corresponde, en reconocimiento a su dedicación y entusiasmo, a continuación, la construcción de una odontología de alta calidad e impacto social. A pesar de toda la tristeza los miembros del comité organizador del Congreso deben sentirse reconfortados por haber cumplido con el plan del profesor Antonio Carlos Guedes-Pinto y haber logrado un gran éxito.

Para nosotros, los editores, nos dieron la honrosa tarea de edición y publicación de este número de la Revista de Odontopediatría Latinoamericana con el contenido del 17º Congreso Latinoamericano y el 6º Congreso Paulista en honor al Prof. Antonio Carlos Guedes-Pinto. Hemos llevado a cabo este trabajo con mayor entusiasmo y compromiso, la compilación de la mejor información del Congreso, incluyendo el editorial de la odontopediatría brasileña dedicada al Prof. Antonio Carlos Guedes Pinto, el homenaje de Latinoamérica con el Mensaje del presidente de ALOP, seguido informes, relatorios, resúmenes, posters. Damos las gracias a la colaboración fundamental de la profesora Sylvia Martini Lavinia Ferreira (Vice-Presidente del Congreso), Marcelo Bönecker (Comisión Científica), Sucena Matuk (Comisión Científica) y todos los integrantes del comité organizador, sin la cual sería imposible reconstruir el contenido.

Esperamos que disfruten de esta edición.

## APRESENTAÇÃO

Guido Perona/Fabián Calixto

Em 2014 o Brasil foi palco de grandes eventos, a Copa do Mundo em junho, maior evento esportivo mundial e em outubro as eleições brasileiras consolidando sua democracia. Foi nesse ano tão importante que se realizou, em agosto, na cidade de São Paulo, o grande evento da Odontopediatria da América Latina, o 17º Congresso Latino-americano da ALOP juntamente com o 6º Congresso Paulista da APO. Atingimos a marca histórica de participação de 1.232 profissionais e sob o tema “Odontopediatria – Um olhar Latino-americano” foram discutidos diversos tópicos de interesse a todos aqueles que se dedicam a atenção odontológica na infância e adolescência. Além de clínicos, docentes e estudantes, a reunião teve a participação dos presidentes ou representantes das Associações de Odontopediatria da América Latina e Caribe. Nas diversas atividades foram estabelecidos acordos importantes e estratégias de integração da Odontopediatria Latino-americana. O presidente do congresso prof. Antonio Carlos Guedes-Pinto, devido a problemas médicos, não pode comparecer. No entanto, estava presente no coração e mente dos membros da comissão organizadora e colegas brasileiros, esse espírito contagiou a todos os participantes, mesmo aqueles que ainda não haviam tido a oportunidade de conhecê-lo. Durante os dias do congresso pudemos sentir o prof. Antonio Carlos Guedes-Pinto mais próximo do que nunca, e seu exemplo de compromisso, luta e dedicação foi determinante na realização de um evento coroado de êxito e com alto nível científico. Além disso, foi um sucesso no campo social com o reencontro de antigos amigos e o estabelecimento de novas amizades, aspecto esse tão importante para o avanço de

nossas relações e parcerias acadêmicas e associativas. Agora, sabendo da partida do prof. Antonio Carlos Guedes-Pinto a Odontopediatria latino-americana está de luto, mas guardará para sempre o exemplo desse grande incentivador. Cabe-nos, como reconhecimento a sua dedicação e entusiasmo, seguir construindo uma odontopediatria com alta qualidade e impacto social. Apesar de toda a tristeza os membros da comissão organizadora do congresso devem se sentir confortados por terem cumprido o planejamento do professor Antonio Carlos Guedes-Pinto e terem alcançado absoluto sucesso.

Para nós, editores, nos foi dada a honrosa incumbência de editar e publicar este número da Revista de Odontopediatria Latino-americana com o conteúdo do 17º Congresso Latino-americano da ALOP e o 6º Congresso Paulista da APO, em homenagem ao prof Antonio Carlos Guedes-Pinto. Realizamos esse trabalho com o maior entusiasmo e compromisso, recopilando toda a informação possível do congresso, incluindo o editorial da odontopediatria brasileira dedicado ao prof Antonio Carlos Guedes-Pinto, a homenagem da Latino-america com as palavras do presidente da ALOP, seguido dos relatórios das mesas, resumos de posters e demais conteúdos. Agradecemos a fundamental colaboração da professora Sylvia Lavínia Martini Ferreira (Vice-presidente do Congresso), Marcelo Bönecker (Comissão Científica), Sucena Matuk Long (Comissão Científica) e toda a comissão organizadora, sem a qual a recompilação do conteúdo seria impossível.

Esperamos que aproveitem este número.

## MENSAJE DEL PRESIDENTE ALOP

Francisco Hernández

Es muy grato cuando vemos que el esfuerzo desinteresado y el trabajo en equipo de tantos odontopediatras a lo largo del tiempo se vé reflejado en miles de grandes resultados. En 1971 cuando se decidió crear ALOP después de un congreso en Lima, Perú y desde 2004 cuando en Cochabamba, Bolivia un grupo de odontopediatras decidimos empezar a renovar ALOP pasando de un congreso cada dos años donde se reunían unos cuantos amigos a aprender y compartir grandes momentos, a desarrollar hoy una gran Asociación totalmente incluyente sin ningún ánimo de lucro ni económico ni personal ni profesional para nadie, a desarrollar una Asociación que solo busca el mayor un compromiso profesional y social con todos los que trabajamos por la sonrisa de nuestros niños latinoamericanos. Esta es la primera vez que logramos que una Asociación Científica de este tamaño, ya que integramos a todas las sociedades de odontopediatría de toda Latinoamérica, logre ser totalmente independiente, auto gestionable y sin ningún tipo de conflicto de intereses con ninguna compañía del mercado. Esto nos permite poder crecer y trabajar desde un punto de vista totalmente neutral hoy y hacia el futuro para solo buscar el beneficio de todos sin interés a cambio.

Acabamos de finalizar con un éxito abrumador nuestro 17 Congreso de ALOP en Sao Paulo el cual fue operado y realizado por nuestra sociedad miembro Asociación Brasileira de Odontopediatría ABO con más de 1300 participantes. En este número de la Revista de Odontopediatría Latinoamericana hemos recopilado todos los resúmenes de los trabajos de investigación realizados por nuestros profesionales a lo largo de toda Latinoamérica y presentados allí. Es un

completo orgullo el que debemos sentir todos que cada día estamos cambiando el paradigma que teníamos antes de ser simples observadores y lectores de literatura científica a convertirnos hoy en creadores, investigadores y escritores de alta calidad. Nuestra Revista es un ejemplo de esto con cuatro años de trabajo ininterrumpido publicando artículos de nosotros y para nosotros, en nuestros idiomas (Español y Portugués), totalmente gratis y que pueda ser compartido con todos sin ningún costo, esperamos seguir contando con la colaboración de todos los investigadores latinoamericanos para presentar sus investigaciones en nuestra revista.

El 17 Congreso Latinoamericano de Odontopediatría ALOP estuvo esta vez realizado en honor de un gran maestro de la odontopediatría Latinoamericana y Brasileira (él también era el Presidente de este Congreso) que se encontraba en delicado estado de salud mientras lo realizábamos, hoy quiero compartir con ustedes las palabras de la Junta directiva de ALOP con que recordamos y agradecemos en nombre de todos a este gran profesional desde hoy y por toda la eternidad: Muchas gracias Doctor Antonio Carlos Guedes-Pinto.

### **Antonio Carlos Guedes-Pinto 1939 - 2014**

En todas las profesiones existen pioneros, excelentes seres humanos que con sus ideas y acciones inspiran a generaciones a dar lo mejor de sí. Para la Odontopediatría, el Dr. Guedes-Pinto es uno de estos pioneros, dedicó su vida a la formación de profesionales en la especialidad, a la investigación y al desarrollo de innovaciones

---

que permitieran brindar una mejor atención a la salud bucal de nuestros niños.

Durante su vida compartió sus conocimientos con todos, participando en los más importantes eventos científicos y publicando trabajos y libros que han permitido multiplicar sus enseñanzas. Trabajó por las asociaciones regionales y nacionales de Odontopediatría en Brasil, uniendo sus esfuerzos por la integración de la especialidad en toda Latinoamérica.

Lamentamos que el Dr. Guedes-Pinto ya no nos acompañe físicamente pero nos queda su legado que perdurara por generaciones.

ALOP y todas la Asociaciones Latinoamericanas de Odontopediatría enviamos nuestras más sentidas condolencias a sus familiares y amigos, asegurándoles que ha sido un honor y un privilegio haber tenido a tan valioso pionero en nuestra especialidad y que su obra perdurará en la sonrisa de los niños Latinoamericanos.



*Antonio Carlos Guedes-Pinto*

## MENSAGEM DO PRESIDENTE ALOP

Francisco Hernández

É muito gratificante quando vemos que o esforço desinteressado e o trabalho em equipe de muitos odontopediatras ao longo do tempo se reflete em inúmeros bons resultados. Em 1971, quando se decidiu criar a ALOP após um congresso em Lima no Perú e desde 2004, quando em Cochabamba, na Bolívia um grupo de odontopediatras decidiu começar a renovar a ALOP passando para um congresso a cada dois anos, onde alguns amigos se reuniam para aprender e compartilhar grande momentos, até hoje desenvolvendo uma associação totalmente inclusiva, sem fins lucrativos, nem económicos, nem pessoais, nem profissionais, mas sim para desenvolver uma Associação que busca tão somente o compromisso profissional e social maior para todos os que trabalham para o sorriso de nossas crianças latino-americanas. Esta é a primeira vez que conseguimos que uma Associação Científica deste tamanho, já que integramos todas as sociedades de odontopediatria de toda a América Latina, consegue ser totalmente independente, auto-gerenciável e sem qualquer conflito de interesse com qualquer empresa no mercado. Isto nos permite crescer e trabalhar a partir de um ponto de vista totalmente neutro, hoje e no futuro, para buscar somente o benefício de todos sem nenhum interesse em troca.

Acabamos de terminar com enorme sucesso nosso 17º Congresso da ALOP em São Paulo, que foi operacionalizado e realizado pela nossa Sociedade membro: ABO Associação Brasileira de Odontopediatria, com mais de 1300 participantes. Nesta edição, da Revista de Odontopediatria Latinoamericana reunimos resumos de todas as pesquisas apresentadas, realizadas por nossos

profissionais em toda a América Latina. É um orgulho, que todos devemos sentir, que a cada dia estamos mudando o antigo paradigma, de ser meros observadores e leitores de literatura científica, para agora nos tornamos criadores, pesquisadores e escritores de alta qualidade. Nossa revista é um exemplo disso, com quatro anos ininterruptos de publicação de nossos artigos e para nós, em nossas línguas (Espanhol e Português), totalmente gratuita e que pode ser compartilhada com todos, sem qualquer custo. Esperamos seguir contando com a contínua colaboração de todos os pesquisadores latino-americanos para apresentar suas pesquisas em nossa revista.

O 17º Congresso Latinoamericano de Odontopediatria ALOP desta vez foi realizado em homenagem a um grande mestre da odontopediatria latino-americana e brasileira (ele também era o presidente do Congresso), que estava com a saúde debilitada, enquanto o realizávamos. Hoje eu quero compartilhar com vocês as palavras do Conselho da ALOP que lembrou e agradeceu em nome deste grande profissional hoje e por toda a eternidade: Obrigado doutor Antonio Carlos Guedes-Pinto.

### **Antonio Carlos Guedes-Pinto**

**1939 - 2014**

Em todas as profissões existem pioneiros, excelentes seres humanos que com suas idéias e ações inspiram gerações para dar o seu melhor. Para a Odontopediatria, o Dr. Guedes-Pinto é um desses pioneiros, que dedicou sua vida para a formação de profissionais na especialidade, para a pesquisa e desenvolvimento de inovações

---

que permitem a prestação de melhores cuidados para a saúde bucal das nossas crianças.

Durante sua vida, ele compartilhou seu conhecimento com todos, participando dos mais importantes eventos científicos e publicando artigos e livros que permitiram multiplicar seus ensinamentos. Trabalhou para as associações regionais e nacionais de Odontopediatria no Brasil, unindo esforços para a integração da especialidade em toda América Latina.

Lamentamos que o Dr. Guedes-Pinto não esteja mais conosco fisicamente, mas temos o seu legado que perdurará por gerações.

A ALOP e todas as Associações Latino-Americanas de Odontopediatria enviam nossas mais profundas condolências à sua família e amigos, assegurando-lhes que foi uma honra e um privilégio ter tido um pioneiro tão valioso em nossa especialidade e que sua obra permanecerá no sorriso das crianças da América Latina.



*Antonio Carlos Guedes-Pinto*

Junto con mis colegas de la Disciplina de Odontopediatría de la Facultad de Odontología de la Universidad de São Paulo (FOUSP) y, desde luego, en nombre de la Odontopediatría brasileña, queremos agradecer al Profesor Guedes por su incalculable contribución a la Odontología Latinoamericana y aprovechar este momento para compartir una breve reseña relacionada a sus actividades que son dignas de permanecer en la memoria de nuestros lectores.

Inicialmente nos gustaría expresar nuestra gratitud por una vida dedicada al trabajo en el Departamento de Odontopediatría de la FOUSP. Sabemos que el Profesor Guedes siempre fue muy entregado a esta labor, siendo que su compromiso y dedicación aumentaron aún más desde el día en que se convirtió en Profesor Titular del Departamento, dedicándose a trabajar incansablemente para construir una Disciplina más sólida conformada por personas comprometidas con sus ideales.

Al percibir que una disciplina destacada se cimenta fundamentalmente en la capacidad intelectual y en la calidad de la actividad académica y científica de los que la conforman, el Profesor Guedes vislumbró el camino que debería seguir y nos invitó a caminar a su lado.

El Profesor Guedes fue un gran líder y motivador de nuevas actividades que se desarrollaron en las áreas de docencia, investigación y cursos de extensión.

En el área de pregrado, las actividades educativas y preventivas que se realizan en la sala de espera de los pacientes y la inserción de la Teleodontología como actividad complementaria en el plan de estudios de los alumnos, son actividades que han sumado un gran valor a la enseñanza.

En el área de Posgrado relacionado al área de investigación, podemos mencionar las actividades de investigación clínica, la creación de nuevas disciplinas y el desarrollo de nuevas líneas de investigación que en conjunto han favorecido a mejorar la cantidad y calidad de publicaciones científicas colocando a nuestra disciplina en destaque tanto en la FOUSP como en todo el país.

Sin embargo, creemos que en el área de cursos de extensión es donde el Profesor Guedes más nos animó a crecer, ya que actualmente nuestra disciplina es la que ofrece la mayor cantidad de pasantías clínicas para profesionales y estudiantes.

El trabajo realizado por el Profesor Guedes ha causado un gran impacto en la Odontopediatría Brasileña y Latinoamericana. Participó directamente en la formación de innumerables colegas ya sea como orientador a nivel de Posgrado, como también a través de innumerables charlas, conferencias y cursos dictados. Sus ideas y contribuciones ayudaron a construir una Odontopediatría coherente basada en evidencias científicas, capaz de responder positivamente a los desafíos de la sociedad moderna, especialmente la Latinoamericana.

Su producción científica expresada en cientos de artículos y diversos libros continuará influenciando las diversas generaciones de cirujanos-dentistas avocados a la atención de niños y adolescentes.

Tenemos la certeza que el camino forjado por el Profesor Guedes ha sido motivo de orgullo para sus familiares, amigos y colegas debido a los éxitos que se conquistaron bajo su lide-

---

razgo. Este camino no siempre fue fácil, sin embargo, su coraje, determinación, estímulo y fuerza fueron la clave para superar las dificultades. El profesor Guedes puede estar seguro de que su contribución ha sido y es muy valiosa. Si se nos permite, nos gustaría decir que el Profesor Guedes puede tener la certeza de que su misión se llevó a cabo con gran éxito, triunfo y gloria.

Indudablemente, nosotros que pertenecemos al Departamento de Odontopediatria de la cual el Profesor Guedes fue Profesor Titular, nos sentimos muy privilegiados por haber vivido y compartido momentos de su vida y obra. Por ello, sabemos que la Odontología brasileña se une en este momento para decirle:

Muchas gracias.

## EDITORIAL

### Professores Odontopediatria FOU SP

Juntamente com meus colegas da Disciplina de Odontopediatria da Faculdade de Odontologia da Universidade de São Paulo e certamente em nome de toda a Odontopediatria Brasileira, queremos agradecer o Prof Guedes a imensurável contribuição para a Odontopediatria Nacional e Latino Americana e aproveitar esse momento para compartilhar com nossos leitores um breve relato de fatos relacionados às suas atividades que são dignos de permanecerem na memória dos que nos lêem.

Gostaríamos inicialmente de explicitar o nosso reconhecimento por sua vida de dedicação ao trabalho na Disciplina de Odontopediatria da FOSUP. Nós sabemos que o Prof Guedes sempre foi muito dedicado à este trabalho, e que seu empenho e dedicação aumentaram mais ainda desde o dia que se tornou professor titular, pois trabalhou incansavelmente para construir uma disciplina mais sólida e composta por pessoas que estivessem envolvidas com seus ideais.

Ao observar que a disciplina forte se baseava fundamentalmente na capacidade intelectual e na qualidade da atividade acadêmica e científica de seus pares, o Prof Guedes enxergou o caminho que deveria seguir e nos convidou a trilhar ao seu lado.

O Prof. Guedes foi um grande líder e incentivador de novas atividades que foram desenvolvidas nas áreas de ensino, pesquisa e extensão.

Na área do ensino de graduação, as atividades educativas e preventivas que realizamos na sala de espera dos pacientes e a introdução da teleodontologia como atividade complementar na grade curricular dos alunos foram atividades que agregaram grande valor ao ensino.

Na área de pós-graduação associada à área de pesquisa podemos citar as atividades de pesquisa clínica, novas disciplinas criadas e novas linhas de pesquisa desenvolvidas que somadas nos propiciaram aumentar sensivelmente a qualidade e quantidade de publicações científicas colocando a nossa

disciplina em destaque tanto na FOU SP como em todo o país.

Mas acredito que seja na área de extensão que o Prof Guedes mais nos incentivou a crescer, visto que atualmente nossa disciplina é a que mais oferece estágios clínicos para profissionais e alunos.

O trabalho desenvolvido pelo Professor Guedes impactou a Odontopediatria Brasileira e Latino Americana. Participou diretamente formação de incontáveis colegas seja por meio da orientação na pós-graduação como também nas inúmeras palestras, conferências e cursos ministrados. Suas idéias e contribuições ajudaram a construir uma Odontopediatria coerente e baseada em evidências científicas, capaz de responder positivamente aos desafios da sociedade moderna, em especial a Latino Americana. Sua produção científica expressa em centenas de artigos e diversos livros permanecerá influenciando gerações de dentistas voltados para o atendimento de crianças e adolescentes.

Nós temos certeza que o caminho que o Prof Guedes trilhou foi motivo de orgulho para seus familiares, amigos e colegas de profissão pelos feitos conquistados sob sua liderança. Esse caminho nem sempre foi fácil, porém sua coragem, determinação, estímulo e força foram fundamentais para transpor as dificuldades. Prof Guedes pode ter certeza de que sua contribuição foi e é inestimável. Se nos permite, nós gostaríamos de dizer, que o Prof Guedes pode ter certeza que a sua missão foi cumprida com muito êxito, triunfo e glória.

Certamente nós que pertencemos a Disciplina de Odontopediatria da qual Prof Guedes foi Professor Titular, nos sentimos muito privilegiados de viver e compartilhar momentos de sua vida e trabalho, mas sabemos que a Odontopediatria Brasileira, une-se a nós neste momento para dizer:

Muito obrigado.

# Relatorios de la mesa de representantes de sociedades de Odontopediatría de los países Latinoamericanos

*Relatório da mesa dos representantes das sociedades de  
Odontopediatría dos países Latinoamericanos*

**São Paulo 2014**

## **Epidemiología de la caries dental en america latina**

*Saul Martins Paiva (Brasil) (Coordinador)*

*Evelyn Álvarez Vidigal (Brasil)(Relatora), Jenny Abanto (Brasil) (Relatora), Ailin Cabrera Matta (Perú), Refugio Antonio López Robles (México), Carla Masoli (Argentina), Sonia Alejandra Echevarría Lopez (Chile), Maria Guadalupe Mongelos de Idoyada (Paraguay), María Elena Guerra Gamboa (Venezuela), Adriana Rocio Amado Schneider (Ecuador)*

### **Resumen**

La caries dental es considerada un problema de salud pública debido a las altas prevalencias reportadas a nivel mundial. El objetivo del presente texto es dar a conocer algunos datos relacionados a la epidemiología de la caries dental y las estrategias desarrolladas para su control en algunos países de Latinoamérica.

### **Perú (Dra. Ailín Cabrera Matta)**

En el Perú, según el último reporte oficial ofrecido por Ministerio de Salud del Perú (MINSA) en el 2005. Los resultados mostraron como promedio 90% de prevalencia de caries dental en la población escolar. La prevalencia en el área urbana fue 90,6% y en el rural 88,7%. El promedio de piezas cariadas, perdidas y obturadas en la dentición temporal y permanente (índice ceo-d/CPO-D) a nivel nacional fue de 5.84 y el promedio de piezas cariadas, perdidas y obturadas en la dentición permanente para la edad de 12 años (CPO-D-12) a nivel nacional fue 3.67 (IC95%: 3,37-3,97). Dichos datos fueron obtenidos de un

trabajo realizado con un tamaño de muestra de 7730 escolares de los 24 departamentos del Perú. Los examinadores fueron capacitados y calibrados, según los criterios de la OMS.<sup>1</sup>

Existen otros reportes relacionados a la prevalencia de caries dental publicados, sin embargo, estos trabajos fueron realizados con falta de rigurosidad metodológica, en poblaciones específicas y por lo tanto con tamaño de muestra no representativa de la población total.

Sobre las estrategias de salud pública adoptadas por el MINSA, se pueden mencionar: actividades preventivas y promocionales y la fluorización de la sal, donde la normativa indica un contenido de 200 ppm F en su composición. Sin embargo, el gran problema es que estas medidas no poseen ningún programa de seguimiento y control, por ejemplo: la sal fluorada no se encuentra distribuida en todos los departamentos del Perú y la composición de algunas de ellas no respeta la normativa de 200 ppmF en su composición. Actualmente, se está realizando un ensayo clínico en una población, donde se está incorporando el xilitol en la leche para la pre-

vención de la caries dental en niños escolares de 4 a 8 años de edad. En base a la información relacionada a la epidemiología de la caries dental en el Perú, se sugiere el establecimiento de sistema de vigilancia epidemiológica y la identificación de intervenciones preventivas eficientes.

## **México (Dr. Refugio Antonio López Robles)**

En México, los principales retos de la salud oral son mejorar las condiciones bucales de la población e incrementar la capacidad de respuesta y calidad en los servicios de salud. Debido a la importancia de no contar con un sistema único de información estadística y epidemiológica para la toma de decisiones en materia de salud pública, se ha implementado el Sistema de Vigilancia Epidemiológica en Patologías Bucles (SIVEPAB). En el año 2004, se inicia la prueba piloto del SIVEPAB. Este sistema proporciona información importante acerca de la tendencia de la salud bucal, en la población que usa los servicios de salud.

En las últimas décadas algunos sectores de la población mexicana han presentado una mejora referente a la salud oral, la cual no hubiera sido posible sin la promulgación de políticas de salud, con las estrategias y programas que de ella se desprenden.<sup>2</sup>

Según reportes actualizados de la SIVEPAB en México, en niños de 2, 3, 4 y 5 años de edad el índice ceo-d encontrado fue de 2.4, 3.8, 4.3 y 4.7 respectivamente. Igualmente en niños de 6, 8, 10 y 12 años fue encontrado un índice CPO-D de 0.1, 1.0, 1.6 y 3.0, respectivamente. En individuos de 6 a 19 años, el índice CPOD promedio fue de 3.7. En general, al igual que en la dentición primaria, el número promedio de dientes cariados,

fue el mayor componente, representando más del 78% del índice total.

Sobre las estrategias de Salud Pública para prevención de caries dental, existen normas para la prevención y control de enfermedades bucales (NOM-013-SSA2: 1994-2006-2011) y otras relacionadas a los bienes y servicios, sal yodada fluorada y especificaciones sanitarias (NOM-040-SSA1-1993). Entre las medidas adoptadas, serán indicados los lugares donde no debe comercializarse sal yodada fluorada, por tener el agua de consumo humano una concentración de flúor mayor de 0.7 ppm. Además, se realizarán semanas nacionales de salud bucal de forma semestral y otras actividades como la desarrollada por la Secretaría de Salud en coordinación con la Asociación Dental Mexicana: Concurso “Nacional Dibujando Sonrisas”, en apoyo al Programa de Salud Oral, de preescolares y escolares. En base a la información relacionada se puede concluir que la Secretaría de Salud actualmente ha implementado estrategias para la promoción, prevención y protección de la salud oral, que ayude a la población más desprotegida y vulnerable del México.

## **Argentina (Dra. Carla Masoli)**

En Argentina, la mayoría de los datos sobre la epidemiología de la caries dental se encuentran por regiones, por lo que no fueron fornecidos datos totales a nivel nacional. Algunos de los datos relacionados a la experiencia de caries dental en niños en las ciudades de Mendoza y Corrientes, están basados en estudios en los que fueron utilizadas tamaños de muestras no representativas.<sup>3</sup>

En un estudio realizado en Córdoba, en 2745 escolares de 6 años fue encontrada una alta prevalencia de caries dental en estudiantes de

escuelas municipales (ceod=4.44) y baja en los estudiantes de escuelas provinciales y privadas (ceod=2.31 y 1.27, respectivamente). En 1549 escolares de 12 años fue encontrado un CPOD de 1.85 y 2.59 en escolares de escuelas municipales y escuelas privadas, respectivamente; lo cual sería atribuible a la existencia de programas preventivos existentes.<sup>4</sup>

Debido a estos resultados se sugiere mayor efectividad y eficiencia de las medidas preventivas. Se recomienda la realización de estudios relacionados a costo / eficiencia que incluyen: cepillado semanal con gel FFA 4660 ppm supervisado, enjuague semanal después del cepillado con FNa 0,2% supervisado por alumnos del programa de Odontología. Se sugiere además, continuar con el programa protocolizado por 3 años (FFA 1,23%, estabilización de caries amelodentinarias activas, enjuagatorios FNa 0,2%).

Con la información ofrecida relacionada a la epidemiología de la caries dental en Argentina, se considera que existe una deuda sanitaria para el control de la caries dental en este país, especialmente en grupos con vulnerabilidad social, la implementación de medidas y programas preventivos, así como la relación favorable costo / efectividad de los mismos podría disminuir la prevalencia de caries dental.

### **Chile (Dra. Sonia Alejandra Echevarría López)**

En Chile, existen datos relacionados a la prevalencia de caries dental ofrecidos por Minsal (Ministerio de Salud de Chile) del año 2007. El índice ceo-d en niños de 2 años es de 0.54; en niños de 4 años es de 2.32; en niños de 6 años es de 3.71; y en niños de 12 años el índice CPO-D es de 1.9. Existe también información en la que se

puede comprobar que el porcentaje de niños con mayor cantidad de lesiones de caries dental está relacionado a los estratos sociales más bajos, así, aquellos que poseen mejores condiciones bucales pertenecen a un estrato social más acomodado. Lo cual reflejaría una relación entre la caries dental y el factor socio-económico.<sup>5</sup>

Entre las estrategias de salud pública adoptadas para la prevención de la caries dental en Chile se pueden mencionar: el mejoramiento al acceso a fluoruros mediante la fluorización del agua potable (72% de cobertura) y la fluorización de la leche en lugares rurales donde no existen redes de agua potable (alimentación escolar con leche fluorada en escuelas rurales 1° a 8° básico), la priorización de la atención odontológica integral en edades de mayor riesgo biológico, es decir, los 2, 4, 6, 12, años de edad y a mujeres embarazadas; patologías orales incorporadas, salud integral para niños de 6 años, salud integral del adulto de 60 años, urgencia odontológica ambulatoria, y atención a niños con fisura labio-palatina. Existen también programas presidenciales, como el llamado "Más Sonrisas para Chile" y "Sembrando sonrisas".

Existe una Estrategia Nacional de Salud (ENS) programada del 2011 al 2020, en donde el objetivo estratégico es prevenir y reducir la morbilidad bucal de mayor prevalencia en menores de 20 años, con énfasis en los más vulnerables, teniendo como meta el aumentar en un 35% la prevalencia de libres de caries en niños de 6 años y disminuir en un 15% el promedio de dientes afectados por caries en adolescentes de 12 años en establecimientos de educación municipal. De esta manera, Chile posee líneas estratégicas para el logro de los resultados esperados como: modelo de intervención preventivo promocional a nivel preescolar y escolar, el reforzamiento del componente de salud bucal en el modelo de

atención integral con enfoque familiar y comunitario y la disponibilidad de un sistema de registro e información epidemiológica.

## **Paraguay (Dra. María Guadalupe Mongelos de Idoyada)**

En lo referente a Paraguay, según una Encuesta Nacional sobre Salud Oral realizada el 2008, se concluyó que el 98% de la población sufre de problemas que afectan su salud bucodental y que la prevalencia e incidencia en los escolares son muy elevadas: Índice ceo-d en niños de 6 años fue de 5.6 y el índice CPO-D en niños de 12 años fue de 2.9.

Entre las estrategias adoptadas para el control de la caries dental existen políticas públicas para la calidad de vida y salud con equidad y gratuidad (Resolución n°568 11-08-2009), firma de convenios interinstitucionales como: la sanidad militar, la sanidad policial, facultades de odontología y otros, ampliación de coberturas e implementación de especialidades odontológicas en los servicios de las redes de salud y la implementación de nuevos programas como: Programa Nacional “Salvemos al primer molar”, el bus odontológico, Programa “Volver a sonreír”, clínicas móviles, tratamiento quirúrgico gratuito de la anomalía labio palatino en el Hospital Nacional de Itauguá, Programa “Paraguay sonrío” que es un programa de rehabilitación mediante prótesis y creación del primer centro de atención odontológica a las personas con discapacidad. Cabe mencionar que en marzo del 2013, se realizó la campaña “Mil niños/niñas libres de caries” que abarcó un gran número de escuelas en todas las regiones del Paraguay.

Con las informaciones ofrecidas, se considera que en Paraguay, las condiciones de salud bu-

codental están mejorando. Se registró una disminución en la incidencia de caries dental del 98% al 86%. La tendencia actual es la prevalencia de obturaciones por sobre las extracciones. En el año 2012 las clínicas móviles de salud bucal llegaron a atender 23 000 pacientes y sólo en el 2012 se efectuaron 1.137.503 procedimientos odontológicos y 217 comunidades indígenas fueron asistidas.

## **Brasil (Dr. Saul Martins Paiva)**

En Brasil, existe un programa de investigación nacional de salud bucal llamado SBBrasil que mantiene una base de datos actualizada para realizar una vigilancia a las políticas nacionales de salud bucal. El proyecto SBBrasil realiza levantamientos epidemiológicos a nivel nacional utilizando muestras representativas para las capitales de Estado y del Distrito Federal y para las cinco regiones (Norte, Noreste, Sudeste, Sur y Centro-oeste) del país. El SBBrasil integra las acciones de vigilancia en salud desarrolladas por el Ministerio de Salud y se constituye en parte fundamental de la política nacional de salud bucal – Programa “Brasil Sorriente” en la medida en que sus resultados sirven para evaluar el impacto del programa, identificar problemas y re-orientar estrategias de prevención y asistencia. Según SBBrasil, 2010<sup>6</sup> niños de 5 años poseen un ceo-d de 2.3 y los niños de 12 años un CPO-D de 2.1. En niños de 12 años, el CPO-D disminuyó en un 26%, de 2.8 en 2003 a 2.1 en 2010, siendo así, a esta edad índice el Brasil entra en el grupo de países con baja prevalencia de caries de acuerdo con los valores propuestos por la OMS. La proporción de niños de 12 años libres de caries dental creció de 33% a 44%. Actualmente 1,4 millones de niños de 12 años no tienen ningún diente con caries dental, lo que se traduce en un aumento del 30%, en

relación a los datos ofrecido por SBBrazil en el 2003.

El Programa “Brasil Sorridente” reúne una serie de acciones para ampliar el acceso al atendimento odontológico gratuito por medio de un Sistema Único en Salud (SUS), para que se esta forma se pueda garantizar acciones de promoción, prevención y recuperación de la salud bucal de la población brasileira. Las principales acciones de este programa son: reorganización de la atención básica en salud bucal, principalmente con la implantación de los Equipos de Salud Bucal en la estrategia Salud de la Familia; ampliación e calificación de la atención especializada, en especial con la implantación de los centros de Especialidades Odontológicas y Laboratorios Regionales de Prótesis Dentales. El balance de este programa, entre los años 2002 al 2010, demostró que en lo referente a los equipos de salud bucal, este creció casi cinco veces más y que se encontraban en 85% de los municipios brasileiros; en lo relacionado a los puestos de trabajo, creció un 49% de dentistas trabajando en el SUS, siendo que un 30% de los dentistas del país trabajan actualmente en el programa; y en cuanto a los centros especializados el número de atendimientos de cuadruplicó.

### **Venezuela (Dra. María Elena Guerra Gamboa)**

En Venezuela, según reportes realizados en el 2007, la prevalencia de caries dental en menores de 19 años era de 91,1%. En el año del 2009, se determinó que el índice CPO-D era 6.89. Otra información proveniente del año 2010, indica que la prevalencia de caries dental en niños de 5 a 12 años de edad es de 80,5%. En Venezuela, los programas de salud oral han recibido algunas misiones cubanas para apoyo; sin embargo en

la mayoría se puede observar la intervención e interferencia del gobierno del estado venezolano. Debido a los datos presentados, el año 2013 surgió la propuesta de un programa preventivo llamado “Prevención de la caries en dentición primaria según el diagnóstico materno en infantes latinoamericanos”, el cual posee estrategias preventivas según el diagnóstico y riesgo de caries dental materno. El objetivo de este programa es determinar la influencia de la frecuencia de aplicación de barniz fluorado en la prevención y disminución de lesiones de caries dental. Hasta julio del año 2014, se pudieron observar resultados preliminares donde ningún niño del programa presentaba lesiones de caries.

### **Ecuador (Dra. Adriana Rocío Amado Schneider)**

Existe información relacionada a la prevalencia de caries dental en Ecuador correspondiente a junio del 2014, donde se encontró que en niños de 3 a 11 años de edad existe una prevalencia de 62,39% y en individuos de 12 a 19 años de edad una prevalencia de 31,28%. En Ecuador existe programa que comenzó el 2013 con miras hasta el 2017, llamado “Plan Nacional del Buen Vivir”, donde interviene el Ministerio de Salud Pública y el Instituto Ecuatoriano de Seguridad Social, siendo uno de los objetivos el levantar el perfil epidemiológico de la población. Otro de los esquemas planeados en dicho programa es la atención por “ciclos de vida”, basados en la vigilancia, prevención y control de enfermedades correspondientes a grupos de: gestantes, niños de 0 a 5 años y escolares de 6 a 14 años. Dicho programa posee una presencia importante a nivel escolar, contando con el apoyo de empresas privadas, así como la ejecución del programa de la “Lonchera saludable”. También existen otros beneficios como: rehabilitación para gestantes y diagnóstico y prevención en escolares de 2º año de nivel básico.

Este programa tiene como finalidad la participación y vinculación con la comunidad.

## Conclusión

La caries dental aún es considerada un problema a nivel de salud pública en los países de Latinoamérica, considerando los índices ceo-d, CPO-D y prevalencias mencionadas anteriormente. Aun así, algunos de estos datos fornecidos no están basados en muestras representativas poblacionales actualizadas, por lo cual sería recomendable realizar mayores levantamientos de datos poblacionales con metodologías bien definidas.

Actualmente, existe gran preocupación por la prevención y control de la caries dental en la

mayoría de los países Latinoamericanos, existiendo estrategias que cuentan con el apoyo de los Gobiernos de Estado, Ministerios de Salud así como de empresas privadas, sin embargo, algunos de estos programas no están siguiendo un programa de vigilancia y control que puedan evaluar su efectividad.

Con la información ofrecida, podemos concluir que aún existe una considerable prevalencia de caries dental en Latinoamérica, siendo que se observa un aumento en su prevalencia a diferencia de otros continentes, por lo que se sugiere elaborar, ejecutar, implementar, vigilar y controlar la efectividad de programas preventivos de salud oral, especialmente en grupos con vulnerabilidad social.

## Referencias

1. Ministerio de Salud del Perú - Oficina general de epidemiología y dirección general de salud de las personas. Prevalencia nacional de caries dental, fluorosis del esmalte y urgencia de tratamiento en escolares de 6 a 8, 10, 12 y 15 años. Perú, Lima-2005.
2. Medina-Solis CE, Maupomé G, Avila-Burgos L, Pérez-Núñez R, Pelcastre-Villafuerte B y col. Políticas de salud bucal en México: Disminuir las principales enfermedades. Una descripción. Rev Biomed 2006; 17:269-286.
3. Elizondo, MI, Lucas, G, Rosa, G. Comunicaciones Científicas y Tecnológicas. 2005. Resumen M130. Univ. Nac. Del Nordeste. Cat. de Odontopediatría. Fac. Odont. UNNE)
4. Yankilevich E, Battellino. L. Rev. Saúde Pública 26 (6) 1992 . FO/UNC
5. Ministerio de Salud de Chile. MINSAL. Análisis de la Situación Bucal. <http://web.minsal.cl/portal/url/item/7dc33df0bb34ec58e04001011e011c36.pdf>
6. Ministério da Saúde. Secretaria de Atenção à Saúde. Departamento de Atenção Básica. Projeto SB Brasil 2010: pesquisa nacional de saúde bucal 2010: resultados principais – Brasília: Ministério da Saúde, 2011.

# Odontología Materno Infantil

*Fabian Calixto Fraiz (Brasil) (Coordenador)*

*Bertha Angélica Chávez González (Relatora), Maria Alejandra Lipari Valdes (Chile), Luiz Anderson Lopes (Brasil), Ingrid Hoffmann de Ojeda (Venezuela), Rossana Sotomayor Ortellado (Paraguai), Irma Alicia Verdugo Valenzuela (México), Gabriela Suarez Dodera (Uruguai), Fritz Ortiz León (Perú), Noemi Bordoni (Argentina)*

## 1) Introdução e Contextualização

Na cidade de São Paulo, o dia 21 de Agosto de 2014, coordenado pelo Prof. Fabian Calixto Fraiz, iniciou-se a apresentação dos programas de Odontologia Materno Infantil de sete países da América Latina: Argentina, Chile, México, Paraguai, Peru, Uruguai e Venezuela.

A partir dos relatos dos representantes de cada associação ficou evidente que as experiências de atenção à saúde bucal materno infantil na América Latina apresentam grande diversidade de estratégias, protocolos e atividades. Essas especificidades respondem às distintas conjunturas sociais, econômicas, culturais, políticas e administrativas de cada país.

Se por um lado reconhecer essa rica diversidade permitirá a formulação de propostas que atendam às demandas locais com maior eficiência e eficácia, por outro lado, identificar os desafios semelhantes e encontrar os pontos de confluência em nossas práxis permitirá a formulação de propostas integradoras.

As experiências relatadas indicam que as estratégias de atenção materno-infantil exigem avanços conceituais, os quais emergiram da profunda e constante reflexão sobre o papel da odontologia no campo da promoção e educação em saúde, assistência e formação de recursos humanos para a abordagem transdisciplinar para esse grupo populacional.

## 2) Discussão

A construção de uma proposta de atenção odontológica materno infantil deve ter como foco do binômio mãe-filho, no entanto, sem desvinculá-lo de seu núcleo familiar e da sua realidade sociocultural e econômica. A atuação da equipe odontológica tem como objetivo melhorar os indicadores de saúde da mulher e da criança com ênfase na saúde bucal, buscando superar as iniquidades e desigualdades.

A atenção odontológica materna infantil deve ser realizada desde a concepção e procura fortalecer o vínculo mãe-filho. A equipe de odontologia deve estar preparada para atuação em toda a rede de atenção à mulher e à criança, propondo ações de promoção e educação em saúde, acompanhamento preventivo, diagnóstico precoce, intervenção clínica adequada e oportuna.

A educação é um fator muito importante na atenção materno-infantil, e além de incluir à mãe deve também incluir o núcleo familiar (pais, avós, cuidadoras, etc.), e fazer extensivo às personas que interveem na formação pré-escolar das crianças (cuidadoras, assistentes de creche, etc.) porque se reconhece que as enfermidades bucais mais prevalentes também estão relacionadas ao estilo de vida.

É preciso reconhecer a importância da integração da odontologia com as demais áreas de saúde na atenção materno infantil. Para isso é fundamental uma abordagem transdisciplinar. Para alcançar a transdisciplinaridade é neces-

sário superar a visão dispersa e fragmentada da saúde e, a partir da integração das diversas áreas que atuam nesse grupo populacional, romper as fronteiras disciplinares para a construção de novo marco teórico e prática clínica que inclua toda a amplitude de conhecimento e habilidades para melhorar as condições de saúde da mãe e do bebê.

Todos os espaços de atenção à mulher e a criança podem ser utilizados para assegurar o exercício do direito à saúde materno infantil sejam a nível coletivo, institucional (hospital, centros de ensino e assistenciais) ou privado individual (consultórios).

As estratégias de organização da atenção odontológica materno infantil devem respeitar as características e particularidades dos países, mas tem como premissa básica a construção de modelos assistenciais que garantam a mulher e a criança o direito a saúde bucal.

Especial atenção deve ser dada a formação dos futuros profissionais propiciando ao estudante

de odontologia conteúdo teórico e treinamento em habilidades específica que facilite sua atuação profissional voltada para binômio mãe-filho.

### 3) Conclusões

Finalmente podemos concluir que as estratégias para a organização da atenção materno infantil estão em construção, Resta determinar quais são as combinações mais adequadas às características socioculturais e necessidades da população. Trabalhos multicêntricos pode ser o caminho para alcançar nosso objetivo trabalhando na área da saúde, desde a gestação, uma vez que este período é o momento oportuno.

Esforços devem ser direcionados para a definição de uma agenda de discussão sobre a saúde odontológica materno infantil que viabilize a construção de uma rede de proteção e assistência à mulher e à criança em toda a América latina.

## Referencias

1. BRASIL, Ministério da Saúde, Coordenação Nacional de Saúde Bucal. Diretrizes da política nacional de saúde bucal 2004. 16p.
2. CHILE, Ministerio de Salud. Estrategia nacional de salud Para el cumplimiento de los Objetivos Sanitarios de la Década 2011-2020 2011; 426p.
3. López MC; Lledios AM. Programa de salud bucal materno - infantil del C.A.P. n° 3 salud militar 2013; 25(1):25-47.
4. PARAGUAY, Ministerio de Salud Pública y Bienestar Social, Dirección de Salud Bucodental. Guía de Abordaje Integral a la Salud Bucodental para el Equipo de Salud 2012; 56p.
5. Perona G, Castillo JL (Org.). Manejo odontológico Materno infantil basado en evidencia científica. Madrid: Ripano, 2012. 268p.
6. URUGUAY. Ministerio de Salud Pública, Dirección General de la Salud. Orientaciones para el equipo de salud del primer nivel de atención de la salud bucal de las gestantes y niños/as de 0 a 36 meses 2008; 39p.
7. Zanata RL. Avaliação da efetividade de um programa de saúde bucal direcionada a gestantes sobre experiência de cáries de seus filhos (tese). Bauru:Faculdade de Odontologia de Bauru, 2001. 196p.

# Odontología Materno Infantil

*Fabián Calixto Fraiz (Brasil) (Coordinador)*

*Bertha Angélica Chávez González (Relatora), María Alejandra Lipari Valdes (Chile), Luiz Anderson Lopes (Brasil), Ingrid Hoffmann de Ojeda (Venezuela), Rossana Sotomayor Ortellado (Paraguay), Irma Alicia Verdugo Valenzuela (México), Gabriela Suarez Dodera (Uruguay), Fritz Ortiz León (Perú), Noemi Bordoni (Argentina)*

## 1) Introducción y Contextualización

En la ciudad de Sao Paulo, el día 21 de Agosto de 2014, bajo la coordinación del Prof. Fabián Calixto Fraiz, se inició la exposición de los programas de Odontología Materno Infantil de siete países de América Latina: Argentina, Chile, Méjico, Paraguay, Perú, Uruguay y Venezuela.

A partir de los relatos de los representantes de cada asociación quedó evidente que las experiencias de atención en salud bucal materno infantil en América Latina presentan gran diversidad de estrategias, protocolos y actividades. Esas especificidades responden a las distintas coyunturas sociales, económicas, culturales, políticas y administrativas de cada país.

Se por un lado reconocer esa rica diversidad permitirá la formulación de propuestas que atiendan las demandas locales con mayor eficiencia y eficacia, por otro lado, identificar los desafíos semejantes y encontrar los puntos de confluencia en nuestra practica permitirá la formulación de propuestas integradoras.

Las experiencias relatadas indican que las estrategias de atención materno-infantil exigen avances conceptuales, los cuales emergieran de la profunda y constante reflexión sobre el papel de la odontología en el campo de la promoción y educación en salud, asistencia y formación de recursos humanos para el abordaje transdisciplinar para ese grupo poblacional.

## 2) Discusión

La construcción de una propuesta de atención odontológica materno infantil debe tener como foco el binomio madre-niño, sin embargo, sin desvincularlo de su núcleo familiar y de su realidad socio-cultural y económica. La actuación del equipo odontológico tiene como objetivo mejorar los indicadores de salud de la mujer e del niño con énfasis en la salud bucal, buscando superar las iniquidades y desigualdades.

La atención odontológica materno infantil debe ser realizada desde la concepción y procura fortalecer el vínculo madre-niño. El equipo de odontología debe estar preparado para la actuación en toda la red de atención a la mujer y el niño, proponiendo acciones de promoción y educación en salud, acompañamiento preventivo, diagnóstico precoz, intervención clínica adecuada y oportuna.

La educación es un factor muy importante en la atención materno-infantil, la cual no sólo debe incluir a la madre sino que a todo el núcleo familiar (padres, abuelos, cuidadoras, etc.), además de hacerlo extensivo a las personas que intervienen en la formación preescolar de los niños (parvularios, auxiliares de párvulos, etc.) ya que se reconoce que las enfermedades bucales más prevalentes también están relacionadas al estilo de vida.

Es necesario reconocer la importancia de la integración de la odontología con las demás áreas de salud en la atención materno infantil. Para

esto es fundamental un abordaje transdisciplinar. Para alcanzar la transdisciplinalidad es necesario superar la visión dispersa y fragmentada de la salud y, a partir de la integración de las diversas áreas que actúan en ese grupo poblacional, romper las fronteras disciplinares para la construcción de un nuevo marco teórico y práctica clínica que incluya toda la amplitud de conocimiento y habilidades para mejorar las condiciones de salud de la madre y del bebé.

Todos los espacios de atención a la mujer y el niño pueden ser utilizados para asegurar el ejercicio del derecho a la salud materno infantil sean a nivel colectivo, institucional (hospital, centros de enseñanza y asistencia) o privado individual (consultorios).

Las estrategias organizacional de la atención odontológica materno infantil deben respetar las características y particularidades de los países, mas, tienen como premisa básica la construcción de modelos asistenciales que garanticen a la mujer y a los niños el derecho a la salud bucal.

Especial atención debe ser dada a la formación de los futuros profesionales propiciando al estudiante de odontología contenido teórico y entrenamiento en habilidades específicas que facilite su actuación profesional dirigida al binomio madre-hijo.

### 3) Conclusiones

Fanalmente podemos concluir que las estrategias para la organización del atendimento materno infantil están en construcción, queda por determinar cuáles son las combinaciones que mejor se adapten a las características socioculturales y necesidades de la población. Trabajos multicéntricos pueden ser el camino para lograr nuestro objetivo, trabajando en salud desde el momento oportuno que es la gestación.

Esfuerzos deben ser direccionados para la definición de una agenda de discusión sobre la salud odontológica materno infantil que viabilice la construcción de una red de protección y asistencia a la mujer y el niño en toda América latina.

## Referencias

1. BRASIL, Ministério da Saúde, Coordenação Nacional de Saúde Bucal. Diretrizes da política nacional de saúde bucal 2004. 16p.
2. CHILE, Ministerio de Salud. Estrategia nacional de salud Para el cumplimiento de los Objetivos Sanitarios de la Década 2011-2020 2011; 426p.
3. López MC; Lledios AM. Programa de salud bucal materno - infantil del C.A.P. n° 3 salud militar 2013; 25(1):25-47.
4. PARAGUAY, Ministerio de Salud Pública y Bienestar Social, Dirección de Salud Bucodental. Guía de Abordaje Integral a la Salud Bucodental para el Equipo de Salud 2012; 56p.
5. Perona G, Castillo JL (Org.). Manejo odontológico Materno infantil basado en evidencia científica. Madrid: Ripano, 2012. 268p.
6. URUGUAY. Ministerio de Salud Pública, Dirección General de la Salud. Orientaciones para el equipo de salud del primer nivel de atención de la salud bucal de las gestantes y niños/as de 0 a 36 meses 2008; 39p.
7. Zanata RL. Avaliação da efetividade de um programa de saúde bucal direcionada a gestantes sobre experiência de cáries de seus filhos (tese). Bauru:Faculdade de Odontologia de Bauru, 2001. 196p.

# Atendimento Odontológico em pacientes com necessidades especiais

*Maria Cristina Borsatto (Brasil), Ana Lidia Ciamponi (Brasil - Coordenadora)*

*Maria Cristina Duarte Ferreira (Brasil - Relatora), Maria Gabriela Acosta Torrealba (Venezuela), Gilmer Torres Ramos (Peru), Agda Maria de Moura (Brasil), Silvia Medici (Argentina), Susanne Krämer (Chile), Gabriela Scagnet (Argentina)*

## Abordagem odontológica de pacientes com necessidades especiais

Iniciando os trabalhos Profa. Borsatto descreve a importância do núcleo familiar quando no nascimento de uma criança especial, o impacto inicial dos pais e familiares e citou um texto de Emily Perl Knisley, de 1987 intitulado “Bem-vindo à Holanda” onde ela descreve a experiência de dar a luz a uma criança com deficiência, que é como planejar uma bela viagem para Itália e após meses de preparação, na hora do avião pousar o comissário de bordo diz, bem-vindo a Holanda, assim a mãe/passageira tem que reorganizar toda a vida para o filho deficiente que chegou. Ocorre a perda daquele filho imaginário/perfeito e, muitas vezes o choque inicial leva a dificuldade de aceitação da deficiência que a criança apresenta, podendo ocorrer a negação, a tristeza e por fim a aceitação. A partir daí, ocorre o início de uma série de tratamentos médicos, fisioterápicos, fonoaudiológicos e o tratamento odontológico em geral é deixado para um segundo plano. Quando este paciente chega ao cirurgião dentista, já existem muitas necessidades, na maioria das vezes com doenças bucais instaladas, ressaltando a importância da abordagem odontológica precoce com prioridade na prevenção e tratamento minimamente invasivo nestes pacientes considerados de alto risco.

Quando falamos em tratamento odontológico para pacientes com necessidades especiais é importante que se conheça quem são esse pacientes para a odontologia, assim eles são

classificado da seguinte maneira: 1. Desvios de inteligência (deficiência intelectual, superdotados); 2. Desvios sociais; 3. Distúrbios comportamentais (autismo, déficit de atenção); 4. Distúrbios de comunicação (deficiência visual, auditiva, de fala); 5. Distúrbios psiquiátricos (esquizofrenia, distúrbios alimentares); 6. Estados fisiológicos especiais (gravidez); 7. Distúrbios endócrinos e metabólicos; 8. Distúrbios congênitos e 9. Distúrbios ambientais. No Brasil de acordo com o censo 2010, 24,5% da população apresenta algum tipo de deficiência e entre 6 a 8% pode ter alguma doença rara. Em 2014 a Portaria no. 199 de 30/01/2014, publicada pelo Ministério da Saúde, instituiu a política Nacional de Atenção Integral às Pessoas com doenças Raras. Essa portaria aprovou diretrizes para o atendimento no SUS (Sistema Único de Saúde) e instituiu incentivos financeiros de custeio.

A abordagem odontológica de pacientes com necessidades especiais deve estar embasada em uma anamnese detalhada, com todos os dados do indivíduo e da deficiência que irão auxiliar no planejamento, diagnóstico e prognóstico do tratamento. O manejo do paciente vai depender de uma série de adaptações de acordo com o tipo de deficiência, a idade e a necessidade odontológica. Devemos colocar a criança o mais confortável possível e podemos utilizar vários dispositivos como, a calça da vovó, o triângulo, a macri, sempre com o auxílio da mãe e quando necessário, fazer uso de equipamentos de contenção física como faixas e estabilizadores. Os abridores de boca empregados podem ser os de

borracha, palitos de madeira, prendedor de roupa, abridores de molt, boquilhas de garrafa pet e dedeiras acrílicas. Para o controle químico e mecânico do biofilme utiliza-se soluções de clorexidina, flúor e adaptações para a higienização como adequações no cabo da escova e uso de orteses que facilitam a apreensão.

O uso da acupuntura no tratamento odontológico de pacientes com necessidades especiais ajuda a controlar movimentos involuntários e os mantêm mais calmos durante a consulta. A técnica tradicional chinesa permite que as faixas de contenção sejam freqüentemente dispensadas. De acordo com pesquisas realizadas pela Profa. Borsatto, as famílias também relatam que os pacientes ficaram mais calmos em casa, dormem bem e apresentam melhoras em outros sintomas.(1)

### **Dando continuidade ao curso, Dra. Torrealba discorre sobre o tema: Manifestações bucais em crianças com doenças sistêmicas**

Os dados epidemiológicos de crianças com doenças renais na Venezuela demonstram que 32% das insuficiências renais são causadas por infecções, 28% por desordens metabólicas, 9,5% por glomerulonefrite e 30% por urolitíase das mais diversas causas colocando a Venezuela com estabelecimento de políticas nacionais de cuidados de saúde apropriados.(2) Com o número crescente de indivíduos com doenças renais, cresce também a necessidade do conhecimento dos aspectos e cuidados bucais nestes pacientes, o odontopediatra deve estar ciente dos múltiplos sistemas que podem estar afetados, os efeitos adversos dos medicamentos que serão prescritos levando em consideração o comprometimento renal no metabolismo e excreção das drogas.(3)

Existem algumas condições bucais que podem estar associadas a insuficiência renal, dentre elas hipoplasia de esmalte (4), amelogenese imperfeita (5), retardo na erupção, obliteração pulpar, sangramento gengival e hiperplasia gengival. (6) A hiperplasia gengival ocorre principalmente em pacientes transplantados renais como efeito colateral do uso do imunossupressor Ciclosporina A, atualmente este medicamento pode ser substituído por Tacrolimus que não provoca efeitos adversos nos tecidos periodontais.(7)

Uma equipe multidisciplinar contendo um odontopediatra deve estar envolvida no tratamento de crianças com insuficiência renal, esta equipe deve estar atenta ao diagnóstico e eliminação de focos infecciosos precocemente.

Outra enfermidade sistêmica que deve ser considerada na odontopediatria é a diabetes mellitus, uma doença endócrina metabólica cujas características são: poliúria, sede, fome e perda de peso. A Associação Americana de Diabetes classifica em 2 tipos, Tipo I que pode ser por imunidade ou idiopática e Tipo II que apresenta um componente genético. (8) As manifestações bucais do diabético são: diminuição do fluxo salivar, halitose, cáries e presença de cálculo dental, alteração na cicatrização devido a menor resposta vascular periférica, síndrome da boca ardente, redução da sensibilidade, microangiopatias e presença de infecções bucais como candidíase, leucoplasia e líquen plano. A Associação Dental Americana preconiza como protocolo para o atendimento de diabéticos uma anamnese detalhada com toda história médica, contato com o médico que acompanha o paciente, averiguar as interações medicamentosas, dieta e monitorar os níveis de glicose sanguínea. O horário da consulta deve levar em consideração tempo da última refeição e do uso da insulina para evitar episódios de hipoglicemia.(9)

O Câncer infantil também é uma doença sistêmica que o odontopediatra deve estar atento, dentre os tipos de câncer, o mais comum em crianças é a leucemia, principalmente a leucemia linfocítica aguda (LLA) que afeta as células brancas, é mais freqüente em meninos na faixa etária dos 3 aos 5 anos e sua etiologia é multifatorial. As crianças leucêmicas apresentam as mucosas pálidas, petéquias e ulcerações. Outro tipo de câncer é o linfoma de Hodkin, raro em indivíduos menores que 5 anos, já dos linfomas não Hodkin comuns em crianças podemos citar o neuroblastoma, osteossarcoma, tumor de Wilms, retinoblastoma e o linfoma de Burkitt.

O tratamento do câncer é realizado pela quimioterapia e/ou radioterapia. A quimioterapia é o tratamento mais comum, e consiste de 3 fases: a fase de indução da remissão, a de consolidação da remissão e a de manutenção. Como efeito colateral a quimioterapia apresenta as mucosites, que são ulcerações nas mucosas, principalmente na mucosa bucal. O odontopediatra deve atuar antes do início, durante e após o tratamento quimioterápico. Antes, eliminando focos de infecção, fazendo a prevenção e orientação quanto a higiene e dieta. Durante fazendo o diagnóstico precoce dos efeitos adversos como as infecções oportunista devido a imunossupressão, o aparecimento de lesões ulceradas, orientação de dieta líquida e pastosa e uso de escovas ultra-macias. E depois da quimioterapia fazendo a manutenção da saúde bucal.

A radioterapia também pode causar manifestações bucais, como a xerostomia, mucosite e osteoradionecrose. O importante é o odontopediatra identificar as enfermidades bucais e seu risco afim de estabelecer um programa de tratamento personalizado.

Encerrando sua brilhante apresentação Dra. Torrealba descreveu outra situação sistêmica que

afeta muitas crianças e que o odontopediatra deve estar atento, a desnutrição, que é o resultado de uma ingestão de alimentos insuficiente para satisfazer as necessidades energéticas, ou de absorção deficiente e/ou de uso biológico deficiente dos nutrientes consumidos.(10)

Os sinais clínicos da desnutrição são: face de velho, pele seca, baixo peso, e diminuição do tecido muscular (Síndrome de Kwashiorkor).(11) Na cavidade bucal podemos citar a hipoplasia de esmalte, diminuição do perímetro do arco e estomatite aftosa recorrente.(12)

A desnutrição é uma condição sistêmica que deve ser tratada por uma equipe multidisciplinar que deve incluir o odontopediatra.

Prof. Dr. Gilmer deu continuidade ao ciclo de palestras com o tema Atenção odontológica em pacientes com doenças hematológicas nos relatando que em 2006, no início do seu trabalho no Instituto Nacional de Salud Del Niño, não havia interesse em reabilitar pacientes hospitalizados e que a proposta era apenas remoção de focos infecciosos (13). A partir de 2012 passaram a utilizar mais os procedimentos conservadores, conservando dentes, evitando cirurgias, hemorragias e hospitalizações muitas vezes desnecessárias. Mesmo nos casos de dentes com comprometimento de furca, o tratamento endodôntico é realizado evitando a remoção cirúrgica do dente. Nestes casos a instrumentação é feita com instrumentos rotatórios sob isolamento absoluto, a pasta obturadora é reabsorvível – MTA – que favorece a regeneração óssea e é realizada a reconstrução dental para manter a função. As polipotomias são realizadas usando o sulfato férrico como hemostático e depois o uso de pasta de óxido de zinco - eugenol como base para a posterior reconstrução do dente.(14) Também pode ser utilizado para hemostasia o eletro-

cautério que promove a coagulação dos cotos radiculares, entretanto este procedimento está contra indicado para pacientes que usam marcapasso.(15). Para regeneração tissular nos casos de comprometimento de furca também pode ser utilizada a pasta de Oshino (16).

O tratamento conservador se justifica em pacientes anêmicos pela grande incidência (80%) de apneias pós procedimentos cirúrgicos em indivíduos com hematocrito abaixo de 30%.(17) Na anemia falciforme assim como nas neutropenia (18) deve ser utilizada a profilaxia antibiótica de acordo com AHA(19) quando for necessária a realização de procedimentos mais invasivos. Nos casos de anemia aplásica onde as 3 séries de células sanguíneas estão comprometidas é indicado o uso de enxaguantes bucais com clorexidina para o maior controle dos micro-organismos bucais. (20)

### **A palestra seguinte foi ministrada pela Profa. Silvia Medici que abordou o tema HIV em odontopediatria**

A doença do HIV continua sendo no planeta um problema sério da saúde.(21) A nível mundial, em 2011 ocorreram cerca 2.5 milhão casos novos, e perto de 34 milhões de pessoas vivem no mundo com o HIV. Embora seja a África que enfrenta o maior número de casos, o sul e o sudeste de Ásia, a Europa Oriental, a Ásia central, e os países da America Latina são afetados significativamente pelo HIV. Os países da America Latina com alta prevalência de pessoas infectadas (entre 4.5 e 6.4/1.000 habitantes) são a República Dominicana, Panamá, El Salvador e Honduras; ainda a Bolívia, Colômbia e Paraguai apresentam maior numero de crianças infectadas entre de 0 e 14 anos de idade. (22) É importante conhecer a via de transmissão da doença e os fatores incidentes maternos e fetais na transmissão vertical. A carga viral materna é uma de-

terminante preliminar do progresso da doença nas crianças. A cavidade oral é suscetível às infecções pela grande quantidade de microorganismos que a habitam normalmente, isto constitui uma ameaça para aqueles pacientes que são imunossuprimidos, por isso podemos esperar uma gama de manifestações bucais bacterianas, fúngicas, virais e também neoplásias orais nas crianças infectadas pelo HIV. As lesões mais freqüentes são: candidiase pseudomenbranosa, infecção de glândulas salivares, candidiase eritematosa, queilite angular linear, eritema gengival, o herpes simples e menos freqüentemente a leucoplasia pilosa. A fim planejar um protocolo de atenção odontológica para atendimento de crianças com HIV, é necessário fazer o diagnóstico e avaliação dos antecedentes médicos: forma da transmissão, data do diagnóstico, história das doenças de transmissão sexual, história de doenças infecciosas, história de doenças oportunistas, medicações, alergias, exames laboratoriais, avaliação sistêmica (cabeça e pescoço; trato gastrointestinal; sistema cardiovascular; sistema pulmonar; sistema nervoso). De acordo com a avaliação e diagnostico é que se determina se o paciente necessitará de profilaxia antibiótica antes das intervenções odontológicas. Se a contagem de plaquetas estiver entre 150.000 - 400.000/mm<sup>3</sup> é possível realizar endodontia, dentística, prevenção e extrações simples. Devem receber profilaxia antibiótica pacientes que se apresentam algumas seguintes características: risco do endocardite infecciosa, pacientes neutropênicos (<500 cel/mm<sup>3</sup>), pacientes com níveis CD4 > 750 cel/mm<sup>3</sup> (menores de 1 ano), > 500 cel/mm<sup>3</sup> (1-5 anos), > 200 cel/mm<sup>3</sup> (maiores de 5 anos e adultos), os medicados com o AZT durante os períodos prolongados nos estágios avançaram da doença e os medicados com AZT e de outras drogas indutivas do neutropenia. Vários fatores influenciam o planejamento do tratamento: controle da infecção, reabilitação da função mastigatória, estado geral

do paciente, prognóstico do paciente e recursos econômicos do paciente.(23) Uma vez analisada a história médica, faz-se o exame clínico, solicita-se o raio X panorâmico, os exames laboratoriais dos últimos 6 meses que indicam a carga e a contagem viral e CD4. O planejamento deve consistir inicialmente da resolução das urgências: infecções, dor e traumatismos. Se na primeira consulta do paciente, houver a necessidade de intervenções de urgência, o tratamento deve ser apenas medicamentoso até que se obtenha todos os dados laboratoriais. O protocolo clínico de atenção ao paciente com HIV deve ter como prioridade o controle das infecções estomatológicas, fúngicas, virais e bacterianas. Como são pacientes de alto risco cariogênico deve-se fazer o controle químico/mecânico do biofilme, a inativação de lesões de carie.(24) Orientação de dieta e cuidados com administração dos medicamentos que contem muito açúcar, controle das infecções pulpares, periapicais e periodontais. (25) Fortificação das estruturas dentais através de aplicação tópica de fluoretos e de selantes de fósforos e fissuras. Estimulação da secreção de saliva, reabilitação e manutenção.

A saúde bucal não é considerada uma prioridade pelos pais ou cuidadores na maioria das crianças infectadas por HIV, conseqüentemente existe a necessidade de que a equipe interdisciplinar (pediatras, nutricionistas, odontopediatras, pais, cuidadores, etc.) auxilie na promoção de programas de atenção odontológica com um forte componente preventivo

### **A palestrante seguinte foi Profa. Dra. Susanne Kramer que discorreu sobre o tema: Atenção Odontológica de pacientes com epidermólise bolhosa**

A epidermólise bolhosa (EB) constitui um grupo de enfermidades de severidade variável (32 sub-

tipos), de origem genética, com uma prevalência de 1:100.000 nascimentos. É caracterizada por uma fragilidade epitelial que ao atrito provoca bolhas ou vesículas na pele e mucosas (boca, esôfago, faringe, estomago, intestino, vias respiratórias e urinárias, pálpebras e córnea). É uma condição sempre muito dolorosa e potencialmente mortal ainda na infância em suas formas mais graves.(26) A EB é classificada segundo o nível afetado pela mutação: Simples, Juncional, Distrófica e Síndrome de Kindler.

Na EB Simples 40,3% dos afetados apresentam história de úlceras orais já no período neonatal. A EB juncional é mais severa, com uma prevalência de 1:4.000.000, provoca tecido de granulação perioral, lesões sem cicatrização, as narinas se fecham e devido a isso a traqueostomia é freqüente para auxiliar a respiração. Apresentam sobreinfecções severas com o uso constante de antibióticos e antifúngicos para o tratamento. A EB juncional aparece entre 6 e 9 meses de idade e pode ir diminuindo no decorrer do tempo. A abertura de boca fica limitada devido ao tecido de granulação peribucal, a mucosa oral apresenta poucas lesões mas as que aparecem são de difícil cicatrização. Amelogenese imperfeita ocorre em 100% dos casos, sensibilidade dentinária, além dos problemas estéticos e a abrasão dental que também pode ser encontrada.

Na EB do tipo distrófica ocorrem bolhas por todo o corpo, as unhas são distróficas, apresentam alopecia, contração das mãos(em forma de miton) e um carcinoma espinocelular pode ocorrer entre 13 e 40 anos de idade. Estes pacientes apresentam limitação da abertura bucal devido a microstomia, lesões na comissura, obliteração do vestíbulo, língua despapilada, anquilosia, ausência de freio lingual, alto índice de cárie e as bolhas podem ser hemorrágicas ou serosas. No tratamento odontológico devemos tomar cuida-

do para fazer pressão suave nos tecidos e evitar o aparecimento das bolhas, a anestesia deve ser por infiltração profunda e, na necessidade de prescrição medicamentosa deve ser ministrado na forma líquida devido a estenose esofágica, não podemos utilizar sugadores de alta potência e o contato com o médico é primordial. No tratamento sob anestesia geral a equipe auxiliar deve estar preparada e ter conhecimento sobre a EB.(27)

De uma forma geral todo tratamento odontológico pode ser realizado em pacientes com EB, apenas com alguns cuidados: sempre apoiar o sugador em dentes e não em mucosa, esvaziar as bolhas hemorrágicas, usar de selantes na prevenção, realizar as moldagens com silicón pesada sem o uso de moldeiras e a reabilitação pode ser realizada com Cerec. O ideal é que a consulta odontológica seja realizada o mais precoce possível com controles periódicos e orientação para o uso de escovas com cerdas curtas e extra macias.(28)

### **Dando seqüência aos trabalhos do curso, a Profa. Dra. Agda Maria de Moura nos apresentou o tema: Programa de Prevenção da cárie dentária no Ambulatório de Fissura Lábio Palatina da FOUSP**

A fissura labiopalatal está entre as malformações congênitas mais comuns em humanos, tendo uma interação complexa de fatores genéticos e ambientais, com recorrência relativa. A literatura internacional relata índices epidemiológicos de fissura de lábio e / ou palato variando de 0,87 a 1,03 por mil nascimentos (29). Estes índices são semelhantes aos relatados em estudos realizados no Brasil.

Apesar desta alta incidência, a fissura labiopalatal não é uma causa importante de mortalidade nos países desenvolvidos, no entanto as fissuras de lábio e/ou palato apresentam morbidade considerável em crianças afetadas e impõem um custo alto às famílias e também à sociedade (30). Estes custos se devem não só ao longo período de tratamento, o qual perdura durante o crescimento e desenvolvimento do complexo maxilomandibular, mas também à necessidade de uma equipe multidisciplinar, pois a presença da fissura labiopalatal gera problemas estéticos, funcionais e psicológicos.

Ao nascimento de uma criança com fissura, dificilmente os seus pais têm a exata dimensão do processo de reabilitação, sendo que suas expectativas são específicas e relacionam-se à eficácia do tratamento cirúrgico. Eles não conseguem dimensionar a estreita relação entre a saúde oral e a reparação cirúrgica, a reabilitação da fala e a correção da má-oclusão.

O Ambulatório de Fissura Labiopalatina da Faculdade de Odontologia da Universidade de São Paulo, o qual existe desde a década de 70 e hoje tem como responsável a Profa. Dra. Marcia André, adota como filosofia de trabalho a intervenção precoce por meio de equipe multidisciplinar. Independente da extensão da fissura e da conduta cirúrgica o protocolo de tratamento consiste em avaliação do recém-nascido, orientação aos pais e proposta de um plano terapêutico em relação ao crescimento facial e à saúde oral. Os estudos são direcionados para determinar meios de prevenir e tratar a cárie dentária sob a ótica que contempla biológica e social.

Destaca-se o incremento de flúor, a higiene oral e a dieta adequada como fatores de prevenção relacionados aos aspectos biológicos da doença cárie. Por este motivo a orientação quanto à hi-

giene oral e à dieta adequada vem sendo objetivo do Ambulatório de Fissura Labiopalatina da FOUSP. Estas orientações são individualizadas, uma vez que outras crianças recebem o aleitamento natural e outras por meio de mamadeiras ou até mesmo sondas. A posição a correta durante o aleitamento evita otites, as quais são muito frequentes nos bebês e crianças fissuradas.

Existem fatores de risco para cárie dentária que são inerentes à própria fissura, tais como anomalias dentárias de número, de posição e de estrutura, e também sobras teciduais ou presença de fístulas que criam nichos retentivos para resíduos alimentares dificultando, a higienização.

No Ambulatório além das orientações quanto à dieta e procedimentos preventivos de cárie, e também realizada a ortopedia oral precoce, através da instalação de placas palatinas passivas ou ativas, sempre que necessário. Isto implica em consultas frequentes, de modo que o reforço de orientação é constantemente revisto. Decorridos 8 a 10 anos da implantação deste Programa de Orientação, a percepção clínica mostrava uma significativa diminuição na cárie dentária dos pacientes. Por esta razão foram realizadas duas pesquisas, sendo que a primeira foi conduzida em 2008 abrangendo a faixa etária de 6 meses a 36 meses, em 143 pacientes atendidos pelo Programa de Orientação Precoce do Ambulatório de Fissura Labiopalatina da FOUSP. Os resultados mostraram índices de cárie mais favoráveis que os da população geral do Brasil.(31) Em um segundo estudo, concluído em 2013, repetiu-se os critérios de inclusão, aumentou-se a amostra para 255 crianças portadoras de fissura na faixa etária compreendida entre 6 meses e 72 meses e os resultados mostraram que as crianças com fissura não manifestaram um alto índice de cárie dentária e que a prevalência de cárie não difere entre irmãos, também mostrou que não há associação com a gravidade da fissura.(32)

O esforço empreendido nestes trabalhos permitiu a reavaliação de condutas e procedimentos clínicos aplicados à promoção e manutenção da saúde oral das crianças fissuradas, com a finalidade de traçar diretrizes mais eficazes para o controle da cárie dental.

### **Encerrando as atividades do curso a Profa. Dra. Gabriela Scagnet ministrou a palestra intitulada: Atualização Internacional em Educação e Atenção Odontológica Integral de Crianças com Necessidades especiais**

Em 2012 o Comitê de Educação da IADH – International Association for Disability and Oral Health realizou um trabalho de consenso de 43 países para estabelecer um curriculum de graduação em odontologia para Pacientes Especiais. Este trabalho foi traduzido para o francês, espanhol e logo será para o português, estando disponível na página da web da IADH – [www.iadh.org](http://www.iadh.org), com a finalidade de que cada Universidade possa adaptá-lo a sua realidade. Mostrou diferentes estratégias para que os alunos possam compreender as competências do curriculum de graduação do atenção odontopediátrica integral em crianças com necessidades especial. O plano de estudo se baseia na aprendizagem baseado no aluno, que incluem modalidades criativas que os sensibilizem para esta problemática. As estratégias e modalidades de abordagem estão fundamentadas na interdisciplinaridade que envolva todas as especialidades das ciências da saúde envolvidas na atenção de crianças com necessidades especiais e sistemicamente comprometidas.(33)

A seqüência de palestras do curso demonstrou que para o atendimento odontológico integral do

paciente com necessidade especial uma equipe multidisciplinar é fundamental. É importante o conhecimento e a individualização do paciente para que a abordagem humanizada seja a mais adequada possível. Devemos estabelecer protocolos de atendimento que devem priorizar a intervenção precoce através de medidas preventivas e quando necessários outros procedimentos levar

em consideração a oportunidade X necessidade do tratamento. O aprendizado do atendimento odontológico do paciente com necessidade especial deve ser iniciado ainda na graduação onde são desenvolvidas as habilidades e capacidades de demonstrar atitude positivas e também se adquire o conhecimento do contexto social e cultural em que o aluno de graduação está inserido.

## Referências

1. Galo R, Torres CP, Contente MM, da Silva JM, Borsatto MC. Acupuncture in the treatment of temporomandibular disorders in Sydenham's chorea patient: a case report. *Acupunct Med.* 2009;27(4):188-9.
2. Orta-Sibu N, Lopez M, Moriyon JC, Chavez JB. Renal diseases in children in Venezuela, South America. *Pediatr Nephrol.* 2002;17(7):566-9.
3. Proctor R, Kumar N, Stein A, Moles D, Porter S. Oral and dental aspects of chronic renal failure. *J Dent Res.* 2005;84(3):199-208.
4. Ibarra-Santana C, Ruiz-Rodríguez MeS, Fonseca-Leal MeP, Gutiérrez-Cantú FJ, Pozos-Guillén AeJ. Enamel hypoplasia in children with renal disease in a fluoridated area. *J Clin Pediatr Dent.* 2007;31(4):274-8.
5. Elizabeth J, Lakshmi Priya E, Umadevi KM, Ranganathan K. Amelogenesis imperfecta with renal disease--a report of two cases. *J Oral Pathol Med.* 2007;36(10):625-8.
6. Davidovich E, Schwarz Z, Davidovitch M, Eidelman E, Bimstein E. Oral findings and periodontal status in children, adolescents and young adults suffering from renal failure. *J Clin Periodontol.* 2005;32(10):1076-82.
7. James JA, Jamal S, Hull PS, Macfarlane TV, Campbell BA, Johnson RW, et al. Tacrolimus is not associated with gingival overgrowth in renal transplant patients. *J Clin Periodontol.* 2001;28(9):848-52.
8. Association AD. Diagnosis and classification of diabetes mellitus. *Diabetes Care.* 2014;37 Suppl 1:S81-90.
9. Ship JA. Diabetes and oral health: an overview. *J Am Dent Assoc.* 2003;134 Spec No:4S-10S.
10. De la Mata C. Malnutricion, Desnutricion y Sobrealimentacion. *Rev Med Rosario;* 2008. p. 17 - 20.
11. González T, Khazam K, Acosta de Camargo MG, Sanabria Z. Influencia del estado nutricional sobre IgA secretora salival. *Revista Latinoamericana de Ortodoncia y Odontopediatria;* 2013. p. 1-8.
12. Caufield PW, Li Y, Bromage TG. Hypoplasia-associated severe early childhood caries--a proposed definition. *J Dent Res.* 2012;91(6):544-50.
13. Parry JA, Khan FA. Provision of dental care for medically compromised children in the UK by General Dental Practitioners. *Int J Paediatr Dent.* 2000;10(4):322-7.
14. Smith NL, Seale NS, Nunn ME. Ferric sulfate pulpotomy in primary molars: a retrospective study. *Pediatr Dent.* 2000;22(3):192-9.
15. Dean JA, Mack RB, Fulkerson BT, Sanders BJ. Comparison of electrosurgical and formocresol pulpotomy procedures in children. *Int J Paediatr Dent.* 2002;12(3):177-82.
16. Nakornchai S, Banditsing P, Visetratana N. Clinical evaluation of 3Mix and Vitapex as treatment options for pulpally involved primary molars. *Int J Paediatr Dent.* 2010;20(3):214-21.
17. Welborn LG, Hannallah RS, Luban NL, Fink R, Ruttimann UE. Anemia and postoperative apnea in former preterm infants. *Anesthesiology.* 1991;74(6):1003-6.
18. Lockhart PB, Brennan MT, Sasser HC, Fox PC, Paster BJ, Bahrani-Mougeot FK. Bacteremia associated with toothbrushing and dental extraction. *Circulation.* 2008;117(24):3118-25.

19. Pérez-Lescure Picarzo J, Crespo Marcos D, Centeno Malfaz F, Congénitas GdCCdlSEdCPyC. [Clinical guidelines for the prevention of infective endocarditis]. *An Pediatr (Barc)*. 2014;80(3):187.e1-5.
20. Thomas E. Efficacy of two commonly available mouth rinses used as preprocedural rinses in children. *J Indian Soc Pedod Prev Dent*. 2011;29(2):113-6.
21. WHO. Consolidated guidelines on HIV prevention, diagnosis, treatment and care for key populations. July, 2014. p. 184.
22. Teva I, Bermúdez MP, Ramiro MT, Buena-Casal G. [Current epidemiological situation of HIV / AIDS in Latin America: analysis of differences among countries]. *Rev Med Chil*. 2012;140(1):50-8.
23. Squassi AF, Allesandrello H, D'Érasmo L, Piovano S, Bordoni NE. Estudio de costos de la atención odontológica en niño infectados con VIH o con SIDA. *Bol AAON*; 2005. p. 12-8.
24. Eldridge K, Gallagher JE. Dental caries prevalence and dental health behaviour in HIV infected children. *Int J Paediatr Dent*. 2000;10(1):19-26.
25. Medidi S, Palazzo P, Sánchez G, Bordoni NE, Squassi AF. Estado dentario en niños con VIH: estudio comparativo y post implementación de terapia entirretroviral de gran actividad (TARGA). *Bol AAON*; 2006. p. 22-6.
26. Scagnet G. Protocolo de atención odontológica en niños con Epidermólisis Ampollar. *Revista de odontopediatria Latinoamericana*; 2013.
27. Krämer SM, Serrano MC, Zillmann G, Gálvez P, Araya I, Yanine N, et al. Oral health care for patients with epidermolysis bullosa--best clinical practice guidelines. *Int J Paediatr Dent*. 2012;22 Suppl 1:1-35.
28. Krämer SM. Oral care and dental management for patients with epidermolysis bullosa. *Dermatol Clin*. 2010;28(2):303-9, x.
29. Derijcke A, Eerens A, Carels C. The incidence of oral clefts: a review. *Br J Oral Maxillofac Surg*. 1996;34(6):488-94.
30. Wehby GL, Cassell CH. The impact of orofacial clefts on quality of life and healthcare use and costs. *Oral Dis*. 2010;16(1):3-10.
31. Moura AM, André M, Lopez MT, Dias RB. Prevalence of caries in Brazilian children with cleft lip and/or palate, aged 6 to 36 months. *Braz Oral Res*. 2013;27(4):336-41.
32. Moura AM, Paiva TBS, Lopez MT, André M. Prevalência de cárie em crianças portadoras de fissuras labiopalatinas. *Odonto*; 2013. p. 55-63.
33. Faulks D, Norderyd J, Molina G, Macgiolla Phadraig C, Scagnet G, Eschevins C, et al. Using the International Classification of Functioning, Disability and Health (ICF) to describe children referred to special care or paediatric dental services. *PLoS One*. 2013;8(4):e61993.

# Presença do odontopediatra em ambiente hospitalar

*Luciane Ribeiro de Rezende Sucasas da Costa (Brasil), Cristina Zardetto (Coordenadora)*

*Ana Maria P. Guimarães de Araujo (Brasil) (Relatora), Claudia Espinoza Pavez (Chile), Gilmer Ramos Torres (Peru), Irma Alicia Verdugo Valenzuela (México), Zoila Andrade de Ramos (Equador)*

## Introdução

A especialização em Odontopediatria traz grandes desafios aos profissionais que a abraçam, pois é preciso transformar o indivíduo pouco colaborador em paciente motivado. Apesar de muitas vezes parecer que a atuação do odontopediatra é simplesmente brincar com as crianças, motivando-as a cuidar de seus dentes desde a mais tenra infância, o 17º Congresso Latino-Americano demonstrou que a profissão vai muito além. Realmente, os especialistas na área se tornam responsáveis não pela saúde bucal da criança, mas pela motivação e educação de todo o núcleo familiar. Nos temas abordados durante o Congresso, um novo horizonte surge na especialidade: a atuação do odontopediatra em âmbito hospitalar. Esse campo de trabalho no Brasil é recente e muitas vezes ligado à especialidade de cirurgia bucomaxilofacial. Nos países latino-americanos é uma realidade estruturada com participação ativa da Odontopediatria.

A importância do odontopediatra como membro de equipe multiprofissional atuante no hospital tem muito fundamento em decorrência do agravamento da higiene bucal nos pacientes internados, especialmente na UTI (Unidade de Terapia Intensiva). A presença desse profissional na equipe demonstrou uma melhora na qualidade de vida do paciente, prevenindo infecções, reduzindo o tempo de internação e os medicamentos utilizados.

Os obstáculos enfrentados por profissionais que desejam integrar uma equipe multidisciplinar

em hospitais são muitos, pois a prioridade que se dá aos procedimentos odontológicos é baixa diante de tantos problemas enfrentados pelo paciente hospitalizado. Além disso, a realidade do consultório é bem diferente da atuação em hospital. Desse modo, é imperativo que o profissional seja preparado para colaborar como parte de equipe multiprofissional, com o objetivo de tratar o paciente de forma global, reduzindo os riscos de infecções hospitalares relacionadas ao sistema estomatognático, principalmente de natureza respiratória como a pneumonia nosocomial, debilitante, responsável por taxas significativas de morbidade e mortalidade em todas as faixas etárias<sup>3</sup>. Especificamente nas Unidades de Terapia Intensiva Pediátrica os cuidados com esses indivíduos devem ser redobrados, pois sua imunidade está baixa, tornando-se mais suscetíveis a desenvolver infecções. Alterações no fluxo salivar, causando xerostomia, podem ocorrer devido à incapacidade de nutrição, hidratação e respiração<sup>3</sup>. Em contrapartida, a equipe de enfermagem que acompanha o paciente nem sempre está preparada para executar os procedimentos de higiene bucal necessários e sem tempo hábil para fazê-lo devido ao volume de trabalho<sup>4</sup>.

## Atuação do odontopediatra nos hospitais

O que o Odontopediatra pode fazer no âmbito hospitalar? Esse é um questionamento válido, visto que muitas pessoas acreditaram por muito tempo numa atuação mais ligada ao condicionamento da criança quanto a se tornar um paciente em potencial.

Nos países latino-americanos a experiência começa na graduação, e os alunos iniciam a vivência no hospital ainda na faculdade. No Brasil a presença do cirurgião-dentista é lei desde 2013 (Projeto de Lei nº 2.776/08) prevendo também a presença de dentistas nas unidades de terapia intensiva, entretanto não faz parte da formação universitária brasileira a capacitação para atuar em hospitais, o que já é uma realidade em outros países da América Latina. Os centros cirúrgicos e UTIs brasileiras possuem dentistas especialistas em cirurgia bucomaxilofacial, pois estes profissionais recebem capacitação para atuar em centros cirúrgicos. Mas essa realidade vem mudando aos poucos.

A Prof<sup>a</sup> Dr<sup>a</sup> Luciane Ribeiro de Rezende Sucasas da Costa, da Universidade Federal de Goiás – Brasil, já possui uma vivência na área. Na Universidade Federal de Goiás, a Disciplina de Odontologia Hospitalar é matéria optativa da grade curricular, há uma residência multiprofissional em Saúde nas áreas de Saúde Materno-Infantil, UTI e Hematologia. Essa vivência é muito produtiva para a formação do profissional, que vislumbra outro lado da profissão e fundamental para a promoção de saúde de pacientes hospitalizados.

Sousa e Cols<sup>1</sup> (2014) estudaram o impacto da hospitalização na saúde oral de indivíduos internados em um curto período de tempo e concluíram que alterações significativas ocorriam num período de 3 dias com deterioração nos índices de placa e sangramento gengival, o que aumenta o risco de doenças bucais, reduz a qualidade de vida e eleva o potencial de infecções associadas, como a pneumonia<sup>2</sup>. O melhor tratamento é sempre a prevenção das doenças bucais e, nesse aspecto o odontopediatra teria uma participação ativa em equipe multidisciplinar no âmbito hospitalar.

## Áreas de Atuação da Odontopediatria

De acordo com a Profa Dra Luciane Ribeiro de Rezende Sucasas da Costa, o odontopediatra pode atuar ativamente nas seguintes áreas:

1. Educação e motivação do núcleo familiar, prevenindo o aparecimento de doenças bucais que possam complicar o tratamento sistêmico do paciente infantil<sup>5</sup>.
2. Atuação no período neonatal, como integrante de equipe multidisciplinar. Para prevenir problemas na amamentação, deglutição e desenvolvimento da fala, foi instituído o teste da língua no Brasil para bebês de até seis meses. Se o freio estiver interferindo com a amamentação e a criança não estiver ganhando peso suficiente, a cirurgia pode ser indicada. Os odontopediatras também atuam na avaliação de dentes natais e neonatais e nos cuidados com pacientes que apresentam candidíase.
3. UTI neonatal: muito importante que profissionais capacitados atuem nesses locais, pois qualquer toque no recém-nascido pode desencadear desequilíbrios na homeostase da criança. O odontopediatra tem a função de capacitar a equipe de enfermagem a realizar a higiene bucal de forma segura, quando o médico que acompanha a criança libera o procedimento. A higiene bucal em neonatos é delicada, não se deve usar clorexidina ou salina para não causar alterações bucais. Quando a equipe médica permite, é feita a higiene com gaze pouco abrasiva e água destilada. Infelizmente ainda não existe um protocolo pré-estabelecido para a higiene bucal de neonatos, o que se faz é uma adaptação do que é instituído para adultos.

4. Sedação moderada/ consciente com óxido nitroso, Midazolam podem ser utilizados para pacientes internados que necessitam de intervenção odontológica.
5. Oportunidade de intervenção – sobrevida curta: ulcerações em pacientes com depressão do sistema imunológico e ulcerações em traumatismos dentários podem levar ao atendimento odontológico mediante anestesia geral. Infecções dentais em quadros sistêmicos complicados, como a esclerose progressiva sistêmica, na qual se observa progressão exacerbada de colágeno, diminuição na produção salivar (xerostomia), limitação da abertura bucal e problemas no ligamento periodontal, são comuns. Situações como essa, ressalta a Dra Luciane Sucasas Ribeiro da Costa, traz questionamentos importantes ao profissional que atua nessa área. A remoção cirúrgica de todos os dentes devido à condição sistêmica da criança é uma hipótese. O que é melhor para a criança? Essa é a principal pergunta que exige uma resposta desses profissionais.
6. Residência hospitalar: a atuação do dentista em âmbito hospitalar tem crescido nesses últimos anos e já faz parte da realidade brasileira<sup>9</sup>.

## **Odontopediatria a serviço da Oncologia**

Em 1942 se deu a criação do Hospital Dr Luis Calvo Mackenna na cidade de Santiago, Chile. O hospital é público, dependente do Servicio de Salud Metropolitano e atende pacientes menores de 15 anos. É um centro de referência nacional que recebe pacientes de todo o Chile. Segundo a Profa Dra Claudia Espinoza Pavez, odontopediatra do Hospital Dr. Luis Calvo Mackenna e Docente Programa de Especializa-

ção em Odontopediatria Escuela de Graduados da Universidade do Chile, faz parte do currículo da graduação passar um mês no hospital a fim de conhecer de perto a atuação do dentista no âmbito hospitalar. Muitos pacientes procuram o hospital para tratamento de câncer. A enfermidade é pouco frequente em indivíduos menores de 15 anos no Chile, girando em torno de 12 a 14 casos em 100.000 crianças, e uma média de 465 a 540 novos casos por ano. Apesar de sua baixa frequência constitui-se na primeira causa de morte em crianças na idade dos 5 aos 15 anos<sup>10,11</sup>, por isso a patologia é considerada de grande impacto.

Desde 1988, quando foi criado o Programa Nacional de Drogas Antineoplásicas (PINDA), o tratamento do câncer infantil no Chile vem sendo realizado em conformidade com protocolos internacionais de reconhecido êxito. Em geral, os tratamentos incluem cirurgia, quimioterapia, radioterapia e transplante de progenitores hematopoiéticos (medula óssea). Todo o paciente que ingressa no Departamento de Oncologia do hospital Dr. Luis Calvo Mackenna passa por avaliação odontológica. A finalidade desse exame é o planejamento e cuidado integral do paciente, com o objetivo de identificar, tratar e eliminar focos infecciosos ou irritantes locais presentes na cavidade bucal; estabelecer um canal de comunicação com os médicos oncologistas, verificando a necessidade odontológica de cada paciente, além de educar o núcleo familiar e a criança quanto aos cuidados necessários para o sucesso no tratamento e melhora na qualidade de vida dos indivíduos hospitalizados<sup>12</sup>.

Um protocolo de prevenção é estabelecido para cada paciente tratado no hospital, orientando os cuidados com a higiene bucal com escova macia quatro vezes ao dia. A dieta do paciente também é monitorada, alertando sobre os riscos do uso

de alimentos cariogênicos, o alto potencial cariogênico dos suplementos ricos em carboidrato e os medicamentos infantis administrados, que contêm açúcar em sua composição.<sup>13</sup> Dentifrícios fluoretados são indicados para a escovação dos dentes e aplicações de verniz com flúor para os pacientes de alto risco de cárie e/ou xerostomia faz parte do programa de prevenção, que deveria ser introduzido antes da terapia oncológica.

A motivação quanto à importância com os cuidados orais é fundamental, explicando os efeitos da terapia oncológica a curto e longo prazo. Estudos sugerem que ocorre uma deterioração na saúde oral de pacientes hospitalizados<sup>1,2</sup>. O impacto dessa deterioração aumenta o risco de doenças bucais, reduz a qualidade de vida do paciente e aumenta o potencial de infecções associadas, como a pneumonia<sup>2</sup>.

Durante a terapia oncológica, o tratamento odontopediátrico visa manter a saúde bucal em níveis ótimos, educar os pais, cuidadores e a criança, bem como manejar os efeitos colaterais na cavidade bucal em decorrência do tratamento de câncer<sup>12</sup>. Tratamentos odontológicos invasivos não são realizados nesse período, pois a imunidade da criança está comprometida. A higiene bucal deve ser mantida com escova macia ou extramacia e dentifrício fluoretado, além de hidratar os lábios com creme à base de lanolina. Em relação à dieta, alimentos duros e condimentados devem ser evitados, assim como refrigerantes, bebidas e frutas ácidas, doces, bem e alimentos muito quentes.

### **Manifestações orais decorrentes do tratamento oncológico**

A principal manifestação oral, segundo a Profa Dra Luciane Ribeiro de Rezende Sucasas da

Costa e a Profa Dra Claudia Espinoza Pavez, é a mucosite<sup>14,15,16,17</sup>, que se caracteriza pela presença de lesões inflamatórias e ulcerativas da mucosa oral. Para minimizar os efeitos negativos da mucosite, os pacientes são orientados a realizar bochechos com solução salina 0,9% e solução de bicarbonato. A aplicação de gelo no local (crioterapia) pode ser uma alternativa interessante, bem como o uso de vitamina E tópica. E mais recentemente, aplicação de laser de baixa potência para prevenção e tratamento da mucosite tem sido empregado.

Outras manifestações bucais podem aparecer nessa fase, tais como lesões hemorrágicas, decorrentes da diminuição de plaquetas ou alterações nos fatores de coagulação. A candidíase é frequente nesses indivíduos, porém não são recomendados antifúngicos profiláticos. Ocorre uma redução transitória na secreção salivar, e o paciente deve usar gomas de mascar sem açúcar, saliva artificial, beber água com frequência e utilizar bochechos sem álcool. A sensibilidade dental pode surgir devido à diminuição no fluxo salivar. Em pacientes que recebem quimioterápicos de plantas alcaloides relatam dor mandibular na ausência de patologia odontogênica, porém a dor é transitória, desaparecendo com a suspensão do uso desses quimioterápicos.

O serviço de Oncologia do Hospital Dr. Luis Calvo Mackenna faz acompanhamento dos pacientes até que completem 18 anos ou até 10 anos após o diagnóstico da patologia. Nesse período existe um monitoramento da saúde bucal feito por odontopediatras em intervalos de 3 a 4 meses. O objetivo do controle é promover a saúde oral dos pacientes, educando pais e a criança sobre a importância dos cuidados com a higiene bucal, bem como avaliar efeitos colaterais do tratamento da patologia. Dentre as complicações tardias que podem surgir, podem

ser destacadas<sup>12,18,19,20</sup>: diminuição da altura dos processos alveolares; diminuição da largura do ramo mandibular; agenesias e microdontias; alterações coronárias e da câmara pulpar; carcinoma de células escamosas; hiperplasia gengival nos pacientes que receberam transplantes de progenitores hematopoiéticos.

## Urgências em odontopediatria

O papel do odontopediatra no âmbito hospitalar é fundamental, principalmente nos casos de urgência, salienta o Prof. Dr. Gilmer Ramos Torres, odontopediatra do Departamento de Odontoes-tomatologia Pediátrica do Instituto Nacional de Salud del Niño, situado em Lima, Peru, e professor da Universidad Nacional Mayor de San Marcos. O Instituto Nacional de Salud Del Niño é a primeira instituição pediátrica de referencia de alto nível de complexidade médica, que pertence ao sistema de saúde, e o primeiro hospital pediátrico do Peru.

As cardiopatias congênitas<sup>21</sup> são frequentes no Peru, acometem crianças menores de 1 ano e, muitas vezes na forma cianótica, associada ao baixo índice de saturação de oxigênio. O acompanhamento desses pacientes pelo odontopediatra é de grande importância, pois existem casos de desintubação acidental de crianças com quadro de hipoxia, acarretando lesões em dentes hígidos e acometidos pela doença cárie. Nesses casos, o profissional é chamado para atuar rapidamente e por quadrantes a fim de evitar danos maiores à criança<sup>22</sup>.

Muitas vezes, diz o Prof. Dr. Gilmer Ramos Torres, ocorre obstrução das vias aéreas por corpos estranhos. Nesses casos a prescrição de antibióticos por via oral pode ser indicada e, em alguns casos os resultados do hemograma podem levar à hospitalização da criança, que pode perma-

necer internada no mínimo de 6 a 10 dias. Caso haja necessidade de intervenção odontológica sob anestesia geral nessas crianças, um tampão na faringe é colocado para evitar a aspiração de dentes e de outras estruturas.

A obstrução das vias aéreas por retenção de saliva é outra complicação nos atendimentos de urgência e o profissional deve ficar atento durante procedimentos cirúrgicos como frenectomia lingual. Além disso, a sedação pode gerar vômitos e sua posterior aspiração, bem como a aspiração de materiais restauradores, dentes, braquetes de aparelhos ortodônticos e limas endodônticas<sup>23,24</sup>. Por esse motivo, a preparação dos condutos radiculares é feita com instrumentos rotatórios no atendimento de crianças, reduzindo o tempo operatório e o risco de aspiração.

A sedação para atendimento odontológico no hospital é muito utilizada, principalmente com o uso do Midazolam<sup>6,7,8,25</sup>, muitas vezes administrado com sucos, a fim de mascarar seu gosto desagradável. A melhor forma de administrar o medicamento, preferida pelo Prof. Dr. Gilmer Ramos Torres, é por meio de gelatina, que reduz a incidência de vômitos. Mas ele alerta que, antes de optar pela sedação, o planejamento deverá ser discutido em equipe multiprofissional de modo a diminuir o stress nos pacientes hospitalizados.

## Participação do Odontopediatra na Oncohematologia Pediátrica

Outro campo importante de participação do odontopediatra no âmbito hospitalar está relacionado aos centros de oncohematologia pediátrica, afirma a Profa Dra Irma Alicia Verdugo Valenzuela da Universidade Autonoma de Baja California – Facultad de Odontologia – Tiju-

na/México. O câncer pediátrico era diagnosticado antes dos 18 aos 20 anos e constituía a segunda causa de morte no México. Na infância 25% dos casos relatados são de leucemia, 20% de tumores do sistema nervoso, 6% linfomas e 5% linfoma de Hodgkin. A realidade é dura no México, pois 90% das famílias não tem seguro social, o que gera custos enormes, dívidas familiares e abandono do tratamento por falta de dinheiro. O governo está realizando uma ação conjunta com a sociedade para melhorar esse problema no país. Nesse contexto, existe o Hospital General de Tijuana, que é a única instituição pública autorizada a oferecer cuidados médicos a todos aqueles que não têm seguro social e conta com o apoio de diversas instituições a fim de melhorar a qualidade do atendimento dos pacientes, além da capacitação de equipes multidisciplinares para atender pacientes com câncer. Em 2008 foi criada a Unidade de Oncologia Pediátrica, considerada uma das mais importantes instituições públicas da América Latina.

Os estudantes do curso de especialização, segundo a Profa Dra Irma Alicia Verdugo Valenzuela, realizam visitas aos pacientes hospitalizados três vezes por semana. Há um departamento especialmente equipado para o atendimento odontológico na área de oncohematologia e o paciente é examinado criteriosamente a fim de realizar o diagnóstico precoce de qualquer lesão na cavidade oral, não somente lesões de cárie. Esse trabalho em equipe multidisciplinar garante um maior êxito do caso, melhorando a qualidade de vida e a sobrevivência dessas crianças.

Dentre as manifestações bucais observadas nos pacientes diagnosticados com leucemia destacam-se a palidez da mucosa oral, presença de sangramento gengival e candidíase<sup>26</sup>. Antes de iniciar o tratamento de quimioterapia, completa a Profa Dra Irma Alicia Verdugo Valenzuela,

é fundamental estabelecer um plano de tratamento individualizado, tratando as necessidades odontológicas do paciente. A higiene bucal não deve ser negligenciada nem interrompida. Recomenda-se o uso de escovas extramacias ou gazes macias embebidas em antissépticos orais. A família é orientada a incentivar o uso de antissépticos bucais, água em temperatura morna e produtos especiais para xerostomia. Quanto à alimentação, os doces devem ser evitados.

Alguns fatores contribuem para as complicações bucais, tais como o tempo de duração do tratamento e o alto índice de placa bacteriana. Pode ocorrer, ainda, mucosite, xerostomia e infecções bucais. Todas essas complicações podem prejudicar o quadro geral do paciente. Por esse motivo, o odontopediatra desempenha um papel de destaque na promoção de saúde de pacientes em tratamento de quimioterapia.

### **Tecnologia a serviço da Odontopediatria no século XXI**

De acordo com a Profa Dra Zoila Andrade de Ramos, presidente da Associação de Odontopediatria do Equador, o grande aliado do odontopediatra é o laser, que em 1999 foi aprovado para o uso em crianças. Outra tecnologia empregada é a energia hidrocínética – waterlase, perfeito para a aplicação em Odontopediatria. O método é seguro, preciso e rápido. Reduz o medo na criança, pois não há barulho da caneta de alta rotação e, em alguns casos, não é necessário o uso de anestesia. O dente possui água em sua composição e quando o laser é aplicado, as moléculas de água são excitadas favorecendo os cortes. O calor e a vibração são as causas mais prováveis de dor associada ao uso da broca, como o Waterlase não transmite calor ou vibração, os procedimentos odontológicos não

acarretam desconforto para o paciente. Além disso, o aparelho possui um spray de água contínuo que impede a desidratação e o aquecimento dental, reduzindo a incidência da dor durante o ato operatório. O Waterlase pode ser usado em preparos cavitários, remoção de lesões de cárie, gengivectomia com mínimo sangramento, frenectomia, biopsias<sup>27,28,29</sup>.

O século XXI foi um marco na interação das ciências exatas com as ciências biológicas, conferindo uma conotação tecnológica para a Odontologia. Conceitos fundamentais da física foram transmitidos aos dentistas que passaram a usufruir dessas novas tecnologias. O laser tem uma ampla aplicação na Odontologia. Na cirurgia promove cortes mais precisos deixando a área operada limpa, visto que promove hemostasia de vasos sanguíneos. Pode ser empregado de forma terapêutica, de modo menos invasivo, com fins diagnósticos e tem ação anti-inflamatória e anti-edematosa, normalizando a circulação.

## Considerações Finais

Diante de todos os questionamentos e obstáculos dessa especialidade tão importante que é a

odontopediatria, pode-se afirmar a importância da atuação desse profissional no âmbito hospitalar.

A atenção à saúde bucal tem papel importante para os pacientes hospitalizados, não apenas para promoção de saúde em si, mas também com o intuito de melhorar a qualidade de vida dessas pessoas e com isso salvar vidas.

Por que a sociedade e alguns profissionais da área da saúde não consideram a saúde bucal tão importante quanto as outras infecções do corpo? Segundo Welbury<sup>30</sup> (2014), se um pai não levar seu filho para tratar de um abscesso na perna, as pessoas e serviços assistenciais se mobilizam, mas a doença cárie e a negligência aos dentes tem uma aceitação maior entre as pessoas. Por isso, é importante a conscientização dos profissionais da área da saúde em todos os níveis sobre a importância em promover a saúde oral e orientar sobre o impacto das doenças bucais sobre as complicações sistêmicas. Os odontopediatras deveriam trabalhar em conjunto com todos os setores envolvidos na proteção da criança, a fim de criar protocolos de atendimento que promovam a saúde bucal do paciente infantil. Esse será nosso maior desafio para esse novo século!

## Referências

1. Sousa L L A, Wagner L S, Mendes R F, Neto J M M, Junior R R P. Oral health of patients under short hospitalization period: observational study. *J Clin Periodont* Jun 2014; 41(Issue 6): 558-563.
2. Sachdev M, Ready D, Brealey D, Ryu J H, Bercades G, Nagle J, Borja-Boluda S, Agudo E, Petrie A, Suvan J, Donos N, Singer M, Needleman I. Changes in dental plaque following hospitalisation in a critical care unit: an observational study. *Critical Care* 2013; 17: R189.
3. Gomes S F, Esteves, M C L. Atuação do cirurgião dentista na UTI: um novo paradigma. *Rev Bras Odontol* jan/jun 2012; 69(1): 67-70.
4. Mattevi G S, Figueiredo D R, Patricio Z M, Rath I B S. A participação do cirurgião-dentista em equipe de saúde multidisciplinar na atenção da saúde da criança no contexto hospitalar. *Ciênc. Saúde coletiva* [online] 2011; 16(10): 4229-36.
5. Rezende G P S R, Costa L R R S, Cardoso R A. Pediatric dentistry during rooming-in care: evaluation of an innovative project for promoting oral health. *J Appl Oral Sci*, June 2004; 12(2):149-153.

6. Bayardo R A, Herrera M L, Aceves L. Midazolam conscious sedation in 2-4 years old children. *RGO* 2012; 60(3): 367-70.
7. Alzahrani A M, Wyne A H. Use of oral midazolam sedation in pediatric dentistry: a review. *Pakistan Oral Dent J* 2012; 32(3):444-55.
8. Bagheri M. The Use of Midazolam in Paediatric Dentistry: a Review of the Literature. *Razavi Int J Med Aug* 2014; 2(3):1-5.
9. Euzébio L F, Viana K A, Cortines A A O, Costa L R. Atuação do residente cirurgião-dentista em equipe multiprofissional de atenção hospitalar à saúde materno-infantil. *Rev Odontol Brasil-Central* 2013; 22(60):16-20.
10. Campbell M. Desarrollo de la Oncología Pediátrica en Chile. *Rev Ped Elec* 2005; 2:1-4 (ISSN 0718-0918).
11. Villarroel M. Diagnóstico precoz del cáncer infantil. *Rev Med Clin Condes* 2006; 17(2): 60-5
12. American Academy of Pediatric Dentistry. Guideline on dental management of pediatric patients receiving chemotherapy, hematopoietic cell transplantation, and / or radiation. Reference manual 2013/14; 35 (6): 284-92.
13. Pomarico L, Souza I P R, Rangel Tura L F. Sweetened medicines and hospitalization: caries risk factors in children with and without special needs. *Eur J Paediat Dent* 2005; 6(4):197-201.
14. Cheng K K F, Molassiotis A, Chang A M, Cheung S S. Evaluation of an oral care protocol intervention in the prevention of chemotherapy-induced oral mucositis in paediatric cancer patients. *European J of Cancer* 2001; 37(16): 2056-63.
15. Ruiz-Esquide G, Nervi B, Vargas A, Maiz A. Tratamiento y prevención de la mucositis oral asociada a tratamiento del cáncer. *Rev Med Chile* 2011; 139(3): 373- 81.
16. Figueiredo M C, Faustino-Silva D D, Moure S P, Squef R. Tratamiento del mucositis oral en pacientes pediátricos: una revisión de literatura. *Acta Odontol Venezolana* 2011; 49(4):1-7.
17. Cheng K K F, Lee V, Ho Li C, Yuen H L. Impact of oral mucositis on short-term clinical outcomes in paediatric and adolescent patients undergoing chemotherapy. *Support Care in Cancer* 2013; 21(8):2145-52.
18. Kaste S C, Hopkins K P, Jenkins III J J. Abnormal Odontogenesis in Children treated with radiation and chemotherapy: Imaging findings" *AJR* 1994; 162: 1407- 11.
19. Scottish Intercollegiate Guidelines Network. Long term follow up of survivors of childhood cancer. Edinburgh: SIGN 2013; SIGN 132, Available from URL: <http://www.sign.ac.uk>
20. Rowland C, Kaste S, Owens A. Interrupted development of dentition in children receiving bone marrow transplantation for acute lymphocytic Leukemia: a case series. *Spec Care Dentist* 2013; 33(6) 308- 11.
21. Paz C. Manejo odontológico de pacientes con cardiopatías. *Rev Soc Chil Odontopediatría* 2010; 25(1):20-23.
22. Jiménez Y, Bagán J V, Murillo J, Poveda R. Infecciones odontogénicas. Complicaciones. Manifestaciones sistémicas. *Med Oral Patol Oral Cir Bucal* 2004; 9 Suppl: S139-47.
23. Hoseini M, Mostafavi S M S, Rezaei N, Boluri J. Orthodontic wire ingestión during treatment: reporting a case and review the management of foreign body ingestión or aspiration (emergencies). *Case Rep Dent* 2013; 426591. Published online Jun 18, 2013, doi: 10.1155/2013/426591.
24. Adewumi A, Kays D W. Stainless steel crown aspiration during sedation in pediatric dentistry. *Pediatr Dent* 2008; 30(1):59-62.
25. Kupietzky A, Houpt M I. Midazolam: a review of its use for conscious sedation of children. *Pediatric Dent* 1993; 15(4): 237-41.
26. Silva B A, Siqueira C R B, Castro P H S, Araujo S S, Volpato L E R. Oral manifestations leading to the diagnosis of acute lymphoblastic leukemia in a Young girl. *J Indian Soc Pedodontic Prev Dent* 2012; 30(2):166-68.
27. Boj J R, Poirier C, Hernandez M, Espasa E, Espanya A. Case series: Laser treatments for soft tissue problems in children. *European Arch Paediat Dent* 2011; 12(2):113-17.
28. Acharya A A, Prabhakar R, Lasers in dentistry: A review. *Annals and Essences of Dent* 2012; IV(4):66-72.
29. Baygin O, Korkmaz F M, Tüzü T, Tanriver M. The effect of different enamel surface treatments on the microleakage of fissure sealants. *Lasers Med Sci* 2012; 27:153-60.
30. Welbury R. Child protection - raising the awareness of dental neglect. *Contemp Clin Dent* 2014; 5(2):149.

## ¿Porqué el trauma em la dentición decídua es importante?

### ¿Porque o Trauma na dentição decídua é importante?

*Márcia Turolla Wanderley (Brasil), Gabriela Bonini (Brasil) (Coordenadora), Thais Cordesi (Brasil) (Relatora), Monica Valdivieso Vargas-Machuca (Peru), Maria Gabriela Martinez (Venezuela), Silvina G. Cortese (Argentina)*

#### Resumo

O trauma da dentição decídua pode causar impacto físico, emocional e psicológico à crianças de qualquer idade, porém, muitos acabam não atribuindo a devida importância. Tendo em vista que aos 2 anos de idade o dente permanente já está em formação, o primeiro aspecto que deve ser relevante é o impacto que pode causar no dente permanente. As crianças testam seus limites, muitas vezes podendo sofrer traumas de difícil prevenção, porém há alguns cuidados que podemos atribuir para evitar esses traumas. Esse trabalho ressalta a importância do trauma na dentição decídua para esclarecer dúvidas referente as diferentes sequelas e seus tratamentos, com base em depoimentos de profissionais presentes no 17º Congresso da Academia Latino-Americana de Odontopediatria e 6º Congresso da APO, 2014. Para avaliar o tratamento e a seqüela no dente permanente deve-se avaliar qual o tipo de trauma, qual a idade da criança, avaliar o clínico e radiográfico e por fim acompanhar até a erupção do dente permanente.

#### Introdução

O trauma de dentes decíduos ocorre principalmente em crianças com baixa idade, especialmente quando começam a aprender a engatinhar/andar<sup>1</sup>. A procura do odontopediatra pelos pais está diretamente relacionada com a importância que esses pais dão ao trauma dental, e é dever do cirurgião dentista orientar quanto a

importância e prevenção desse trauma. Como medidas de prevenção para esse tipo de trauma têm simplesmente os cuidados gerais como: evitar pisos e sapatos escorregadios e adaptar os móveis e ambientes para a idade da criança. Com a precoce prática de esportes individuais e coletivos pelas crianças, uma opção é o uso de protetores bucais como medida de prevenção<sup>2</sup>.

Porém muitos dentistas ainda acreditam que não há riscos graves, isso ocorre por ainda não possuir evidências científicas que abrange todos os aspectos que envolvam trauma em dentes decíduos<sup>1</sup>. Muito se baseia na experiência clínica de cada profissional e a variedade de casos que aparecem, isso faz com que se busque novos conceitos para o atendimento do paciente traumatizado.

Um agravo para o trauma de dente decíduo é a mordida aberta anterior, pois as crianças pequenas não possui o reflexo de proteger o rosto colocando as mãos para frente durante a queda, deixando a parte mais protuberante da face propícia ao trauma<sup>1</sup>. Assim podemos atribuir como fator de prevenção também o hábito de sucção prolongado, principalmente os não nutritivos, que podem ser controlados desde o nascimento.

Existe uma grande relação do dente decíduo com o germe que irá formar o dente permanente<sup>3</sup>, essa formação começa aos 2 anos de idade, para manter uma saúde bucal e uma troca de dentição adequada o processo de rizólise e rizogênese do dente decíduo devem ser respei-

tadas, o trauma dental pode atrapalhar esses processos causando alteração do processo natural<sup>1</sup>. Normalmente os traumas ocorrem quando as crianças sentem a necessidade de explorar o mundo exterior que coincide com o início da formação do dente permanente.

O trauma no dente decíduo pode causar alteração de cor, necrose pulpar, fístulas, cistos, reabsorções<sup>4</sup>. Nos dentes permanentes pode causar alteração de formação, retenção prolongada, desvio do eixo de erupção<sup>3</sup>. Um trauma que não é atribuído valor é o trauma de cêndilo que é de difícil diagnóstico e muitas vezes tardio<sup>5</sup>.

Com o correto diagnóstico e tratamento pode amenizar o impacto desse trauma, e o impacto psicológico vai desde o choque físico na hora do trauma até o pós tratamento, que envolve o profissional com o correto uso da abordagem comportamental até o reforço positivo que os pais forneceram caso haja alteração na estética da criança, favorecendo assim a qualidade de vida pós trauma<sup>6</sup>.

### **Prevenção de trauma em dentes decíduos**

O trauma de dentes decíduos ocorre principalmente em crianças com baixa idade, pois a criança começa a testar seus próprios limites a fim de explorar o mundo exterior<sup>1</sup>. Como medidas de prevenção para esse tipo de trauma além dos cuidados gerais já citados há também o uso de brinquedos e área de lazer adequada para cada idade. Assim como o uso de protetores bucais.

Como a mordida aberta anterior pode ser um agravado para o trauma de dente decíduo, podemos orientar como medida de prevenção: - aleitamento materno, - hábito de sucção regulado se houver necessidade, - evitar sucção do dedo.

Caso haja a má oclusão existe a impossibilidade de ser corrigida até a criança atingir idade em que é mais comum a ocorrência de traumas. É comprovado na literatura que dentes anteriorizados possuem mais facilidade de trauma<sup>7</sup>, a falta de selamento labial ou por mordida aberta anterior ou por respiradores bucais também são um agravado, pois não há a proteção do tecido mole, fazendo com que aumente o impacto do trauma.

### **Protetores bucais para crianças**

Muitos lugares aceitam crianças a partir de 3 anos para a prática esportiva isso resulta no uso de protetores bucais cada vez mais cedo<sup>2</sup>, é importante portanto que já na anamnese tenha a opção de colocar se a criança faz atividade esportiva e qual. Esses protetores bucais podem ser: pré fabricados, termoplásticos ou individualizados, desde que tenha EVA de 3mm, enquanto no adulto pode variar de 3 a 4 mm. A importância do uso do protetor bucal se dá pelo fato de estimular a confiança do atleta<sup>8</sup>, tendo em vista que crianças e jovens gostam de novos desafios, o uso do protetor bucal é de extrema importância. Uma alternativa para estimular o uso de protetor bucal pelas crianças é a confecção desses protetores impressos com figuras de super-heróis preferidos.

### **Consequências de trauma dental**

As injurias mais comuns em dentes decíduos são subluxação, luxação lateral e avulsão<sup>9</sup>, como manifestação tardia temos os processos infecciosos: necrose pulpar, reabsorção radicular, fístulas e abscessos e rarefação óssea<sup>10</sup>. Alguns fatores preditivos associados a necrose pulpar são: o deslocamento e ruptura do sistema nervoso e vascular, fratura com exposição pulpar, dor es-

pontânea que caracteriza pulpíte irreversível, coloração amarela cinza e marrom, reabsorção radicular interna e rarefação óssea<sup>11</sup>. Fatores que estão menos associados são: obliteração do canal radicular, reabsorção externa com formação óssea e crianças maiores de 4 anos.

Existe uma grande relação do dente decíduo com o germe que irá formar o dente permanente, quanto menor o germe do dente permanente, maior a chance do trauma no dente decíduo afetar a formação do desse permanente<sup>3</sup>. A prevalência de repercussão para o dente permanente quando há trauma no dente decíduo é de 41%<sup>3</sup>. A maior alteração é a hipoplasia de esmalte<sup>12</sup>, processos inflamatórios podem interferir na odontogênese e a pouca idade na formação da coroa, assim como na idade mais avançada interfere na formação radicular<sup>13</sup>. As alterações coronárias consistem principalmente em hipoplasia que provém quase sempre de avulsão, a sequência eruptiva pode adiantar, atrasar, retenção óssea e alterar o desvio do eixo de erupção que pode causar uma vestibularização desse dente permanente, o que torna mais propício um novo trauma, porém mais complexo, pois esse dente permanente jovem ainda possui ápice aberto com exposição pulpar o que dificultará o tratamento, podendo haver perda desse elemento dental<sup>1</sup>. As alterações no desenvolvimento radicular podem resultar em: duplicação, alteração da angulação e a menos frequente dilaceração. Na alteração de desenvolvimento temos também a formação de odontomas<sup>3</sup>.

As principais consequências do trauma dental são: intrusão, luxação e avulsão, pois alteram a posição original da raiz do dente decíduo que pode deslocar e atingir o germe do permanente, porém na avulsão a força de impacto para retirar o dente de dentro do alvéolo e muito grande e o trajeto feito por essa raiz nem sempre é

o adequado como em uma extração convencional<sup>1</sup>, isso proporciona uma maior preocupação com o germe do permanente quando um dente decíduo é avulsionado do que em qualquer outra situação de trauma.

Muitas vezes a coloração pode ser a única indicação de que ocorreu um trauma. A cor rósea indica hemorragia intrapulpar ou reabsorção interna, a cor amarela indica obliteração do canal radicular e a cor cinza existe controvérsias na literatura<sup>4</sup>, deve-se observar o clínico e o radiográfico, se não houver alteração, deve-se manter<sup>9</sup>.

## Trauma de côndilo

Um agravo para os traumas dentais que podem estar associados com grandes traumatismos são as fraturas de côndilo, apesar de possuir baixa prevalência<sup>5</sup> e ser assintomático, algumas vezes há a necessidade de tratamento cirúrgico. Para o diagnóstico clínico de fratura de côndilo devemos observar hematoma e aumento de volume das regiões pré-auricular e mento, deslocamento de mandíbula, parestesia do lábio inferior e alguns sinais neurológicos. Deve se observar falta de estabilidade na oclusão e nos movimentos excursivos da mandíbula. Se for identificado fratura de côndilo o tratamento imediato consiste em medicação (antibiótico e anti-inflamatório), dieta macia e fisioterapia<sup>14</sup>.

## Tratamento de trauma na dentição decídua

Em qualquer idade o tratamento do trauma é dificultado, pois em caso de crianças muito jovens, além de existir o trauma físico há também o psicológico, pois a abordagem comportamental dessa faixa etária consiste em contenção física

para tratamento, e quanto as crianças maiores a noção do que está acontecendo também é maior o que dificulta no atendimento emergencial.

A alteração de cor, das consequências pode ser considerada a mais branda pois não necessariamente é sinal de necrose, porém presença de fístulas e reabsorções irregulares são sinais de necrose pulpar<sup>15</sup>, portanto se um dente decíduo traumatizado apresentar escurecimento e reabsorção regular pode somente acompanhar e observar se há vitalidade, por exemplo: coloração amarela com obliteração do canal radicular apresenta associação negativa com a necrose pulpar, já sem obliteração do canal há uma associação positiva<sup>3</sup>. A coloração cinza logo após o trauma é indicio de necrose pulpar, porém se aparecer com o tempo e desaparecer ou mudar para amarela não indica necrose pulpar, se persistir deve-se observar se é assintomática ou com dor espontânea. Portanto o melhor a fazer é não realizar tratamento endodôntico em qualquer alteração de cor pós-trauma em dente de-

ciduo sem qualquer sintomatologia clínica e/ou alteração radiográfica<sup>16</sup>. Em casos de formação de cistos há necessidade de extração do dente decíduo<sup>17</sup>.

## Qualidade de vida de crianças com trauma dental

O trauma dental é um problema para a saúde pública pois é muito frequente e requer tratamento muitas vezes prolongado<sup>6</sup> com a necessidade de acompanhamento. Quando não tratado pode causar impacto negativo na qualidade de vida de crianças em fase escolar<sup>18</sup>, principalmente a avulsão, nas crianças e a alteração de cor, nos familiares<sup>19</sup>. Por isso os familiares devem sempre ser orientados para um reforço positivo para uma melhor qualidade de vida da criança traumatizada. Portanto a presença de trauma dental em dentes decíduos pode causar perda de função, problemas estéticos e efeitos sobre o bem estar emocional e social das crianças<sup>20</sup>.

## Referências

- 1-Importância do atendimento aos traumatismos na dentição decídua - Prof. Dra. Márcia Turolla Wanderley- palestrante do 17ºCongresso da Academia Latino-Americana de Odontopediatria e 6º Congresso da APO, 2014 no Curso Integrado Latino Americano de Traumatologia.
- 2-Protetores bucais: Uma alternativa viável durante a prática esportiva- Prof. Dra. Cristiane Cardoso Rodrigues- palestrante do 17ºCongresso da Academia Latino-Americana de Odontopediatria e 6º Congresso da APO, 2014 no Curso Integrado Latino Americano de Traumatologia.
- 3-Precursões do trauma na dentição permanente - Prof. Dra. Silvina G. Cortese- palestrante do 17ºCongresso da Academia Latino-Americana de Odontopediatria e 6º Congresso da APO, 2014 no Curso Integrado Latino Americano de Traumatologia.
- 4- Diagnóstico e tratamento da necrose pulpar em dentes decíduos traumatizados- Prof. Dra. Mônica Valdivieso Vargas - palestrante do 17ºCongresso da Academia Latino-Americana de Odontopediatria e 6º Congresso da APO, 2014 no Curso Integrado Latino Americano de Traumatologia.
- 5- Tratamento conservador das fraturas de cêndilos mandibulares em crianças- Prof. Dra. Aída Carolina Medina- palestrante do 17ºCongresso da Academia Latino-Americana de Odontopediatria e 6º Congresso da APO, 2014 no Curso Integrado Latino Americano de Traumatologia.
- 6- Impacto das lesões traumáticas dentárias na qualidade de vida de crianças- Prof. Dra. Gabriela Bonini- palestrante do 17ºCongresso da Academia Latino-Americana de Odontopediatria e 6º Congresso da APO, 2014 no Curso Integrado Latino Americano de Traumatologia.

- 7- Associações de hábitos de sucção nutritivas e não nutritivas e as características orais em crianças com dentição decídua – Versato, AP; Wanderley, MT.- <http://www.teses.usp.br>.
- 8- Mouthguards: Why not minimize the consequences of dental traumas? - Rodrigues, Cristiane Cardoso; Long, Sucena Matuk; Chelotti, Adolpho. - Rev. Inst. Ciênc. Saúde; 21(2):177-181, abr.-jun. 2003.
- 9- Traumatic dental injuries etiology prevalence and possible outcomes Stomatologia Baltec – Dental and Maxilofacial Journal, 2014; 16:17.
- 10- The diagnostic value of coronal darkgray discoloration in primary teeth following traumatic injuries - Holan G, Fuks AB – Pediatric Dentistry 1996, (18) 224 -7.
- 11- Predictive factors for pulp necrosis in traumatized primary incisors: a longitudinal study – Aldrigui JM, et al -2013: (6) 460 -9.
- 12- Consecuencias de traumatismos em dentición temporal sobre el germe del diente permanente em desarrollo. – Boix H, Gomes G, Saéz S, Bellet I – Rev. Oper Dent Endod 2007.
- 13- Effects on permanente teeth after luxation injuries to the primary predecessor: a study in children assisted at na emergency servisse – Assunção LRS, Ferelle A, Iwakura ML, Cunha RF – Dent Traumatol 2009; 25: 165 -70.
- 14- Functional appliance therapy for bilateral condylar fracture in a pediatric patient – Medina AC – Ped. Dent. 2009; 31;432 – 7.
- 15- Fatores relacionados a ocorrência de necrose pulpar em incisivos decíduos traumatizados – Aldrigui JM; Wanderley MT.- <http://www.teses.usp.br>.
- 16- Term effect of diferente treatment modalities for traumatized primary incisors presenting dark coronal discolorations with no others signs of injuries – Holan G – Dent Traumatol 2005 Feb 22 (1): 14-7
- 17- Cistos radiculares em incisivos decíduos traumatizados: série de casos – Carvalho, P; Wanderley, MT.- <http://www.teses.usp.br>.
- 18- Association between treated/untreated traumatic dental injuries and impact on quality of life of Brazilian schoolchildren - Bendo et al. Health and Quality of Life Outcomes 2010, 8:114.
- 19- Impact of traumatic dental injury on quality of life among Brazilian preschool children and their families – Viegas CM, Scarpelli AC - Pediatric Dentistry, 34,4, 2012, 300-306(7).
- 20 – Impact of traumatic injuries to the permanent teeth on the oral health-related quality of life in 12–14-year-old children – Souza MI, Marcenes W, Sheiham A Community Dentistry and Oral Epidemiology 2002 June 30 (3) : 193- 198.

# Enseñanza de Cariología en el currículo de pregrado - Experiencia Latinoamericana

*Jonas de Almeida Rodrigues (Brasil) (Coordinador),*

*Juan Sebastián Lara (Colombia) (Relator), Ángela Argentieri (Argentina), Gisela Zillmann Geerdts (Chile), Licet Álvarez (Uruguay), Susana Loayza (Ecuador), Julio González (Perú), María Elena Guerra (Venezuela) en representación de María Gabriela Martínez (Venezuela)*

## Resumen

La caries dental continua siendo una enfermedad que afecta a millones de personas a nivel mundial (1). En este sentido, es de suma importancia la creación de currículos de Cariología basados en la mejores evidencias científicas disponibles, dirigidos a estudiantes de odontología como futuros odontólogos y responsables por la salud oral de las poblaciones. Algunas iniciativas han sido desarrolladas con el fin de conocer la forma de enseñanza de Cariología en diferentes facultades del mundo e incentivar la creación de consensos que logren una educación en esta área mejor estructurada e unificada (2-7). Sin embargo, y a pesar de que dichas iniciativas han sido desarrolladas también en América Latina, no se conoce con amplitud la forma de enseñanza de Cariología así como tampoco existen consensos en los currículos en la región. De esta manera, durante el 17° Congreso de la Asociación Latinoamericana de Odontopediatría ALOP en São Paulo, Brasil, fue realizado el primer encuentro de profesores de Odontopediatría de los países Latinoamericanos sobre la enseñanza de Cariología en el currículo de pregrado. La experiencia y conclusiones son relatadas en el presente documento.

## Introducción

La caries dental es aún una de las enfermedades de mayor prevalencia en la población mundial

(1). Esta condición afecta millones de personas en el mundo y algunas poblaciones presentan mayores índices comparadas con otras (8). En América Latina, a pesar de haber logrado una disminución en la prevalencia de caries en los últimos años, todavía se presenta como un problema prioritario de salud pública principalmente en niños (9). Aunque se haya visto un fortalecimiento general en la región durante las últimas décadas en ámbitos como la economía, tecnología, infraestructura e inversión extranjera; los grandes problemas que afectan al continente como la desigualdad, pobreza y barreras de acceso a salud y educación, determinan muchas de las políticas de salud que los gobiernos implementan, así como las prioridades en la creación y desarrollo de los currículos de las instituciones de educación superior. En este sentido, y gracias al impacto social y económico que la Caries Dental confiere a las poblaciones (10), es de gran importancia, que los estudiantes de odontología tengan acceso a una educación profunda en esta área y que además que esté basada en las mejores evidencias científicas disponibles, como futuros dentistas responsables del cuidado oral de la población (6).

En respuesta al creciente énfasis que se ha dado a la globalización (10), algunas iniciativas han sido creadas con el fin de estandarizar los contenidos relacionados a Cariología que están siendo enseñados en las facultades de odontología en algunos países. Parte de estas iniciativas se han iniciado con el levantamiento de información

pertinente acerca de cómo están siendo abordados los contenidos relacionados con Cariología en diferentes facultades. Uno de los primeros levantamientos, realizado por Schulte y colaboradores en 2011 (10), colectó información relevante acerca de la enseñanza de Cariología en los currículos de pregrado de 123 facultades en 32 países de Europa. Este estudio, junto con trabajos conducidos por la Organización Europea de Investigación en Caries (ORCA) en cooperación con la Asociación Europea de Educación Odontológica (ADEE), por sus siglas en inglés, dio origen al primer Workshop de Consenso sobre el desarrollo de un Currículo Europeo en Cariología (4). De la misma manera, el levantamiento realizado en Estados Unidos (5) contó con la participación de 48 facultades. Sin embargo, a pesar de la iniciativa, no existe aún un consenso en esta área en las facultades de este país.

Siguiendo esta tendencia, en América Latina, Martignon y colaboradores (3,6) realizaron levantamientos similares en las Facultades de Odontología pertenecientes a las Escuelas y Departamentos de Odontología – Unión de Universidades de América Latina y el Caribe, OFEDO-UDUAL y, de la Asociación Colombiana de Facultades de Odontología (ACFO). De este último, surgió el consenso sobre dominios, objetivos de formación y contenidos en Cariología para estudiantes de odontología de pregrado en Colombia (3). Brasil también se ha sumado a este objetivo y luego de la traducción al portugués del cuestionario usado por la ORCA/ADEE en 2011, fue enviado a los decanos de 203 facultades dentro de su territorio (7). Los resultados preliminares se encaminan al desarrollo de un consenso en esta área teniendo en cuenta las diferencias existentes entre las regiones de este país de dimensiones continentales.

Es clara entonces, la creciente preocupación por crear consensos específicos en Cariología, con

el objetivo de desarrollar competencias relacionadas a la prevención, diagnóstico y manejo de lesiones de caries en los estudiantes de una manera similar, unificando conceptos basados en evidencias científicas y abordajes pedagógicos adecuados. No obstante, el desarrollo de este tipo de iniciativas en regiones como América Latina es limitado. La falta de conocimiento de un universo existente de facultades de odontología en nuestros territorios (6), extensión territorial, facultades no asociadas a gremios académicos, crecimiento exponencial de facultades privadas entre otros, hacen de esa estandarización un concepto utópico y difícil de visualizar.

Aprovechando la realización de 17º Congreso de la Asociación Latinoamericana de Odontopediatría ALOP en la ciudad de São Paulo en Brasil, se realizó el primer encuentro de profesores de Odontopediatría de los países Latinoamericanos sobre la enseñanza de Cariología en el currículo de pregrado. La experiencia y conclusiones son relatadas en el presente documento.

## El encuentro

Este encuentro fue previamente planeado por el comité organizador del 17º Congreso Latinoamericano de la ALOP, los cuales enviaron invitaciones a las diferentes asociaciones de Odontopediatría de los países de América Latina para participar del evento. Luego de obtener respuesta de los profesores interesados en participar, se estableció una comunicación vía e-mail con el fin de compartir las informaciones y requisitos necesarios para su participación. Los profesores participantes debían preparar una presentación de 15 minutos respondiendo 4 preguntas principales relacionadas con la enseñanza de Cariología en sus facultades/países: 1) ¿Existe una disciplina con el nombre de Cariología?; 2) ¿En

qué semestres/años es enseñada?; 3) ¿En qué disciplinas es enseñada?; 4) ¿Cuál es el contenido enseñado?. La mesa de discusión tuvo lugar el día 21 de agosto de 2014 en el hotel Maksoud Plaza a partir de las 14:00 horas bajo la coordinación del Prof. Dr. Jonas de Almeida Rodrigues (Brasil) y la relatoría del Dr. Juan Sebastián Lara (Colombia). Los profesores que atendieron al llamado y realizaron sus presentaciones fueron: Dra. Ángela Argentieri (Argentina), Dra. Gisela Zillmann Geerds (Chile), Dra. María Elena Guerra (Venezuela) en representación de la Dra. María Gabriela Martínez (Venezuela), Dra. Licet Álvarez (Uruguay), Dra. Susana Loayza (Ecuador) y el Dr. Julio González (Perú). El encuentro también contó con la presencia de algunos asistentes al congreso. Los profesores invitados realizaron sus presentaciones en el tiempo estipulado y respondieron algunas preguntas realizadas por el público asistente. Al finalizar, se realizó una corta discusión sobre las problemáticas abordadas durante el encuentro, las posibilidades de trabajo a partir de lo discutido y las conclusiones.

## Presentaciones y abordajes principales

La mayoría de presentaciones comenzaron con la contextualización de sus países y su organización administrativa. Además fue mostrado el número de facultades de odontología, su naturaleza pública o privada y, se vio como un común denominador, la falta de consenso a nivel nacional relacionada con los tópicos que debían ser abordados en la enseñanza de Cariología en los currículos de pregrado.

Algunas iniciativas fueron levantadas por los profesores, con el objetivo de conocer la situación de enseñanza de Cariología en sus países. Unos, optaron por hacer un análisis curricular

de las diferentes facultades como el caso de Argentina, donde la carrera de odontología puede ser cursada en 16 facultades, entre públicas y privadas; o como el Perú, que extrajo la información de los currículos disponibles en las páginas de internet de las diferentes Universidades. Otros, como Chile, realizaron un levantamiento mediante la creación y envío de una encuesta a la mayoría de Facultades de Odontología del país indagando sobre la forma de enseñanza de Cariología con resultados interesantes que se relatan en este documento. Se presentaron también, análisis específicos de los programas curriculares de las facultades donde cada profesor trabaja y se mostraron algunos datos de otras escuelas en las presentaciones de países como Uruguay, Venezuela y Ecuador. De la misma manera, se mostraron los datos preliminares del estudio realizado en Brasil que utilizó el cuestionario de ORCA/ADEE traducido al portugués, como también las diferentes reuniones relacionadas con enseñanza en Cariología en este país. A continuación se discuten algunas de las principales colocaciones del encuentro de profesores discriminadas por tópicos (3):

## Currículos de Cariología

La Cariología como eje central es abordada en la totalidad de los programas presentados. Sin embargo, en muchas facultades esta no hace parte de una asignatura específica, y los contenidos relacionados son distribuidos en otras materias como ciencias básicas (microbiología, anatomía, bioquímica e histología), patología, salud colectiva, operatoria, restauración y odontopediatría. Los conceptos muchas veces son pasados a los estudiantes por separado sin que exista una transversalidad e integración de contenidos. Por otro lado, el momento en que los alumnos son expuestos a los contenidos relacionados con

caries durante la carrera, así como las modalidades pedagógicas usadas y horas destinadas al aprendizaje, varían en grande medida de acuerdo al tipo de escuela y su filosofía.

Otro de los aspectos mencionados, fue el nivel de conocimiento y actualización de conceptos de los docentes en las diferentes áreas, así como la falta de criterios unificados para una enseñanza estandarizada.

## Diagnóstico de Caries

En lo que se refiere a cómo es realizado el diagnóstico de caries en las diferentes escuelas, la mayoría de las presentaciones concordaron en que el índice de la OMS es el más utilizado como criterio de detección de lesiones. No obstante, varias facultades han adoptado índices que incluyen lesiones iniciales como el ICDAS (11) y el Índice de Nyvad (12), así como la valoración de actividad de las lesiones. Del mismo modo, fue mencionada la baja adhesión al examen visual en comparación con el examen visual-táctil tradicional (con uso de explorador de punta aguda) en algunas facultades como las de Uruguay. Cabe resaltar, que como característica especial, se reportó la existencia de profesores entrenados y capacitados en la utilización de índices actuales de detección de lesiones, en particular profesores más jóvenes, y una resistencia a su uso por parte de profesores mayores.

Algunas facultades reportaron el uso de valoración de riesgo de sus pacientes como parte del proceso de diagnóstico de caries y toma de decisiones terapéuticas. Sin embargo, los métodos utilizados en los diferentes programas para determinar riesgo de caries no fueron abordados minuciosamente. La misma característica se observó para la utilización de métodos complementarios para el diagnóstico.

## Tratamiento

Los diferentes abordajes reportados por los profesores participantes relacionados al manejo de lesiones de caries en las diferentes facultades variaron en grande medida. En la mayoría predomina el manejo quirúrgico (invasivo) de lesiones con remoción total del tejido cariado, que muchas veces está asociado a los requisitos de restauraciones mínimas exigidas a los estudiantes. Sin embargo, existe también en la mayoría de facultades abordajes preventivos como el uso de fluoruros y agentes antimicrobianos y remineralizantes. Fue citada la importancia de la educación de los pacientes en hábitos saludables e higiene oral para control de factores de riesgo como eje fundamental en el manejo de la enfermedad. De la misma manera fue reportado el uso de tratamientos mínimamente invasivos para lesiones iniciales y se recalca la importancia del diagnóstico precoz para evitar tratamientos restauradores. Algunos de los abordajes más citados fueron la remoción profesional de placa bacteriana, tratamiento restaurador atraumático (ART), remoción parcial de tejido cariado, monitoreo de lesiones inactivas, uso de sellantes de fosas y fisuras entre otros.

## Conclusiones

Al finalizar las presentaciones se abrió una discusión de 15 minutos donde se colocaron cuestiones consideradas como importantes para la enseñanza de Cariología en los programas de pregrado de las facultades de odontología de América Latina.

Se llegó a la conclusión de que no existen consensos en la enseñanza de Cariología en términos de contenidos, abordajes pedagógicos y carga horaria dentro de las facultades de los diferentes países participantes del encuentro.

Se exaltó el trabajo realizado por Colombia (3) como único país de América Latina en llegar a un consenso dentro las facultades integrantes de la ACFO. Así mismo, se reconoció el trabajo realizado por Brasil y sus resultados preliminares (7) en la búsqueda para lograr objetivos similares.

A pesar de contar con un levantamiento de enseñanza de Cariología en facultades de países hispanohablantes de América Latina (6) algunas limitaciones como la dificultad de comunicación entre facultades, baja tasa de respuesta, falta de colaboración, extensión territorial y número de facultades, fueron expuestas. Por este motivo se propuso la realización de levantamientos metodológicamente similares a los ya publicados en

cada país participante además de extender la invitación a otros países de América Latina, como una tentativa de conocer la situación real de la enseñanza de Cariología en la región. Se estableció como meta inicial el reporte de los resultados de los levantamientos realizados en cada país en un próximo encuentro utilizando el cuestionario existente en español (3) y se sugiere que la ALOP pueda mediar como ente oficial para la realización de estos trabajos.

Se estableció un contacto inicial e intercambio de informaciones para la formación de grupos de apoyo y trabajo en este tema. Se creó también, una base de datos con los contactos de los participantes para facilitar la comunicación.

## Referencias

1. Baelum V, van Palenstein Helderma W, Hugoson A, et al. A global perspective on changes in the burden of caries and periodontitis: implications for dentistry. *J Oral Rehabil* 2007;34(12):872-906.
2. Schulte AG, Pitts NB, Huysmans MC, et al. European core curriculum in cariology for undergraduate dental students. *Caries Res* 2011;45(4):336-45.
3. Martignon S, Marín LM, Pitts N, et al. Consensus on domains, formation objectives and contents in cariology for undergraduate dental students in Colombia. *Eur J Dent Educ* 2014; [Epub ahead of print]
4. Schulte AG, Pitts NB. First Consensus Workshop on the Development of a European Curriculum in Cariology. *Eur J Dent Educ* 2011;Suppl1:1-2.
5. Fontana M, Horlak D, Sharples S, et al. Teaching of cariology in U.S. dental schools. *J Dent Res* 2012;91(Spec Iss A):Abstract 313.
6. Martignon S, Gomez J, Tellez M, et al. Current cariology education in dental schools in Spanish-speaking Latin American countries. *J Dent Educ* 2013;77(10):1330-7.
7. Sampaio FC, Rodrigues JA, Bönecker M, et al. Reflection on the teaching of cariology in Brazil. *Braz Oral Res* 2013;27(3):195-6.
8. Petersen PE, Bourgeois D, Ogawa H, et al. The global burden of oral diseases and risks to oral health. *Bull World Health Organ* 2005;83(9):661-9.
9. Ismail A, Woosung S. The impact of universal access to dental cares on disparities in caries experience in children. *J Am Dent Assoc* 2001;132(3):295-303.
10. Schulte AG, Buchalla W, Huysmans MCDNJM, et al. A survey on education in cariology for undergraduate dental students in Europe
11. Ismail AI, Sohn W, Tellez M, et al. The International Caries Detection and Assessment System (ICDAS): an integrated system for measuring dental caries. *Community Dent Oral Epidemiol* 2007;35(3):170-8.
12. Nyvad B, Machiulskiene V, Baelum V. Reliability of a new caries diagnostic system differentiating between active and inactive caries lesions. *Caries Res* 1999;33(4):252-60.

## Pósters

JUAREZ-LOPEZ MLA, MURRIETA-PRUNEDA F

### EVALUACIÓN DE LA REMINERALIZACIÓN DE LESIONES INCIPIENTES CON FLUORESCENCIA LASER.

#### Resumo

**Objetivo.** Evaluar el efecto remineralizante del fosfopéptido de caseína fosfato de calcio amorfo conocido como CPP-ACP tieCPP- ACP adicionado con flúor como tratamiento de mínima invasión en un programa preventivo en escolares. **Material y Método.** Se realizó un estudio clínico en 106 escolares de seis años Los niños se clasificaron en tres grupos y recibieron aplicaciones quincenales durante seis meses de diferentes tratamientos: fosfopéptido de caseína fosfato de calcio amorfo adicionado con flúor (CPP-ACPF), fluoruro de sodio (NaF) y un grupo control. Se consideraron los criterios de Helsinki y la evaluación clínica se realizó con la técnica de fluorescencia laser (Diagnodent modelo 2095). Se incluyeron 1340 dientes: 292 dientes con lesiones incipientes y 1046 sanos. Para la comparación de los grupos se utilizaron las pruebas estadísticas de Kruskal Wallis, y U de Man Whitney **Resultados.** En el grupo que recibió la aplicación de CPP-ACPF, el 38% de las lesiones cariosas incipientes se remineralizaron en comparación con el 21% del grupo que recibió el FNa ( $p<0.001$ ) y el 15% del grupo control. ( $p<0.0001$ ) El porcentaje de dientes que se conservaron libres de caries en el grupo bajo terapia con la fosfoproteína fue del 92% en comparación con el 79% del grupo FNa y del 84% del grupo control. ( $p<0.0001$ ) **Conclusión.** La aplicación quincenal durante seis meses del CPP-ACPF mostró un efecto remineralizante y protector de lesiones cariosas incipientes. **Palabras clave.** remineralización dentaria, caries incipiente , fosfopéptido de caseína

FIGUEIREDO MC\*,BENVEGNÚ BP,GARIBALDI J,WISNIEWSKI F,ECKE VG; LEONÁRDI FM,SILVEIRA PLP

### MULHERES/CRIANÇAS VÍTIMAS DE VIOLÊNCIA NO MUNICÍPIO DE PORTO ALEGRE E A INFLUÊNCIA DE SUAS VARIÁVEIS NO ÂMBITO ODONTOLÓGICO

#### Resumo

**Objetivo:** Apresentar a prevalência de meninas vítimas de violência notificadas pelo SINAN, no período de 2009 e 2010, no município de Porto Alegre, e caracterizar os casos quanto à idade, raça, portadora de deficiência, local de ocorrência, tipo de violência, meio de agressão, consequências da violência, natureza da lesão, parte do corpo atingida, vínculo/grau de parentesco com a pessoa, evolução e encaminhamento para tratamento. **Material e método:** Utilizando as informações a partir de dados cedidos pelo Núcleo de Vigilância da Violência, da Equipe de Eventos Vitais da Secretaria Municipal de Saúde do município de Porto Alegre, montou-se um banco de dados, que foi contabilizado e analisado. Este foi submetido à aprovação pelo Comitê de Ética em Pesquisa da Secretaria Municipal de Saúde de Porto Alegre e da Coordenação da Equipe de Vigilância da Violência. **Resultados:** Do total de 1278 notificações utilizadas, verificou-se que 0 a 10 anos foi a faixa etária em que as mulheres (crianças) foram mais violentadas (43,1%), em sua maioria, da raça branca, 66%. Observou-se que o ambiente doméstico (75,5%), favoreceu o tipo de violência mais prevalente neste estudo, que foi a sexual (56,7%), acometida principalmente pelos amigos e conhecidos (16,4%).O espancamento foi o meio de agressão mais frequente, com 38,6%, trazendo como consequência no momento da notificação o estresse pós-traumático (9,8%) e, durante a evolução do caso a alta da paciente (80,9%). A contusão foi a natureza da lesão

mais constatada (9,8%), tendo a cabeça como o local mais prevalente para as agressões (10,4%). **Conclusão:** Por esses resultados, a atuação do cirurgião-dentista, em especial do Odontopediatra é de extrema relevância, tanto no diagnóstico dos casos, como no tratamento, orientação, notificação e encaminhamento da mulher / criança vítima de violência.

**COSTA ICO\*, BONIFACIO CC, HESSE D, RAGGIO DP**

### **UTILIZAÇÃO DE DIFERENTES MATERIAIS RESTAURADORES PARA ART - RESULTADOS PRELIMINARES**

#### **Resumo**

**Introdução:** O Tratamento Restaurador Atraumático (ART) apresenta-se sólido e bem sedimentado na literatura em relação às cavidades oclusais, porém os mesmos resultados não são observados para restaurações ocluso-proximais. **Objetivo:** O objetivo deste estudo “in vivo” foi avaliar a taxa de sucesso de restaurações ocluso-proximais realizadas pelo ART, comparando três materiais: Cimento de Ionômero de Vidro (CIV), Carbômero de Vidro (CV) e Compômero (COM). **Materiais e Métodos:** Duzentos pacientes apresentando lesão de cárie ocluso-proximal em molares decíduos foram selecionados e divididos aleatoriamente em três grupos: CIV (Equia - GC Corp), CV (Glass Carbomer – GCP Dental) e COM (Dyract Extra – Dentsply). As restaurações foram avaliadas após 1 mês, utilizando-se os critérios de Roeleved et al. (2006). Utilizou-se o teste Qui-quadrado para avaliar a diferença na taxa de sucesso entre os (?=0,05). Resultados: A taxa global de sucesso foi 86,8%. Observou-se diferença estatística na taxa de sucesso dos materiais testados, com o CV apresentando piores resultados que o CIV (p=0.007) e o COM (p= 0.000). Porém, não houve diferença significativa entre CIV e COM (p=0.284). **Conclusão:** Concluímos que as restaurações ocluso-proximais realizadas pelo ART em molares decíduos realizadas com CV apresentam menor taxa de sucesso quando comparadas com o CIV e COM em curto prazo. Número do parecer CEP FOU SP:464.863

**BECCI ACO\*, BENETTI MS, GIRO EMA**

### **ADESÃO ENTRE RESINA COMPOSTA E CIMENTOS DE IONÔMEROS DE VIDRO: INFLUÊNCIA DE DIFERENTES SISTEMAS ADESIVOS**

#### **Resumo**

**Objetivo:** avaliar a resistência de união (RU) de uma resina composta (RC) a cimentos de ionômeros de vidro (CIVs), utilizando sistemas adesivos convencionais e auto-condicionantes. **Material e método:** foram confeccionadas matrizes, que foram preenchidas com os CIVs: Ketac Molar Easymix, Vitremer e Vitrebond, deixando uma superfície plana. Sobre a superfície dos CIVs foi delimitada uma área, na qual foi aplicado um dos sistemas adesivos: Adper Single Bond, Clearfil SE Bond 2 ou Adper Easy One e, com o auxílio de uma matriz plástica foi confeccionado um espécime em RC (Filtek Z350 XT). A união RC/CIVs realizada sem a utilização de sistema adesivo foi usada como controle negativo. Assim, o estudo foi composto por 12 grupos, contendo 12 corpos-de-prova cada um. Os corpos de prova foram armazenados em estufa a 37°C por 48 horas, com 100% de umidade, e, em seguida, foi realizado o teste mecânico de microcisalhamento. Os dados foram submetidos ao teste ANOVA, seguido do teste de Tukey, com nível de significância 5%. **Resultado:** a RC apresentou os maiores valores de RU com o CIV modificado por resina restaurador, e todos os sistemas adesivos melhoraram significativamente a RU, sem diferença significativa entre eles. **Conclusão:** a RU da RC/CIVs melhorou significativamente com o uso de sistemas adesivos, sendo esta uma possível opção para aumentar a longevidade das restaurações.

---

ALMEIDA LHS\*, PILOWNIC KJ, ROMANO AR, CARVALHO CN, HAAPASALO M, PAPPEN FG

## A AÇÃO DE MATERIAIS OBTURADORES DE CANAIS RADICULARES DE DENTES DECÍDUOS SOBRE BIOFILMES MISTOS

### Resumo

O **objetivo** foi avaliar a ação de materiais obturadores de canais radiculares de dentes decíduos sobre biofilmes mistos. Avaliou-se: pasta de hidróxido de cálcio (CaOH<sub>2</sub>) em veículo aquoso; Vitapex; pasta Calen espessada com óxido de zinco; iodofórmio puro e; Óxido de zinco e eugenol (OZE). Amostras de biofilme foram suspensas em BHI (Brain Heart Infusion), e incubadas em anaerobiose por 21 dias, sobre discos de hidroxiapatita. Após, colocou-se os materiais em contato com o biofilme pelos tempos de 7 e 30 dias. O percentual de células bacterianas não-viáveis foi determinado utilizando microscopia confocal a laser, e coloração Live/Dead BacLight Stain (Molecular Probes, Europe BV). A quantificação destes percentuais foi realizada através do software Imaris 5.0. Os **resultados** foram submetidos à análise estatística através dos testes ANOVA e Tukey (SPSS 17.0, SPSS Inc, Chicago, IL). No grupo controle, 93% e 94% das células bacterianas eram viáveis nos períodos experimentais. Houve diferença estatisticamente significativa entre os grupos nos períodos de incubação (F=73,073, P = 0,00). Após 30 dias de incubação, 49,59% e 31,41% do volume de biofilme estava viável frente ao uso de Vitapex e Iodofórmio respectivamente, seguidos pelo OZE, que possibilitou que 66,19% das células estivessem viáveis. A pasta Calen + OZ e CaOH<sub>2</sub> foram os menos eficazes, com 73,73% e 81,44% das bactérias viáveis. **Conclui-se** que Vitapex e Iodofórmio foram os materiais mais eficazes contra o biofilme.

SILVA CSDV\*, DE BENEDETTO MS, CUNHA BONINI GAV, IMPARATO JCP, POLITANO GT

## CONHECIMENTO DE PEDIATRAS SOBRE SAÚDE BUCAL EM BELO HORIZONTE: O QUE REALMENTE É PRECISO SABER?

### Resumo

**Objetivo:** Sabendo-se que no primeiro ano de vida do bebê o contato se dá com maior frequência com o médico pediatra, foi avaliado o conhecimento sobre saúde bucal de pediatras, dos setores público e privado, de Belo Horizonte. **Material e Método:** Foi elaborado um questionário contendo 21 questões optativas e uma aberta acerca do conhecimento dos profissionais sobre saúde bucal de bebês. Do total de 614 pediatras inscritos no CFM na capital mineira, 322 foram visitados, destes 147 aceitaram responder um questionário. **Resultados:** Observou-se que 95,3% examinam a cavidade bucal, apenas 24,5% recomendam a mamadeira e em relação à chupeta, os entrevistados ficaram divididos: 44,9% contra indicam e 53,1% não contra indicam seu uso. Para substituir o leite materno ou complementar após 6 meses de vida, a fórmula infantil foi indicada por 93%. O encaminhamento para o dentista só é feito com frequência por um terço dos pediatras entrevistados. A higiene bucal ao irromper o primeiro dente foi recomendada por 8,8% e o uso de creme dental por 59,2%. **Conclusão:** Concluiu-se que o conhecimento a respeito da saúde bucal dos médicos pediatras entrevistados não está de acordo com as diretrizes preconizadas pela Associação Brasileira de Odontopediatria (ABO) e pela Sociedade Brasileira de Pediatria (SBP). Sendo assim, os pediatras precisam encaminhar os pacientes no primeiro ano de vida para consulta odontopediátrica para receberem as orientações preventivas necessárias.

LINARES-SOUZA A\*, GOTARDO-GUSSON V, GIMENEZ T, IMPARATO JC, FLORIANO I

## FUSÃO DENTÁRIA EM ODONTOPEDIATRIA: RELATO DE CASO CLÍNICO

### Resumo

A fusão é uma anomalia de desenvolvimento que resulta da união de dois germes dentários, na qual podem ser observadas duas câmaras pulpares e um ou dois condutos radiculares. O tratamento de dentes com essa

alteração morfológicas e torna um desafio para o clínico quando, além de suas particularidades, há envolvimento estético e o paciente é infantil, o que requer abordagem e manejo diferenciados. O presente trabalho relata um caso de fusão dentária na região anterior inferior, com comprometimento dentário estético funcional. Paciente do sexo masculino, de 8 anos de idade, procurou atendimento na Clínica do Mestrado em Odontopediatria da São Leopoldo Mandic com a queixa principal de “um grande dente embaixo”. O paciente estava bastante descontente com a estética e na anamnese relatou sofrer bullying na escola devido a aparência do seu dente. Ao exame clínico, suspeitou-se de fusão dentária dos dentes 41 e 42, diagnóstico que foi confirmado pelo exame radiográfico e pela contagem dentária. Como plano de tratamento optou-se por remover a porção distal do dente fusionado e restaurar a secção restante com resina composta. Não foi necessário tratamento endodôntico. Ao fim do caso, foi possível observar a melhoria da estética e da autoestima do paciente, apontando o sucesso do tratamento.

**CARVALHO FK, DUTRA ALT, SILVEIRA PINTO AB, RIBEIRO FP, OLIVEIRA SS, SANTOS AS\***

### **HIPOMINERALIZAÇÃO MOLAR-INCISIVO EM ADOLESCENTES DE 13 A 18 ANOS DE MANAUS - AM**

#### **Resumo**

Hipomineralização Molar Incisivo (MIH) é uma alteração de desenvolvimento relativa a incisivos e primeiros molares permanentes, induzida durante os três primeiros anos no curso de mineralização da coroa, necessitando de terapia logo após a erupção dental. Em virtude dos poucos estudos científicos e a predisposição que esses dentes apresentam para a doença cárie, foi desenvolvido um projeto de pesquisa, aprovado pelo Comitê de Ética e Pesquisa sob processo número 142/11, visando avaliar os alunos regularmente matriculados em escolas de tempo integral, com finalidade de levantar dados a respeito de MIH nos jovens de Manaus e, dessa forma, poder traçar um perfil epidemiológico dessa alteração. Para isso, fizemos um estudo de caráter transversal envolvendo 1879 alunos das escolas, os quais após a assinatura do TCLE foram submetidos à avaliação clínica, realizada em salas de aula, sob inspeção visual e sem prévia escovação, utilizando-se apenas espátulas de madeira descartáveis para coleta dos dados epidemiológicos. A amostra selecionada para o estudo foi feita em dois estágios, onde, primeiramente, foram avaliados todos os participantes, a fim de se encontrar todo e qualquer tipo de mancha branca, para que posteriormente, em uma segunda avaliação, pudéssemos dar o diagnóstico diferencial bem como obter nossa amostra final, a qual nos consentiu estimar o índice de MIH nos alunos. A Hipomineralização Molar Incisivo afeta 2% dos adolescentes que estudam nas escolas de tempo integral, acometendo principalmente pacientes do sexo masculino em idade de 12, 14 e 17 anos, correspondendo a 26%, 21% e 21% respectivamente. Além disso, foi verificado que dos 376 adolescentes que tem algum tipo de defeito de formação de esmalte, 10% exibem MIH. Submetendo os gêneros a comparação por meio do teste de correlação de Pearson, observou-se que não houve correlação estatisticamente significativa entre as variáveis.

**GIANESELLA M\*, VIEIRA SMPAC, NODOMI P, GOULART AL, KOPELMAN BI, TAKAOKA LAMV**

### **HIPOMINERALIZAÇÃO MOLAR-INCISIVO EM PACIENTE PREMATURO: RELATO DE CASO CLÍNICO**

#### **Resumo**

A OMS define como nascimentos prematuros, aqueles que ocorrem antes da 37ª semana de gestação ou com peso abaixo de 2500g. Os bebês prematuros estão predispostos a complicações neonatais e perinatais e problemas no crescimento e desenvolvimento. As alterações orais relacionadas à prematuridade ocorrem na morfologia do palato e alvéolos; na diminuição do diâmetro da coroa e alteração na cronologia de erupção de dentes

---

decíduos; presença de maloclusões e defeitos de desenvolvimento de esmalte (DDE). A literatura indica razão de risco de 2,11 para DDE em dentes permanentes de crianças com baixo peso ao nascimento (Arrow,2009). A hipomineralização incisivo-molar (HMI) foi descrita por Weerheijm et al (2001), como defeito de esmalte causado por hipomineralização de origem sistêmica envolvendo de um até 4 primeiros molares permanentes, frequentemente associada a incisivos permanentes. Os critérios de avaliação clínica para a classificação HMI são presença ou ausência de opacidades demarcadas; estrutura defeituosa de esmalte pós-erupção; restaurações atípicas em dentes com baixo risco à doença cárie e molar extraído em razão de hipomineralização. Relato de caso: Paciente GPDS, 13 anos, gênero masculino é acompanhado no ambulatório de Prematuros da Escola Paulista de Medicina por equipe transdisciplinar. A idade gestacional foi de 27 1/5 semanas, peso ao nascimento de 960g e 35 cm de comprimento. Ao exame clínico, foi constatada presença de estrutura defeituosa de esmalte pós-erupção nos dentes 36 e 46 e opacidade demarcada nos dentes 11,12, 21, 22, 41 e 31, nas faces vestibulares. O tratamento realizado foi baseado no algoritmo para diagnóstico e tratamento da HMI (Wright, Mathu-Muju, 2006). A reabilitação restauradora dos dentes 36 e 46 foi em resina composta fotopolimerizável pela sensibilidade dentária relatada (2014). A decisão pelo tratamento restaurador em dentes acometidos por HMI em crianças prematuras prediz prognóstico favorável na sensibilidade dentária.

**NYDIA HINOJOS\*, ROSAURA PACHECO, JOSÉ BARRERA, GILBERTO SÁENZ, SELE SANDOVAL, PERLA REYES**

#### **LESÃO DE CÉLULAS GIGANTES EM UM PACIENTE PEDIÁTRICO EM LOCALIZAÇÃO POUCO FREQUENTE**

##### **Resumo**

Trata-se de um paciente do gênero masculino, de 9 anos de idade, sadio, quem procura atendimento odontológico na Clínica de Triagem do Mestrado em Estomatologia Pediátrica da Faculdade de Odontologia da Universidad Autónoma de Chihuahua apresentando mal posição e erupção alterada de dentes incisivos da maxila. Já na avaliação intraoral, foi possível observar dentição mista, sem lesões evidentes de cáries além de oclusão molar e canina classe I, no entanto as coroas dos incisivos superiores observaram-se deslocadas convergentemente apresentando ligeira mobilidade; foi realizada uma radiografia periapical para descartar outras lesões (cistos e tumores odontogênicos, presença de mesiodens), se observando uma lesão radiolúcida bem definida sugestiva de um cisto do ducto nasopalatino. Depois, foi realizada uma radiografia panorâmica e tomografia computadorizada, o paciente foi encaminhado ao Serviço de Cirurgia Oral e Maxilofacial para tratamento. A lesão foi enucleada na totalidade e enviada ao Serviço de Patologia, onde foi dado um laudo de lesão central de células gigantes. Depois de descartar um tumor pardo do hiperparatiroidismo, o paciente foi acompanhado num período de seis meses sem observar recidiva da lesão.

**GUILLERMO MARTÍNEZ, JORGE MEDINA, DALINDA INDA, BERENICE GUTIERREZ, NATALY BARRAZA, ETHEL ALMEIDA\***

#### **EXPRESSÃO DE PROTEÍNAS DA FAMÍLIA MUC EM UM CASO DE CISTO LINGUAL CONGÊNITO. RELATO DE CASO E REVISÃO DA LITERATURA**

##### **Resumo**

Expressão de proteínas da família MUC em um caso de cisto lingual congênito. Relato de caso e revisão da literatura. Martínez-Mata Guillermo, Inda-Cunningham Dalinda, Medina-López Jorge Alberto, Pacheco-Santiesteban Rosaura, Monreal-Romero Humberto. Consideram-se aos cistos linguais congênicos como lesões pouco frequentes, produzindo alterações em funções tais como falar, respirar e na alimentação, uma vez que

eles atingem tamanhos maiores; os cistos congênitos se apresentam desde o nascimento e aumentam de tamanho gradualmente. No entanto existem alguns casos reportados de cistos linguais congênitos, ainda a sua origem é controverso. Histologicamente, os cistos congênitos linguais estão compostos por uma capsula de tecido conjuntivo que apresenta um tecido epitelial que pode ter uma mistura de células do tipo ciliado, parietal, pavimentosas ou do tipo mucoscretor. Apresentamos o caso de uma criança de 13 anos de idade que procurou atendimento á Clínica de Triagem do Mestrado em Estomatología Pediátrica da Faculdade de Odontología da Universidad Autónoma de Chihuahua (México) por apresentar um aumento de volume assintomático na região submandibular presente desde o nacimiento (13 anos de evolução). Depois de realizar estudos de imagem, a lesão foi eliminada cirurgicamente e o tecido foi enviado para estudo histopatológico, onde foi liberado um laudo de cisto lingual congénito. Foi feita imunohistoquímica para proteínas do tipo PanMUC, MUC-1, MUC-2 e MUC-5, sendo positivas PanMUC, MUC-1 e MUC-5. Os achados de imunohistoquímica sustentam a teoria de que remanescerentes de tecido do tipo gástrico primitivos participam na gênese do cisto lingual congénito. Depois de um ano de proervação, não houve recorrência da lesão.

**ORTOLANI A.\* CORTESE S, BIONDI AM**

### **HIPOMINERALIZACIÓN MOLAR INCISIVA: RIESGO DE OPACIDADES EN OTRAS PIEZAS DENTARIAS**

#### **Resumo**

**Objetivo:** Estimar el riesgo y la frecuencia de piezas con lesiones de hipomineralización demarcadas no asociadas a caries en dos grupos de pacientes con y sin Hipomineralización Molar Incisiva (HMI) que concurrieron en demanda de atención a la Cátedra Odontología Integral Niños FOUBA. **Métodos:** Diseño transversal observacional. Tres docentes (Kappa: 0.94) evaluaron durante el período mayo-noviembre 2013 a todos los niños de ambos sexos entre 7 y 9 (G1) y 13 y 15 años (G2) usando criterios de EAPD [Weerheijm et al., 2003] para el diagnóstico de HMI en dentición permanente. Fueron excluidos los pacientes portadores de amelogenénesis imperfecta, fluorosis, destrucciones extensas por caries, aparatología ortodóncica o coronas que impidieran su examen clínico y/o cuyos responsables legales estuvieran imposibilitados de firmar consentimiento informado. En planillas individuales se registraron las siguientes variables: año de nacimiento, sexo, presencia de HMI en primeros molares permanentes y presencia de opacidades en segundos molares primarios (HMP) en G1 y en caninos permanentes (HCP) en G2. Se conformaron cuatro subgrupos: G1A, G1B, G2A y G2B con y sin HMI respectivamente. Los datos fueron analizados a través de porcentajes con intervalos de confianza 95% y Odds Ratio. **Resultados:** G1 quedó conformado por 467 niños (MIH: 37.7% 33.26-42.27) y G2 por 193 (MIH: 41.97% 34.90-49.29). En G1A (n=176) la frecuencia de HMP fue 65,34% (57,79-72,36) y en G1B (n= 291) 16,83% (12,71-21,65) OR=9.31 En G2A (n=81) la frecuencia de HCP fue 50.61% (39,24-61,94) y en G2B (n= 112) de 8.03% (3,72-14,72) OR=11.73. **Conclusiones:** Estos resultados revelan una alta frecuencia de segundos molares primarios y caninos permanentes con lesiones de hipomineralización demarcadas no asociadas a caries en pacientes con HMI. Se infiere que la HMI puede considerarse factor de riesgo para opacidades en otras piezas dentarias. Subsidio UBACyT 20720120200007BA.

**FROTA FDS, GAVIÃO MBD**

### **VALIDAÇÃO E CONFIABILIDADE DA VERSÃO BRASILEIRA NAS FORMAS CURTAS DO CHILD PERCEPTIONS QUESTIONNAIRE (CPQ 8-10) (CPQ 11-14)**

#### **Resumo**

**Objetivo:** o objetivo desta pesquisa foi investigar a validade e confiabilidade dos questionários de percepção infantil sobre a saúde bucal Child Perceptions Questionnaire (CPQ) na versão curta (SF:8) e comparar as per-

---

cepções sobre qualidade de vida relacionada a saúde bucal (QVRSB) entre grupos com diferentes condições de saúde bucal e nível sócio-econômico (NSE). **Material e método:** a amostra foi composta por 287 escolares com idades entre 8-14 anos de escolas públicas e particulares do município de Fortaleza, CE, Brasil. Esses foram examinados clinicamente para verificação da cárie dentária, gengivite, fluorose, trauma facial e maloclusão. A QVRSB foi medida usando as versões brasileiras do CPQ8-10 e CPQ11-14 na versão curta (SF:8). As características sociodemográficas, história dental e NSE foram avaliadas por questionário específico. Análises bivariadas e multivariadas foram utilizadas para identificar as variáveis associadas com o SF:8. **Resultado:** houve correlação positiva entre os escores CPQ e saúde bucal, bem como com as classificações de bem-estar geral ( $p < 0,001$ ), comprovando a validade do método. Os coeficientes Cronbach alpha foram 0,78 para CPQ 8 -10 e 0,75 para CPQ11 -14 na versão SF:8, mostrando que houve validade interna. Os coeficientes de correlação item-total variaram 0,55-0,72 e 0,53-0,61, respectivamente. Os coeficientes alfa não aumentaram quando qualquer um dos itens foi excluído em ambas as amostras do CPQ SF:8. **Conclusão:** Concluímos que os questionários são válidos e confiáveis para uso em crianças em idade escolar com diferentes condições de saúde bucal e NSE.

**FRIDMAN D\*, CORTESE SG, BIONDI AM**

### **COMPARACIÓN DE LA DENSIDAD MINERAL APLICANDO BARNICES FLUORADOS EN HIPOMINERALIZACIÓN MOLAR INCISIVA**

#### **Resumo**

Resultados anteriores permitieron sugerir una relación entre el aspecto clínico del esmalte con lesión leve y moderada sin pérdida de sustancia y la densidad mineral (DM) registrada con láser de fluorescencia (LF) en pacientes con Hipomineralización Molar Incisiva (HMI). Objetivo: Evaluar y comparar la DM posterior a la aplicación de barnices fluorados en piezas con HMI. Material y Método: Fueron evaluados 29 niños entre 6 y 17 años con HMI que demandaron atención en la Cátedra de Odontología Integral Niños de la FOUBA en el período mayo-junio de 2013. 37 piezas dentarias presentando lesiones registradas clínicamente como leves y moderadas sin pérdida de sustancia fueron evaluadas utilizando DIAGNOdent (KaVo, Biberach, Germany) por un solo operador calibrado en el uso del dispositivo. Después del secado del esmalte con jeringa triple durante aproximadamente 8" se cuantificó la DM en caras libres de esmalte con lesión de color blanco-crema (leve) y amarillo-marrón (moderada) de cada una de las piezas afectadas. Los valores fueron registrados en planillas diseñadas para tal fin. Posteriormente las piezas recibieron 3 aplicaciones con Duraphat® 22,600ppm F (Colgate) y evaluadas a los 15, 30 y 45 días. Los datos de las mediciones con LF fueron procesados estadísticamente a través ANOVA de medidas repetidas. Resultados: El esmalte con lesión leve (A) presentó un valor medio de DM de 18,57+5,88. (IC: 16,55-20,59) y con lesión moderada (B) 56,88+15,71 (45,48-56,28). Los valores medios de DM a los 15 días fueron: 16,97+5,39 y 37,83+12,77; a los 30: 15,42+5,45 y 33,47+12,05 y a los 45: 14,59+4,88 y 31+11,97 en A y en B respectivamente. Se registraron diferencias significativas entre ambos grupos en los 4 momentos de registro ( $p < 0,001$ ). Conclusión: En esta muestra la pérdida de DM posterior a la aplicación de barnices fluorados en piezas con HMI reveló una reducción estadísticamente significativa. UBACyT: 20720120200007BA

**FARAH C\*, FRIDMAN D, GRINBERG J, BIONDI A, CORTESE S**

### **USO PROLONGADO DE CHICLE: RIESGO PARA TRASTORNOS TEMPOROMANDIBULARES.**

#### **Resumo**

Se reconocen a la duración, frecuencia e intensidad de los hábitos como variables asociadas con sus potenciales consecuencias. El objetivo de este estudio descriptivo de corte transversal, fue vincular el tiempo de consumo

de chicle con la presencia de trastornos émporomandibulares (TTM) en niños. **Sujetos y Métodos:** La muestra se conformó con 299 pacientes de 10 a 15 años de ambos sexos que concurrieron a la Cátedra Odontología Integral Niños evaluados con el RCD/TMD por odontopediatras estandarizados (Kappa 0.88) y que cumplieron un cuestionario sobre hábitos orales. Fueron divididos en 2 grupos en función del tiempo de consumo de chicle por día: A, consumo inferior a una hora/día; B igual o mayor a 1 hora/día. El diagnóstico de disfunción se realizó según los criterios del RCD/TMD. Se obtuvieron porcentajes con intervalo de confianza del 95%, y comparaciones entre los grupos mediante Chi cuadrado y OR. **Resultados:** La muestra presentó una edad media de 12,61+1,74 años, con 54,2% de femeninos y una frecuencia de TTM del 27,4%. En el grupo A, integrado por el 82,27%, de los pacientes, el tiempo de consumo fue 8,6 + 11,6 minutos, y la frecuencia de disfunción fue 24,75%. (19,44-30,58) En B, el tiempo de consumo fue de 100,1 + 101,9 minutos; y la frecuencia de TTM 40,38% (26,97-54,93). Del análisis estadístico de TTM entre A y B se obtuvo  $p=0,018$  y OR 2,06. **Conclusiones:** En esta muestra, el consumo de chicle diario igual o mayor a una hora puede considerarse factor de riesgo para TTM. UBACyT 20720120200008/BA.

FLORIANO I\*, MATTHIESEN AM, GIMENEZ T, REYES A, MATOS R, BRAGA MM

### EXAME DE LESÕES DE CÁRIE: COM OU SEM PROFILAXIA PRÉVIA? UMA ANÁLISE DE CUSTO-EFICÁCIA

#### Resumo

**Objetivo:** Este estudo teve como objetivo avaliar a relação custo-eficácia do exame clínico de cárie com e sem profilaxia profissional prévia. **Material e Métodos:** As superfícies oclusais dos molares decíduos de 35 crianças foram examinadas por 4 examinadores, que fizeram a avaliação da severidade e atividade com base em características clínicas, utilizando o índice de Nyvad. Os exames foram realizados com e sem profilaxia prévia. A eficácia do método foi mensurada pela quantidade de falsos resultados na detecção da presença e ausência de lesão. Esses parâmetros foram calculados para cada condição e comparados pelo teste de McNemar. O tempo dos procedimentos foi registrado a fim de calcular os custos de cada consulta e outros gastos também foram incluídos nesse montante. Os custos por sessão foram comparados por análise de variância. A relação custo-eficácia foi obtida levando-se em conta quantos falsos resultados foram poupados com a realização da profilaxia em relação ao gasto adicional para realização desta. **Resultados:** Menor número de falsos resultados negativos foram encontrados quando a profilaxia foi realizada. Embora tenha sido mais demorado (médias [desvios-padrão (DP)]: 327s [DP 21] e 476s [DP 37]) e mais caro ( $p<0,05$ ; R\$ 24,11 [DP 1,82] e R\$ 28,08 [DP 3,23]), o exame clínico realizado após a remoção da placa é custo-eficaz (R\$ 4,30 por resultado falso positivo evitado), segundo tabela divulgada pela Organização Mundial de Saúde. **Conclusão:** A remoção de placa é custo-eficaz e o exame clínico de cárie merece ser feito, portanto, após sua realização.

GUIMARÃES AP\*, CONTADOR B, ARAUJO AMPG, RODRIGUES, CC, MATSUI RH, LONG SM

### ABORDAGEM MULTIDISCIPLINAR DE BRUXISMO NA INFÂNCIA. RELATO DE CASO CLÍNICO

#### Resumo

O objetivo desse trabalho é apresentar uma proposta de tratamento integrado na Clínica Infantil da Universidade Paulista- Campus Indianópolis para paciente com hábitos parafuncionais, com o intuito de restringir os danos causados e melhorar o prognóstico, evitando a necessidade de futuras reabilitações. O menor M.M.A., 6 anos de idade, compareceu acompanhado por seus responsáveis, relatando “dentes sensíveis durante a mas-

tigação e higiene oral, como também o hábito de apertar e ranger os dentes em situações de estresse”. Após autorização dos responsáveis, foi realizado o exame físico intraoral que constatou presença de dentes decíduos com desgastes incisais e oclusais, dentina exposta, sem envolvimento pulpar radiograficamente, e alterações na oclusão com perda de dimensão vertical. No planejamento integrado de Odontopediatria e Ortodontia, nas regiões com sensibilidade foram realizadas aplicações de verniz fluoretado além da orientação em relação aos hábitos alimentares e de higiene oral. Foi solicitado o exame de parasitológico de fezes como complementação do diagnóstico. Para tratamento as alterações oclusais foi proposto um aparelho ortodôntico removível composto por um plano oclusal e torno de expansão simétrico para monitorar o crescimento maxilar. Após quatro meses do início do tratamento, houve envolvimento pulpar com fístula vestibular nos incisivos centrais decíduos superiores em consequência do desgaste causado nesse período de adaptação do paciente ao aparelho. Foi, então, realizada a exodontia dos mesmos. As avaliações dos procedimentos preventivos em relação à diminuição da sensibilidade e atenção aos molares permanentes foram acompanhadas semanalmente com aplicações de verniz fluoretado, assim como realizados ajustes do torno de expansão e observação dos desgastes dentais. Após 12 meses, observamos a diminuição dos sinais e sintomas e a erupção dos incisivos centrais superiores permanentes. O desgaste observado no aparelho e o não comprometimento dos dentes permanentes comprovam a eficiência e eficácia no tratamento proposto na prevenção da evolução do quadro.

**TAKAOKA LAM, TABACNIKS MH, NEMITALA A, TRINDADE GF, MORI M, KOPELMAN BI**

**ANÁLISE PIXE E XRF DE DENTES DECÍDUOS DE CRIANÇAS NASCIDAS PRETERMO E A TERMO.**

#### **Resumo**

Os recém-nascidos (RNs) prematuros são particularmente predispostos a desenvolver defeitos de esmalte dentária e as causas dos defeitos são multifatoriais. O dente é um verdadeiro “quimógrafo biológico”, pois os ameloblastos são células extremamente sensíveis, e quaisquer insultos sistêmicos ou locais podem interromper a sua função permanente ou temporariamente. O tecido mineral de um dente é constituído por cristais de hidroxiapatita com muitos elementos traço incorporados: F, Sr, K, Al, Si, Ni, B, Fe, Cu, Mn, Co, Cr, Zn, Mg, Se, Pb, Mo e V, a qual depende em particular, dos hábitos de dieta. Este estudo descreve a análise PIXE e XRF de dentes decíduos de 80 crianças nascidas Pretermo (PT) e a termo (T). A análise multivariada foi feita combinando as concentrações de P, Cl, K, Fe, Cu, Zn e Sr e dados biométricos no momento do nascimento. A tabela abaixo resume a média e o desvio padrão das concentrações dos elementos traços das amostras: P (%) Ca (%) Fe (ppm) Cu (ppm) Zn (ppm) Sr (ppm) PT (PIXE) 25±1 36±17 1.0±0.2 507±76 119±27 PT (XRF) 15±1 28±1 41±12 4.0±0.2 485±51 157±19 T (PIXE) 24±1 35±10 1.00±0.14 472±33 63±20 T (XRF) 13±1 25±1 57±18 4.0±0.3 475±58 83±11 Os dados mostram concordância entre o PIXE e análise XRF, e o estrôncio é o elemento chave que separa prematuro dos a termo. As causas podem estar na alimentação parenteral, enteral e drogas recebidas durante cuidados intensivos dos prematuros. O esmalte dentário fornece registro permanente do estado nutricional do indivíduo no momento da mineralização e maturação.

**GARCIA GS\*, SILVA MB, MAIA SA, DUTRA ALT**

**ABORDAGEM MULTIDISCIPLINAR DE TRAUMATISMO DE DENTES DECÍDUOS: RELATO DE CASO**

#### **Resumo**

Paciente Y.L.L.P., 3 anos, gênero feminino, compareceu 30 dias após uma queda da própria altura em que foi diagnosticado um caso de intrusão severa do elemento 61 por meio de exame clínico, radiográfico e tomográfico.

A intrusão foi próxima do elemento 21 com fratura da tábua óssea vestibular. Também foi diagnosticado intrusão grau 2 do 62 em direção vestibular ao germe do sucessor, além de fratura do esmalte do elemento 51. A criança apresentava dor à mastigação, dificuldade de alimentação, mordida aberta anterior e uso de chupeta. Não havia comprometimento sistêmico, escoriações, edemas ou lacerações visíveis dos tecidos circunvizinhos e as vacinas estavam em dia. Diante do quadro clínico e do tempo transcorrido, foi feita a exodontia do 61 pela via alveolar e união das bordas da ferida por meio de sutura. O aparelho mantenedor de espaço removível foi instalado após 30 dias da cirurgia, confeccionado com o próprio 61 extraído da paciente e com parafuso expensor. A ativação do aparelho foi feita na mesma sessão e uma vez por semana. A paciente retorna 5 meses depois para preservação do caso. Na ocasião notou-se o fechamento completo da mordida aberta e reerupção de aproximadamente 2 mm do 62. A mãe da paciente relatou que o uso da chupeta foi descontinuado. Oportunamente, foi feita a restauração da fratura de esmalte do 51 com resina composta, com maior chance de sucesso, já que a criança já não tem mais o hábito deletério que poderia levar a falha da restauração. A preservação clínica e radiográfica está sendo feita para monitorar possíveis sequelas tanto nos dentes decíduos quanto nos permanentes, respeitando o tempo de manutenção ortodôntica a cada 4 meses. A motivação do núcleo familiar influenciou positivamente no resultado do tratamento e a paciente ficou muito satisfeita com a sua reabilitação estética e funcional.

**GOTARDO-GUSSON VC\*, SOUZA-LINARES A, TEDESCO TK, FLORIANO I, IMPARATO JC, MIOTTO MHMB**

#### **MORDIDA ABERTA ANTERIOR E HÁBITOS DELETÉRIOS: UM ESTUDO CASO-CONTROLE**

##### **Resumo**

**Objetivo:** Avaliar a prevalência de mordida aberta anterior e sua associação com hábitos bucais deletérios em pré-escolares. **Metodologia:** Realizou-se um estudo de tipo caso-controle, aprovado pelo Comitê de Ética em Pesquisa da UFES em 142 crianças matriculadas em 9 escolas do município de Nova Venécia (ES). Uma examinadora devidamente calibrada realizou o exame de oclusão, sob luz natural, com auxílio de palito de madeira. Foi considerada mordida aberta anterior a não apreensão do palito pela criança. Além disso, foi enviado aos pais/responsáveis um formulário semiestruturado com perguntas fechadas sobre hábitos bucais deletérios nas agendas escolares das crianças. Os dados foram tabulados e analisados no programa estatístico SPSS 15.0 e os valores de Odds Ratio foram calculados com intervalo de confiança de 95% (OR(95%IC)). **Resultados:** Encontrou-se uma prevalência de 31,69% (45) de mordida aberta anterior, sendo que, da amostra avaliada, 45,8% (65) das crianças possuíam hábito de sucção de chupeta, 14,8% (21) sucção digital e 73,9% (105) usavam mamadeira. As crianças com hábito de sucção de chupeta, apresentaram 5,586(2,549-12,242) mais chances de terem mordida aberta anterior, do que as crianças sem o hábito. Pré-escolares com hábito de sucção digital apresentaram 3,556(1,372-9,215) mais chances de ter má oclusão. As crianças que usavam mamadeira apresentaram 2,29(1,06-4,97) mais chances de ter mordida aberta anterior. **Conclusão:** A ocorrência de mordida aberta anterior está associada aos hábitos de sucção de chupeta, sucção digital e uso de mamadeira. Atitudes direcionadas para a identificação e remoção desses hábitos se fazem necessárias, a fim de se evitar um complexo tratamento posterior.

**OLIVEIRA JP\*, GONÇALVES IMF, GONÇALVES AM**

#### **CÁRIE OCULTA E RESTAURAÇÃO POR MEIO DE MOLDAGEM DA FACE OCLUSAL: CASO CLÍNICO**

##### **Resumo**

O caso clínico relatado é de uma criança (Y.B.S.) de 11 anos portadora da doença cárie que após exame clínico e radiográfico verificou-se a presença de uma lesão de cárie oculta no dente 46. Como parte do tratamento

---

realizou-se a restauração direta em resina composta do elemento dentário 46 com uso da técnica restauradora por meio de moldagem da face oclusal. Essa técnica visa reproduzir com muita fidelidade o aspecto original dessa superfície. É indicada em casos de cáries ocultas com comprometimento da estrutura dentinária e preservação da integridade do esmalte dentário. A sequência operatória iniciou-se pela anestesia, seleção da cor, isolamento absoluto, profilaxia, lubrificação do dente com glicerina líquida, moldagem da face oclusal com resina acrílica autopolimerizável. Após sua polimerização, a matriz oclusal foi removida e procedeu-se a abertura coronária e remoção da dentina infectada. Seguiu-se com a proteção do complexo dentino-pulpar com cimento de ionômero de vidro (MAXION R-FGM) e a cavidade foi condicionada com ácido fosfórico 37%, lavada e seca. Aplicou-se o sistema adesivo Single Bond 2 (3M-ESPE) e a resina composta Z-350 XT (3M-ESPE) em incrementos fotopolimerizados individualmente por 20 segundos, sobre o último incremento adaptou-se a matriz oclusal confeccionada e com pressão digital fotopolimerizou-se a resina composta com a matriz em posição. Avaliou-se a oclusão e o polimento realizado após 15 dias. O acompanhamento clínico e radiográfico do dente 46 foi realizado com 6 e 12 meses. A criança retorna a visitas periódicas de 4 em 4 meses para o controle da doença cárie, com escovações supervisionadas, profilaxia dentária e orientações de dieta e higiene bucal. O uso da técnica restauradora por meio da moldagem oclusal possibilitou um excelente resultado clínico da restauração com restabelecimento da anatomia oclusal próxima a original do dente, com baixo custo e reduzindo o tempo de atendimento clínico.

**LOPES RG\*, SANTI MESO, DEANA AM, FERNANDES KPS, MESQUITA-FERRARI RA, BUSSADORI SK.**

## **TERAPIA FOTODINÂMICA EM ADOLESCENTES COM HALITOSE, UMA NOVA PROPOSTA DE TRATAMENTO**

### **Resumo**

Halitose é considerado um problema comum que afeta grande parte da população mundial, pode apresentar origem sistêmica (10%) ou oral (90%). O mau odor é provocado principalmente por compostos sulfurados voláteis, produzido pela ação de bactérias Gram-negativas, no entanto recentemente foi associada a bactérias Gram-positivas anaeróbias que também produzem sulfidretos na presença de aminoácidos como a cisteína. A luz acompanhada ou não de agentes químicos tem sido usada para induzir efeitos terapêuticos e antimicrobianos, na terapia fotodinâmica o efeito antimicrobiano fica confinado apenas às áreas cobertas pelo corante e irradiadas pela luz. **Objetivo:** avaliar o efeito antimicrobiano da terapia fotodinâmica em adolescentes com halitose, pela análise da concentração de compostos sulfurados voláteis, mensurado por monitor de sulfeto (Halimeter®). **Material e método:** seguindo as normas regulamentadoras de pesquisa em seres humanos com parecer favorável do CEP 037315/2013 cinco adolescentes entre 14 e 16 anos foram avaliados por meio de monitor de sulfeto, foi mensurada a halimetria antes do tratamento e uma hora depois; na terapia fotodinâmica foi utilizado azul de metileno 0,005% no terço médio e dorso de língua, com seis pontos de irradiação de Laser vermelho (660nm), energia de 9 J, potência de 100 mW, durante 90 segundos. **Resultado:** Redução da concentração de compostos sulfurados voláteis em 31,8% quando comparada as medidas inicial e final. A redução estatisticamente significativa ( $p=0,0091$ ), mostra ausência de halitose após tratamento proposto (mean 58,2 ppb). **Conclusion:** A terapia fotodinâmica mostrou ser um tratamento rápido e eficiente contra o mal hálito em adolescentes, com efeito imediato na diminuição da produção de compostos voláteis. Considerando o efeito positivo da terapia fotodinâmica na série de casos, justifica-se a continuidade de futuros estudos para análise comparativa e microbiológica.

**GARCIA M\*, ORTOLANI A, BAVA E**

### **TRATAMIENTO DE HEMANGIOMA CON AGENTES ESCLEROSANTES EN NIÑOS**

#### **Resumo**

Los hemangiomas son proliferaciones benignas de los vasos sanguíneos frecuentes en niños que pueden aparecer al nacer o durante la primera infancia. Evolucionan lentamente, algunos son autolimitantes, persisten durante toda la vida o desaparecen lentamente. Localización: labios, lengua, encía, mucosa bucal y alveolar. El objetivo de este trabajo es presentar la resolución del hemangioma a través de la técnica de Escleroterapia como alternativa de tratamiento en niños. Diagnóstico de situación inicial: Paciente masculino de 11 años que concurre a la Cátedra Odontología Integral Niños FOUBA (mayo 2013), por presentar aumento de volumen en labio superior. Evolución: 7 años. Examen clínico: lesión elevada de color azulado en lado izquierdo de labio superior de 1,8 x 1,2 cm, de superficie lisa, circunscrita, blanda a la palpación e indolora. Maniobra semiológica: Diafanoscopia positiva: lesión vascular de tejidos blandos. Diagnóstico clínico: Hemangioma. Secuencia de procedimientos operatorios: historia clínica con consentimiento informado, exámenes de laboratorio, y mapeo de la lesión con papel celofán para delimitar la periferia de la misma. Tratamiento: se aplicaron 6 infiltraciones intralesionales de 0,5 cc de agente esclerosante Polidocanol 3% (Etoxisclerol ampolla 2 ml) en la base de la lesión, con frecuencia semanal, jeringa y aguja hipodérmica y técnica radial. Se realizaron controles clínicos a los 3, 6 y 12 meses. Resolución del caso: remisión de la lesión.

**MOTA ACC, SILVA-JUNIOR ZS, BOTTA SB, FERNANDES KPS, MESQUITA-FERRARI RA, BUSSADORI SK.**

### **ANÁLISE MICROESTRUTURAL DO COLÁGENO TIPO I APÓS APLICAÇÃO DE GEL A BASE DE PAPAÍNA ASSOCIADO À TERAPIA FOTODINÂMICA (PDT)**

#### **Resumo**

Este estudo in vitro investigou a viabilidade da PDT empregando o gel a base de papaína com pigmento azul fitoalocianina em membranas de colágeno tipo I usando laser de baixa potência com diferentes parâmetros. Membranas de esponja de colágeno tipo I foram cortadas em discos com 5 mm de diâmetro e 2mm de espessura e foram aleatoriamente distribuídos em 6 grupos (n=5). O gel a base de papaína (Papacárie™, F&A, SP, Brasil) com e sem a incorporação do pigmento foi aplicado em cada amostra de membrana por 30s e submetidas a PDT. Os parâmetros do laser foram 100mW, 660nm ± 10nm (red light) e 0,60 J/cm<sup>2</sup> por 60s e 30s. Foi feita a microanálise por meio de espectrometria no infravermelho transformada de Fourier. Foram realizados teste de Levene e o teste de Shapiro-Wilk para determinar a ocorrência de igual variância e normalidade nos erros experimentais. Os dados foram então analisados estatisticamente pela análise one-way de variância (ANOVA) seguida pelo teste de Tukey (? <0,05). A análise de potência (SPSS SamplePower, IBM) foi realizada para avaliar o poder de teste considerando o tamanho da amostra de cada grupo (n = 5), os resultados de ANOVA de uma via e assumindo que a diferença entre meio de ? = 0,05 e ? = 0,95. Esta análise indicou uma potência entre 0.997 e 0.999. Verificou-se que a adição do corante aumentou a intensidade das bandas de colágeno em 2874 e 2922 cm<sup>-1</sup>, correspondendo a vibrações de lipídeo ao CH<sub>3</sub> e CH<sub>2</sub>. A aplicação do gel de papaína associado ao corante provocou leve mudanças na intensidade de colágeno na tripla hélice, entretanto não alterou significativamente a estrutura do colágeno tipo I.

---

MARTINS CC\*, PINTO-SARMENTO TCA, ABREU MH, COSTA EM, GRANVILLE-GARCIA AF, PAIVA SM

## FATORES DETERMINANTES PARA CÁRIE DENTÁRIA E ATIVIDADE DE CÁRIE EM CRIANÇAS PRÉ-ESCOLARES ATRAVÉS DO ICDAS

### Resumo

**Objetivo:** Avaliar os fatores determinantes associados com a presença de cárie dentária e atividade de cárie em crianças pré-escolares. **Material e Método:** Foi realizado um estudo transversal com 843 crianças de 3-5 anos de idade, de escolas públicas e privadas de Campina Grande, PB, Brasil (COEP: (00460133000-11)). Os pais das crianças responderam um questionário sobre dados sociodemográficos e saúde bucal dos seus filhos. As crianças foram examinadas clinicamente por 3 dentistas calibrados para cárie dentária usando o International Caries Detection and Assessment System (ICDAS-II). Foi realizada regressão logística para amostras complexas ( $\alpha=5\%$ ). **Resultados:** A prevalência de cárie dentária foi 66,3%. Entre as crianças com cárie, 88,0% tinham cárie ativa. A cárie dentária foi mais prevalente em meninas (OR= 1,53, 95%IC: 1,05-2,23), em crianças cujas famílias tinham renda mensal familiar  $\leq$  R\$678,00 (OR=2,38, 95%IC: 1,65-3,43) e cujas mães tinham menor escolaridade ( $\leq$  8 anos de estudo) (OR=1,55, 95%IC: 1,07-2,23). Atividade de cárie foi significativamente associada com visitas ao dentista nos últimos 6 meses (OR=2,91, 95%IC: 1,27-6,66) e em crianças cujas mães tinham  $\leq$  8 anos de estudo (OR=2,34, 95%IC: 1,27-4,32). **Conclusão:** A prevalência de cárie dentária e atividade de cárie foi alta e associada com baixo nível socioeconômico e menor escolaridade materna. Esta informação pode contribuir para planejar ações comunitárias e para estratégias de promoção de saúde bucal, a fim de reduzir a prevalência de problemas bucais. Apoio: FAPEMIG.

BUELAU MIM\*, BUELAU PJ, WEILER RME, TAKAOKA LAMV

## PISTAS DIRETAS PLANAS PARA O TRATAMENTO DE MORDIDA CRUZADA POSTERIOR UNILATERAL NA DENTIÇÃO DECÍDUA

### Resumo

A Reabilitação Neuro-Oclusal (RNO) é uma técnica que busca o ajuste das condições musculares, neurais e ósseas do sistema estomatognático, utilizando a oclusão como ferramenta. Descreveremos um caso de mordida cruzada posterior que foi tratado seguindo as Leis Planas de desenvolvimento e utilizado os recursos técnicos da RNO. Paciente com 5 anos e 3 meses de idade. Clinicamente a paciente apresentava mordida cruzada unilateral posterior, perfil de distoclusão, com grande hipotonia facial, grande dificuldade para fazer os movimentos de lateralidade, não se alimentava bem e possuía deglutição atípica e interposição de língua na fala. Seguimos o Protocolo de Pistas Diretas para Mordidas Cruzadas, por nós preconizado, seguindo os princípios da RNO: Exame funcional da oclusão (situação do plano oclusal) e anamnese, documentação fotográfica, desgastes seletivos, monitoramento dos movimentos de lateralidade para igualar ou inverter os ângulos funcionais mastigatórios planas (AFMPs), colocação da resina iniciando pelos inferiores sem preencher toda a face oclusal. Nos superiores, a resina inserida deve acompanhar a vertente interna da cúspide vestibular e prolongar essa faceta para aumentar a área de trabalho da mandíbula. Esta criança foi acompanhada por mais de 5 anos e a RNO se mostrou eficiente para solucionar a mordida cruzada e direcionar o crescimento saudável das estruturas bucais. Os desgastes seletivos e pistas diretas Planas deveriam ser os tratamentos de eleição para este tipo de maloclusão, já que é um tratamento que não envolve o uso de aparelho pela criança, e pela facilidade da técnica e baixo custo dos procedimentos.

**M. DEL CARMEN GARCIA FERNANDEZ\*, MARIANA BERTOLINO**

## **ROL DEL ODONTOPEDIATRA EN LA DETECCIÓN PRECOZ DE LA ENFERMEDAD CELÍACA .RELATO DE CASO CLÍNICO**

### **Resumo**

Diagnóstico de situación inicial Paciente femenino de 11 años con S. de Down (moderado retraso madurativo) concurre a la Cátedra de Odontología Integral Niños de la U.B.A. acompañada por su madre, derivada por el pediatra para un control odontológico. Los antecedentes médicos arrojan una cirugía de C.I.V y estenosis duodenal a los 30 meses. Ana no colabora con la atención odontológica por lo cual se requieren varias sesiones de motivación. Al examen fonoaudiológico se detecta respiración bucal y deglución disfuncional. Respecto de su motricidad fina no se cepilla sola los dientes requiriendo ayuda de su madre. Al examen clínico presenta baja estatura, alopecia en cuero cabelludo y cejas, piel seca y pálida, astenia. Con persistencia de dentición primaria y surcos profundos en los molares, queilitis y edema labial por el mordisqueo del labio inferior, aftas a repetición en lengua y labio. Radiográficamente se visualiza persistencia de ambas denticiones, retraso en la erupción y disgnacias La higiene dental se refuerza con la ayuda de la madre comprometida y colaboradora, con un O'Leary inicial de 30 %. Ante la sospecha de Enfermedad Celíaca se realizan los siguientes ? Procedimientos Operatorios 1- Derivación al gastroenterólogo. 2- Refuerzo del huésped (selladores y topicación con FFA 1,23%). 3- Tratamiento paliativo de las aftas durante el tratamiento. 4- Derivación a Ortodoncia y Fonoaudiología. ? Resolución del caso El tiempo de seguimiento y atención del paciente fue de un año, en el que se confirma la existencia de Enfermedad Celíaca realizando hemograma completo y endoscopia con biopsia. Se disminuyeron los índices de O'Leary (inicial: 30%, final: 12%), asimismo la paciente incorporó la técnica de cepillado horizontal; también disminuyó la recidiva de aftas.

**NAKAZATO, A\*; FERRANTE, A; D`ADAMO, C.**

## **TRAUMATISMO EN DENTICIÒN PRIMARIA .RESOLUCIÒN Y SEGUIMIENTO DE SITUACIONES CLÌNICAS**

### **Resumo**

Relato de caso clínico A. Diagnóstico de Situación Inicial En el presente trabajos se resolvieron tres situaciones sobre traumatismos dentarios en pacientes preescolares que concurren a la Cátedra de Odontología Integral Niños FOUBA. Caso 1: • Diagnóstico: Fractura radicular del tercio medio en 51 y 61 (Edad 4 años) Caso 2: • Diagnóstico: Avulsión de 61 y 62 (Edad 4 años) Caso 3: • Diagnóstico: Avulsión del 61 (Edad 3 años) B. Secuencia de Procedimientos Operatorios 1. Confeción de Historia Clínica 2. Motivación 3. Radiografía preoperatoria 4. Toma de impresión para mantenedor de espacio fijo (coronas en 64 y 65 y arco palatino con fantoches de piezas lesionadas) 5. Prueba y adaptación de coronas de acero en 64 y 65. Arrastre con elastómeros 6. Instalación del mantenedor de espacio. Cementado con Ionómero Vítreo. Adaptación del arco con fantoches.\* 7. Control radiográfico 8. Control a distancia. \*En el caso 1, se realizaron previo cementado, las exodoncias de las porciones coronarias fracturadas. C. Información sobre Resolución del caso La resolución de los tres tratamientos clínicos incluyó el seguimiento clínico- radiográfico inmediato y a distancia, hasta el normal recambio de las piezas afectadas. Se observó que las piezas dentarias permanentes en relación al área afectada no evidenciaron alteraciones de estructura y/o posición. La decisión de este mantenedor de espacio derivó en la conservación de las funciones fono-estomatológicas (fonación, deglución).

---

BRESOLIN CR, TUCHTENHAGEN S, ARDENGHI TM, MENDES FM, PRAETZEL JR

## QUALIDADE DE VIDA RELACIONADA À SAÚDE BUCAL DE PACIENTES COM CÂNCER

### Resumo

Pacientes com câncer são submetidos a tratamentos invasivos que podem alterar a saúde bucal. Existem poucos estudos que analisem os dados clínicos abordando o estado de saúde bucal e a qualidade de vida com relação à saúde bucal (OHRQoL) de crianças e adolescentes em tratamento de câncer. **Objetivo:** O objetivo deste estudo foi avaliar as condições de saúde bucal e a qualidade de vida deste grupo de pacientes. **Material e método:** Um estudo epidemiológico foi realizado no Hospital Universitário de Santa Maria por 6 meses, onde todos os pacientes de 3 a 21 anos foram convidados a participar (n=121). Um examinador calibrado conduziu a pesquisa. Através de um exame dentário realizado se obteve informações sobre cárie, traumatismo dentário e oclusão. Os dados sobre OHRQoL foram coletados através de questionários idade-específicos (ECOHIS, CPQ8-10, CPQ11-14 e OHIP). Informações sobre o status socioeconômico foram coletadas para ajuste. Os mesmos dados foram coletados em um grupo controle selecionado aleatoriamente e formado por escolares (n 363). **Resultados:** Os dados foram analisados utilizando-se modelo de regressão de Poisson onde não houve diferença significativa entre os casos e controles como ECOHIS e OHIP. Para o CPQ 8-10 a diferença estatística foi encontrada no total (RR 0,45 , IC 95 % 0,32-0,62), indicando que pacientes com câncer apresentou OHRQoL melhor do que o controle. No CPQ11-14 também foi encontrada diferença significativa no total (RR 1,37 95 % 1,01 a 1,85 IC ), mostrando uma percepção pior do que o grupo de controle. **Conclusão:** Desta forma, concluiu-se que a OHRQoL dos pacientes em tratamento com câncer eram diferentes do grupo controle entre 8-14 anos de idade. Uma melhor percepção da OHRQoL foi encontrada em pacientes com 8-10 anos de idade, e uma pior em pacientes de 11-14 anos, com relação aos grupos de controle.

HERMIDA ML, LÓPEZ S\*, PEREDA F, JANSISKI LM, LOPES RG, BUSSADORI SK

## EVALUACIÓN DE LA DIMENSIÓN VERTICAL DE OCLUSIÓN Y MALOCLUSIÓN EN DENTICIÓN MIXTA

### Resumo

**Objetivo:** Verificar la relación entre dimensión vertical de oclusión y maloclusión en dentición mixta. **Métodos:** Se realizó un estudio observacional, transversal. El protocolo fue aprobado por el Comité de Ética de la Universidad Católica del Uruguay. Participaron del estudio 80 niños entre 6 y 12 años, con una media de edad de  $8,66 \pm 1,41$ , alumnos del Colegio San José en el barrio del Cerro, en Montevideo, Uruguay. El 57,5% (n=46) correspondió al sexo masculino y 42,5% (n=34) al sexo femenino. Un observador calibrado llevó a cabo un examen clínico y físico, realizando la medición de la dimensión vertical de oclusión y registrando la clasificación de Angle. El nivel de significancia fue establecido en  $p > 0,05$ . **Resultados:** La media de la DVO en toda la muestra fue  $59,16 \pm 4,02$ . En relación a la clasificación de Angle, 56,3% (n=45) fueron clasificados como Clase I; 22,5% (n=18) Clase II y 21,3% (n=17) Clase III. No hubo diferencia significativa en la media de DVO entre ambos sexos ( $p=0,217$ ) ni entre los diferentes tipos de oclusión ( $p=0,568$ ) **Conclusión:** En la muestra estudiada no se encontró relación estadísticamente significativa entre dimensión vertical de oclusión y maloclusión. **Palabras clave:** Dimensión vertical de oclusión, maloclusión, niño.

LIMA CCB\*, SCARPELLI AC, PAIVA SM, CARVALHO AC, ABREU MHNG, PORDEUS IA

## IMPACTO DAS CONDIÇÕES BUCAIS DE CRIANÇAS NO SENTIMENTO DE CULPA DOS RESPONSÁVEIS

### Resumo

**Objetivo:** Este estudo transversal de base populacional objetivou investigar a associação das condições bucais de crianças pré-escolares e dos fatores socioeconômicos com o sentimento de culpa dos responsáveis. **Material**

**e Método:** A amostra foi composta por 1.622 crianças pré-escolares, de 5 anos de idade e seus responsáveis. Os pré-escolares, de ambos os gêneros, matriculados em escolas públicas e privadas de Belo Horizonte (MG), foram selecionados aleatoriamente através de amostragem em múltiplos estágios. Obteve-se aprovação do Comitê de Ética em Pesquisa da UFMG (Parecer 159/08). Os exames bucais foram realizados nas escolas por uma examinadora previamente calibrada para o diagnóstico de cárie dentária, traumatismo dentário e maloclusão ( $\kappa > 0,90$ ). Os responsáveis preencheram um formulário sobre os dados socioeconômicos. A variável desfecho, “sentimento de culpa”, foi obtida através do questionário Brazilian Early Childhood Oral Health Impact Scale (B-ECOHIS). Para a análise dos dados utilizou-se a Regressão de Poisson. Adotou-se o nível de significância  $p < 0,05$ . **Resultados:** A prevalência do sentimento de culpa dos responsáveis foi de 24,0%. No modelo múltiplo ajustado, a culpa esteve associada à gravidade da cárie dentária (ceo-d 1-5, RP=2,63; IC95%: 2,074–3,327; ceo-d  $\geq 6$ , RP=5,03; IC95%: 3,969–6,366), à baixa renda familiar (RP=1,51; IC95%: 1,181–1,920) e à ida ao dentista (RP=1,51; IC95%: 1,244–1,826). **Conclusão:** A gravidade da cárie dentária, a renda familiar e o fato da criança ter ido ao dentista estiveram associadas ao sentimento de culpa dos responsáveis. Descritores: Culpa; Saúde bucal; Fatores Socioeconômicos. Apoio: CNPq, Capes e FAPEMIG

BERTI GO\*, ABANTO J, CELIBERTI P, BRAGA MM, BÖNECKER M

#### FATORES PREDITIVOS ASSOCIADOS COM A INCIDÊNCIA DE LESÕES DE CÁRIE NÃO CAVITADAS EM CRIANÇAS: ESTUDO DE COORTE

##### Resumo

**Objetivo:** Avaliar fatores preditivos associados com a incidência de lesões de cárie não cavitadas em crianças. **Material e Método:** De 351 crianças elegíveis para inclusão que fazem parte da Clínica de Prevenção em Odontopediatria da FOU SP, 296 foram selecionadas de acordo com os critérios do estudo: crianças de 1 a 12 anos de idade, que completaram pelo menos um ano de acompanhamento clínico e com dados completos na avaliação das variáveis clínicas, comportamentais e demográficas estudadas. As variáveis foram avaliadas por vinte examinadores previamente treinados e calibrados ( $\kappa > 0,8$ ), sendo: risco de cárie, número de visitas de retorno, índice de sangramento, índice de placa dentária, índice de cárie (ceo-d/CPOD), presença de lesões não cavitadas, atividade de cárie, gênero da criança, cuidador e uso de fio dental. Os dados foram analisados por meio da Regressão de Cox Hazard. **Resultados:** O modelo ajustado demonstrou que o maior índice ceo-d na consulta inicial é um fator preditivo de risco mais alto para o desenvolvimento de novas lesões de cárie não-cavitadas (HR=1,93;  $P < 0,0001$ ). O maior número de dentes com lesões não-cavitadas ativas durante os intervalos de retorno foi associado com o maior risco de novas lesões de cárie não-cavitadas (HR=9,49 ;  $p < 0,0001$ ), no entanto, para cada intervalo de retorno que o paciente frequentou, houve uma redução do risco de 77% de novas lesões de cárie não-cavitadas (HR=0,23;  $P < 0,0001$ ). **Conclusão:** O maior índice ceo-d na consulta inicial e maior número de dentes com lesões não-cavitadas ativas durante os intervalos de retorno são fatores preditivos para o desenvolvimento de novas lesões de cárie não cavitadas em crianças.

ARIMA LY\*, FREGONEZE AP, CAVALLARI T, TEIXEIRA RND, DA-SILVA-CARFI E, IZIDORO-DE-OLIVEIRA MF

#### SÍNDROME DE CORNÉLIA DE LANGE: RELATO DE CASO CLÍNICO

##### Resumo

A Síndrome de Cornélia de Lange (SCL) é uma desordem dominante herdada com anomalias genéticas heterogêneas múltiplas e seu diagnóstico é principalmente clínico, ou seja, baseado em sinais e sintomas observados

---

através de uma avaliação médica, incluindo a história clínica, exame físico e exames laboratoriais. As características fenotípicas mais comuns dos indivíduos que apresentam a SCL incluem: baixo peso ao nascer, microcefalia, atraso no crescimento, hirsutismo, estrabismo, micrognatia, sinófiris, defeitos cardíacos e fenda palatina. O objetivo deste trabalho é relatar o caso clínico de uma paciente do sexo feminino, cinco anos de idade, atendida na Clínica Odontológica da PUCPR, em Curitiba, diagnosticada com a SCL. A equipe da Disciplina de Pacientes Especiais, diante da incerteza do diagnóstico clínico em sua primeira consulta e frente à presença de características fenotípicas diversas nesta paciente, encaminhou-a para um médico geneticista, pelo qual houve a confirmação desta síndrome. A paciente apresentava lesões cáries e hipoplasias de esmalte. Além disso, a mãe informou a ocorrência de sintomatologia dolorosa. O plano de tratamento foi composto pelos seguintes procedimentos: orientação de higiene bucal, aplicação de verniz fluoretado, endodontia e restaurações com cimento de ionômero de vidro fotopolimerizável. Quanto ao aspecto comportamental a paciente reagiu de forma bastante positiva ao tratamento. O tratamento odontológico para o paciente especial necessita de envolvimento com outros profissionais da área da saúde, o método da distração durante os procedimentos, a otimização do tempo de tratamento na cadeira e a atenção orientada à criança e ao cuidador sobre cuidados com a saúde bucal.

SILVA NC\*, OLIVEIRA RMS, SOUZA NAP, PIAU CGBC, PERUCHI CMS, GRAVINA DBL

#### AVALIAÇÃO DE pH DE REFRIGERANTES E SUCOS INDUSTRIALIZADOS DESTINADOS AO PÚBLICO INFANTIL

##### Resumo

**Objetivo.** Avaliar a concentração de íons de hidrogênio (pH) nas bebidas empregadas regularmente na alimentação das crianças como sucos industrializados e refrigerantes. **Materiais e Métodos.** Foram selecionados oito tipos de sucos de frutas e quatro refrigerantes de diferentes sabores e marcas: Del Valle Kapo nos sabores uva, maracujá, pêssego e abacaxi, Jandaia Uva com ômega 3, maracujá, pêssego e abacaxi, Pitchula, Coca-Cola, Sprite e Fanta Laranja; O pH das bebidas foi aferido utilizando-se um pHmetro da marca Quimis modelo K400A previamente calibrado. **Resultados.** Todos os sucos e refrigerantes analisados apresentaram pH inferior a 4,0, valores considerados críticos para o esmalte e dentina. Sendo assim, o consumo destas bebidas deve ser controlado a fim de se prevenir a ocorrência da erosão dental. A saliva consegue proteger o esmalte até que o pH não seja inferior a 5,5. Na presença destas bebidas, a saliva não conseguirá exercer seu papel protetor. **Conclusão:** Os produtos avaliados mostraram valores abaixo do pH crítico de dissolução da estrutura dental, indicando possibilidade de gerar erosão dentária. Das bebidas investigadas, os sucos apresentaram em média pH maior, quando comparados aos refrigerantes. O suco Jandaia Uva com ômega 3 apresentou o menor pH, assim como o refrigerante tipo cola, podendo ser considerados os mais prejudiciais.

NARANJO C., CABEZAS R., CAVALLIERI A., FUENTES S., SEELMANN A.\*

#### REPORTE DE CASOS: USO DE GELITA® INTRACAMERAL EN MOLARES PRIMARIOS CON PRONÓSTICO DUDOSO

##### Resumo

Diagnóstico de situación actual: Uno de los objetivos principales de la odontología pediátrica es la mantención de los dientes primarios hasta su periodo de exfoliación fisiológica. Muchas veces, debido a la corta edad del paciente, naturaleza de la patología pulpar o por necesidades ortodóncicas, es necesario mantener en boca molares con un pronóstico dudoso. Cuando persiste al menos una raíz tratable existe la posibilidad de postergar la exodoncia y con ello permitir la integridad del arco y mayor tiempo de desarrollo al germen permanente.

Secuencia de procedimientos: Previo consentimiento informado, y toma radiográfica periapical, se realizó tratamiento pulpar en molares primarios con pronóstico dudoso que presentaban caries extensa, patología pulpar y una o mas raíces reabsorbidas. Se ejecutó biopulpectomía convencional con pasta de Óxido de Zinc Eugenol(ZOE) de las raíces íntegras y en las raíces reabsorbidas un apósito de Gelita®, (esponja hemostática de gelatina de plata coloidal biocompatible utilizada para favorecer la coagulación) embebido en yodofor-mo. Posteriormente se obturó la cámara pulpar con ZOE y vidrio ionómero, se tomó radiografía de control y rehabilitó de forma definitiva. Los controles radiográficos, y seguimiento se realizaron según riesgo de cada paciente. **Resultados:** Doce pacientes de entre 4 y 8 años, atendidos en el Postítulo de Odontopediatría de la Universidad de los Andes, entre los años 2012-2013 recibieron tratamiento pulpar con Gelita®. De un 100% (n=13) de dientes tratados, un 23,07% (n=3) presentaron complicaciones, un 15,38% (n=2) de ellas compatibles con fístula vestibular y un 7,69% (n=1) extraída por dolor persistente. Un 76,93% (n=10) de la muestra respondió adecuadamente al tratamiento siendo posible su mantenmantención en boca, permitiendo de esta forma la integridad del arco y otorgando mayor posibilidad de desarrollo al germen permanente.

**BENDO CB\*, VALE MP, PAIVA SM**

### **ALTERAÇÕES BUCAIS NOS ADOLESCENTES E IMPACTO NA QUALIDADE DE VIDA DAS FAMÍLIAS**

#### **Resumo**

**Objetivo:** Avaliar o impacto da cárie dentária, maloclusão e traumatismo dentário em adolescentes na qualidade de vida de suas famílias. **Material e método:** Estudo transversal representativo de escolares de 11 a 14 anos do município de Belo Horizonte, MG, Brasil. A amostra contou com 1122 escolares selecionados de forma estratificada e randomizada nas escolas públicas e privadas do município. Com o objetivo de avaliar o impacto na qualidade de vida da família, os pais ou responsáveis pelos adolescentes selecionados responderam à versão brasileira do Family Impact Scale (B-FIS). As alterações bucais foram diagnosticadas por meio de exame clínico bucal realizado na escola dos adolescentes por examinadores treinados e calibrados. A classificação da Organização Mundial da Saúde (OMS) foi utilizada para o diagnóstico da cárie dentária, o Índice Estético Dental para a maloclusão e a classificação de Andreasen para o traumatismo dentário. Variáveis sociodemográficas também foram coletadas. Os dados foram analisados através da regressão de Poisson, utilizando nível de significância de 5%. **Resultado:** A análise multivariada ajustada por condição socioeconômica demonstrou que famílias de adolescentes diagnosticadas com cárie dentária apresentavam maior probabilidade de reportar impacto negativo na qualidade de vida (maior escore do B-FIS) comparado com aqueles que não apresentadas lesões cárie dentaria (RR=1,33; 95%IC=1,15-1,54); assim como adolescentes diagnosticados com fratura envolvendo dentina e/ou polpa apresentavam maior escore de B-FIS (RR =1,43; 95%IC=1,10-1,86) do que aqueles que não apresentavam sinal de traumatismo. A maloclusão não apresentou associação com o B-FIS (p=0,084). **Conclusão:** A presença de lesões de cárie dentária não tratada e traumatismos mais graves em adolescentes possuem potencial para afetar a qualidade de vida de suas famílias. Apoio: Fapemig, CAPES e CNPq.

**DEMARCO FF, AZEVEDO MS, PINTO, G.S, CASARIN RP\***

### **PROBLEMAS AO NASCIMENTO COMO FATOR DE RISCO PARA CÁRIE EM CRIANÇAS DE 24 A 36 MESES**

#### **Resumo**

**Objetivo:** Avaliar a inter-relação entre a experiência de cárie e a ocorrência de problemas ao nascimento. **Metodologia:** Este trabalho é um recorte de uma coorte que captou mães que tiveram filhos na adolescência (entre 10 e 19 anos de idade) e que realizaram o pré-natal pelo SUS na cidade de Pelotas-RS. Para o presente estudo

foram utilizados dados do momento atual da pesquisa: 24 e 36 meses após o nascimento do bebê. As mães responderam a um questionário com questões sócio econômicas, obstétricas e psicossociais. Foi realizado o exame da cavidade bucal das crianças, com o auxílio de espelho, sonda preconizada pela OMS, gaze e luz de fotóforos. **Resultados:** A amostra foi composta de 358 entre 24 e 36 meses de idade. A prevalência de cárie foi de 20,11%. Na análise bivariada verificou-se a associação entre ter nascido com algum problema com a experiência de cárie. Das crianças que apresentaram algum problema ao nascer 34,29% tinham ceo-s?1, enquanto que dentre as que nasceram sem problemas 19,08% tinham ceo-s?1 ( $p < 0,05$ ). **Conclusão:** Resultados parciais destacam, até o momento, a importância de promover saúde bucal e orientação preventiva para estas famílias, pois agravos de saúde bucal podem levar a uma diminuição na qualidade de vida destas crianças.

## PARROCHIA,S\*- CARVAJAL,C

### ESTUDIO DE LA RELACION ENTRE ECC Y EL ESTADO NUTRICIONAL DE UN GRUPO DE PRE-ESCOLARES EN SANTIAGO-CHILE

#### Resumo

**Objetivo:** La caries temprana de la infancia (ECC) es la patología crónica infecciosa de mayor prevalencia en preescolares latinoamericanos, enfermedad multifactorial asociada a adquisición temprana de mutans-streptococci (MS) e ingesta indiscriminada de carbohidratos y relacionada con factores socioeconómicos-educacionales-nutricionales-culturales y conductuales. El presente trabajo tiene como objetivo relacionar el indicador ceo-d de niños preescolares con diagnóstico odontológico de ECC que ingresaron a Pabellón-Central de un Hospital privado en Chile para recibir un tratamiento odontológico rehabilitador bajo anestesia general, con el índice de masa corporal (IMC). **Material y Método:** 90 niños ingresaron a Pabellón-Central para recibir un tratamiento odontológico rehabilitador bajo anestesia general en Clínica INDISA (Instituto de Diagnóstico S.A.) en Santiago-Chile, en 2012-2013. De ellos 11% ingresaron por trauma-dentoalveolar, 5% portadores de supernumerarios que impedían la erupción de los dientes de número, 4% niños con espectro autista y 4% portadores de patología de base. El 76% correspondía a niños menores de 6 años con S-ECC. Se registra la información del índice ceo-d y de peso-talla, se analiza el estado nutricional en las curvas de peso-edad, talla-edad y peso/talla-edad comparado con la referencia CDC-NCHS. Los padres-apoderados firman consentimiento-informado. Los datos obtenidos fueron analizados estadísticamente con la prueba de Kruskal-Wallis, utilizando el programa computacional Graph-Pad-6.0. Los resultados se expresaron como promedio  $\pm$  error estándar. **Resultados:** La edad promedio de los niños con ECC fue de  $3,8 \pm 0,26$  años, con ceo-d de  $8,0 \pm 0,5$ . 39% tiene un IMC normal para la edad, 20% tiene riesgo de obesidad y 41% sobrepeso, relacionado este último con valores altos de ceo-d. **Conclusión:** Para realizar un análisis de los factores que inciden en la S-ECC se deben tomar en cuenta factores sociales-económicos-culturales y biológicos del binomio madre-hijo en un abordaje holístico.

## BONI M I I\*; SILVA M D; TAKENAKA M; TORRES A L

### RELATO DE PROTOCOLO CLÍNICO CONSTRUIDO A SAÚDE BUCAL ANTES E APÓS O NASCIMENTO CLÍNICA DE BEBÊS DO HOSPITAL DO SERVIDOR PÚBLICO MUNICIPAL DE SÃO PAULO (HSPM)

#### Resumo

Diagnóstico da situação inicial: Considerando o conceito de qualidade de vida e o hiato existente entre a perinatalidade e o primeiro atendimento clínico odontológico da criança, muitas vezes envolvendo dor, este protocolo compreende o atendimento pelo Cirurgião Dentista da futura mãe tanto no Grupo de Gestantes do HSPM (equipe multidisciplinar), como na clínica e do neonato à criança de 2 anos 11 meses e 29 dias, visando à pro-

moção de saúde bucal do binômio gestante/bebê. Procedimentos Operatórios Curso de Gestante: Informações sobre: patologias bucais na gestação e perinatalidade; crescimento e desenvolvimento craniofacial; importância do aleitamento materno; cárie precoce/severa da infância; hábitos bucais; traumas dentais; uso racional do Flúor; orientação de dieta e de higiene bucal; consultas odontológicas. Atendimento Clínico da Gestante Conscientização sobre: alterações hormonais e fisiológicas na gestação e sua repercussão bucal; ensino individualizado de técnica de escovação e fio dental; tratamento restaurador atraumático (ART). Atendimento na Enfermaria Obstetrícia Visita pelo realizada pela Cirurgiã Dentista ao Alojamento Conjunto para estímulo ao aleitamento materno, orientação de higiene bucal, identificação de patologias bucais no neonato. Atendimento Clínico de Bebês Triagens Comportamental (mãe / bebê) e de risco para doenças bucais com retornos programados; ART. Resolução de caso Este protocolo almeja o Nível Nobre de Prevenção; cria vínculo precoce Paciente/Profissional; desmistifica o atendimento odontológico; intensifica relacionamentos multidisciplinares no ambiente hospitalar. Corrêa MSNH. Conduta clínica e psicológica na odontopediatria. 2ª. ed. São Paulo: Santos; 2013. Echeverria S, Napolitano GT. Tratamento Odontológico para gestantes. São Paulo: Santos, 2011. Lemos LVFM, Myaki SI, Walter, LRF, Zuanon, ACC. Manual de odontologia para bebês. São Paulo: Artes Médicas, 2014.

CORDESCHI T\*, ABANTO J, CELIBERTI P, BRAGA MM, VIDIGAL EA, BERTI GO, BÖNECKER M.

### FATORES ASSOCIADOS À NÃO-REGRESSÃO DE LESÕES DE CÁRIE NÃO CAVITADAS ATIVAS EM CRIANÇAS: ESTUDO DE COORTE

#### Resumo

**Objetivo:** Avaliar fatores associados à não-regressão de lesões de cárie não cavitadas ativas em crianças. **Material e Método:** De 351 crianças elegíveis para inclusão que fazem parte da Clínica de Prevenção em Odontopediatria da FOU SP, 296 foram selecionadas de acordo com os critérios do estudo: crianças de 1 a 12 anos de idade, que completaram pelo menos um ano de acompanhamento clínico e com dados completos na avaliação das variáveis clínicas, comportamentais e demográficas estudadas. As variáveis foram avaliadas por vinte examinadores previamente treinados e calibrados ( $Kappa > 0,8$ ), sendo: risco de cárie, número de visitas de retorno, índice de sangramento, índice de placa dentária, índice de cárie (ceod/CPOD), presença de lesões não cavitadas, atividade de cárie, gênero da criança, cuidador e uso de fio dental. foram. Os dados foram analisados por meio da Regressão de Cox Hazard. **Resultados:** O modelo ajustado demonstrou que o maior número de dentes com lesões não-cavitadas ativas na consulta inicial é um fator preditivo para a não-regressão de lesões não cavitadas ativas ( $HR=1,32$ ;  $p<0,0001$ ), enquanto que, ser do criança do gênero masculino ( $HR=0,76$ ;  $p< 0,0001$ ) e o uso de fio dental ( $HR=0,78$ ;  $p<0,0001$ ) foram negativamente associadas com a não-regressão destas lesões. Além disso, para cada visita de retorno houve 93% menor risco de não-regressão das lesões ( $HR=0,07$ ;  $p<0,0001$ ). **Conclusão:** o maior número de dentes com lesões não-cavitadas ativas na consulta inicial é um fator associado a não-regressão de lesões não cavitadas ativas. Ser menino, usar fio dental e ter um maior número de visitas de retorno favorece a regressão destas lesões em crianças.

MARCANO S. AA\*, OROZCO M. GE, GONZÁLEZ B. FT, GONZÁLEZ H. MC.

### IDENTIFICACIÓN DE TRASTORNOS TEMPOROMANDIBULARES EN NIÑOS Y ADOLESCENTES UN TEMA CONTROVERSIAL

#### Resumo

En la actualidad, es común encontrar un número importante de niños y adolescentes con trastornos temporomandibulares, lo cual obliga al especialista a implementar acciones adecuadas para contrarrestar dichos padecimientos en edades tempranas, con el fin de evitar afecciones durante la adultez. **Objetivo:** Identificar la prevalencia de signos y síntomas presentes en niños y adolescentes de 4 a 13 años con disfunción en la ATM.

---

**Materiales y Métodos:** El tipo de estudio es descriptivo y transversal, efectuado en 80 pacientes, diagnosticados con dolor en la ATM, limitación de movimientos y ruidos articulares; se les realizó examen clínico y radiográfico, fue empleado instrumental de clasificación y regla metálica milimetrada, siguiendo los parámetros establecidos en el examen del sistema estomatognático con el instrumento diseñado por adaptación del Índice de Helkimo previo consentimiento Informado de Padres o Representantes, los datos se analizaron usando el paquete estadístico SPSS versión 10. **Resultados:** El hallazgo en dentición mixta encontrado con mayor frecuencia fue la limitación y desviación en la apertura (52%), ruido articular (16,66%) y dolor a la compresión (38,88%), mientras que en la primaria fue desviación durante el cierre (24%), dolor (28,57%) con ausencia de ruido. **Conclusiones:** La mayoría de las pruebas realizadas resultaron positivas para el diagnóstico de Disfunción Temporomandibular, donde cada paciente debe considerarse de forma estrictamente individual, destacando que su intervención temprana ayudará al establecimiento de una oclusión óptima. Basado en la identificación de estos trastornos en niños y adolescentes, se recomienda fomentar la práctica rutinaria de pruebas diagnósticas para la ATM, con el fin de interceptar tempranamente futuras complicaciones que desvíen el crecimiento y desarrollo normal en los pacientes.

AUAD SM\*, WATERHOUSE PJ, NUNN JH, MOYNIHAN PJ

#### ASSOCIAÇÃO ENTRE EROÇÃO DENTÁRIA, HÁBITOS ORAIS E DE HIGIENE BUCAL EM ADOLESCENTES

##### Resumo

**Objetivo:** Analisar a associação entre erosão dentária, hábitos orais e de higiene bucal em adolescentes. **Material e métodos:** Participaram deste estudo transversal, 458 adolescentes de ambos os gêneros, de 13 e 14 anos de idade, matriculados em 14 escolas públicas e privadas da cidade de Três Corações, MG, Brasil. Os adolescentes responderam a um questionário para coletar informações sobre hábitos orais (bruxismo e onicofagia) e de higiene bucal (frequência e horário de escovação, e uso do fio dental, pasta dental e soluções para enxágue). Uma examinadora previamente calibrada (Kappa intra-examinador= 0,83 e inter-examinador= 0,75) avaliou a experiência de erosão utilizando um índice validado no Reino Unido. Os exames foram realizados nas escolas. Termos de consentimento livres e esclarecidos foram obtidos dos adolescentes e responsáveis. Aprovação ética foi concedida pelo Comitê de Ética em Pesquisa da Universidade Federal de Minas Gerais (Parecer 086/03). Os dados foram analisados através dos testes do Qui-quadrado, Fisher's e Associação Linear ( $p < 0,05$ ). **Resultados:** No total, 34,1% dos adolescentes apresentaram erosão dentária, sem envolvimento dentinário. Aproximadamente 33% dos adolescentes sem relato de bruxismo apresentavam erosão, comparados a 37% com erosão dentre aqueles com bruxismo ( $p=0,486$ , OR=1,182, 95%IC 0,753-1,854). Aproximadamente 38% dos adolescentes que escovavam os dentes três vezes ao dia apresentavam erosão, mas a frequência de escovação não foi associada à experiência de erosão ( $p=0,279$ ), assim como as demais variáveis relacionadas aos hábitos orais e de higiene bucal ( $p > 0,05$ ). **Conclusão:** Uma significativa proporção de adolescentes apresentou erosão dentária em esmalte, que não foi estatisticamente associada às variáveis relacionadas a hábitos orais e de higiene bucal. Novos estudos são necessários para melhor compreensão da multifatorialidade do processo erosivo. Apoio: Comissão de Aperfeiçoamento de Pessoal de Nível Superior (CAPES) e Fundação de Amparo à Pesquisa de Minas Gerais (FAPEMIG).

ALBUQUERQUE YE\*, KOGA-ITO CY, SALVADOR MJ, DELBEM ACB, DELBEM ACB, BRIGHENTI FL

#### AVALIAÇÃO DA ATIVIDADE ANTIMICROBIANA DO ÓLEO ESSENCIAL DE CROTON DOCTORIS S. MOORE CONTRA MICRO-ORGANISMOS DA SALIVA

##### Resumo

Produtos naturais de origem vegetal têm sido utilizados como principal fonte de agentes terapêuticos inovadores. **Objetivo:** avaliar a concentração inibitória mínima (CIM) e bactericida mínima (CBM) do óleo essencial de

Croton doctoris S. Moore contra micro-organismos provenientes da saliva. **Material e método:** o óleo essencial foi obtido através da hidrodestilação das folhas frescas da espécie vegetal. A CIM e a CBM foram determinadas através da técnica de microdiluição em caldo McBain. A saliva de um doador (coleta autorizada pelo CEP – n. 405841) foi adicionada aos poços (20 $\mu$ L). Como controle positivo foi utilizado digluconato de clorexidina 0,12% e como controle negativo propilenoglicol diluído no meio de cultura (1:9). A inibição do crescimento bacteriano foi avaliada após 24 h de incubação em anaerobiose. Os poços foram submetidos a uma subcultura em ágar para avaliação do crescimento bacteriano. Uma alíquota da saliva doada foi processada para determinação da concentração microbiana inicial. **Resultados:** a CIM e a CBM do óleo essencial foram, respectivamente, 6,2  $\mu$ L/mL e 12,5  $\mu$ L/mL e a CIM e a CBM do digluconato de clorexidina 0,12% foram, respectivamente, 3,13  $\mu$ L/mL e 6,25  $\mu$ L/mL. A concentração de micro-organismos anaeróbicos totais na saliva doada foi de 1,77x10<sup>7</sup> UFC/mL e de bactérias do grupo mutans foi de 5,16x10<sup>6</sup> UFC/mL. Conclusão: o óleo essencial de Croton doctoris S. Moore apresentou atividade antimicrobiana contra micro-organismos provenientes da saliva e é um candidato para o desenvolvimento de novos produtos para controlar o biofilme dental.

**CARVALHO RM, CAMPOS AB\*, BORGES AER, SANTOS MG**

**RELATO DE HIPOMINERALIZAÇÃO DE MOLAR-INCISIVO: MANEJO PARA RECONSTRUÇÃO ESTÉTICA**

#### Resumo

Propomos nesse trabalho apresentar um caso clínico de Hipomineralização de Molar-Incisivo (MIH) com opção de tratamento envolvendo materiais resinosos. O menor LHCS, gênero masculino, 11 anos de idade compareceu à clínica escola da faculdade de Odontologia da UNIEVANGÉLICA para atendimento odontológico no mês de Abril/2014. A queixa principal era prejuízo na aparência estética pela presença de manchas amarronzadas nos incisivos e dor nos dentes posteriores. O diagnóstico inicial foi embasado na história médica pregressa com relato de quadros infecciosos e febris nos primeiros anos de vida. O exame clínico e radiográfico evidenciou presença de lesões hipoplásicas com perda de esmalte nos terços médio-incisal da superfície vestibular dos dentes 11 e 21, alteração de cor e opacidade na oclusal do dente 16, lesão cariiosa nas faces: oclusal do dente 26, oclusal, distal, vestibular e lingual do 36 e necessidade endodôntica no 46. A criança apresentava dentição mista e biofilme bacteriano generalizado. Orientação de higiene oral e profilaxia antecederam os procedimentos operatórios iniciados pelo encaminhamento endodôntico no 46. Os dentes com necessidade restauradora sofreram desgaste superficial da lesão de cárie com brocas diamantadas, sob isolamento absoluto, condicionamento com ácido fosfórico à 37,5% por 15 segundos, lavagem, secagem, aplicação do adesivo e fotopolimerização por 20 segundos. Nos incisivos superiores, por razões estéticas a dentina amolecida e pigmentada foi removida inserindo inicialmente resina opaca flúida para mascarar a coloração amarronzada característica da MIH. Todos os dentes submetidos a restaurações receberam segmentos incrementais de resina composta e foram polimerizados por 40 segundos. No dente 16 foi realizado profilaxia, condicionamento com ácido fosfórico à 37,5% por 30 segundos, lavagem, secagem, aplicação de selante resinoso e fotopolimerização. Acabamento, polimento e orientações finais foram feitos ao término do tratamento que teve duração aproximada de um mês. Bom resultado clínico foi completado pela satisfação da criança com seu sorriso.

**ALVEAR P\*, DURÁN P, TAPIA R, RÍOS A**

**TRATAMIENTO INTEGRAL DENTAL DE PACIENTES ATENDIDOS BAJO ANESTESIA GENERAL EN POSTITULO ODONTOPEDIATRIA UNIVERSIDAD DE LOS ANDES, CHILE**

#### Resumo

**Introducción:** La atención dental genera ansiedad en la mayoría de la población. Niños con poca capacidad de cooperación no logran manejarla y se debe considerar la atención bajo anestesia general. **Objetivo:** Describir

---

el tratamiento dental en pacientes bajo anestesia general en Postítulo de Odontopediatría de la Universidad de los Andes, Chile. **Material y método:** Estudio observacional transversal, se revisó registro de tratamientos realizados bajo anestesia general en el postítulo de Odontopediatría de la Universidad de los Andes Chile, período 2011-2013. La información se recopiló en una base de datos registrando variables: género, edad, diagnóstico, indicación de pabellón, tratamiento, número de dientes intervenidos y tiempo operatorio. El total de pacientes fue 23 y sus padres firmaron consentimiento informado para atención en clínica docente-asistencial Universidad de los Andes y para atención en pabellón en Hospital Parroquial. **Resultados:** Total 23 pacientes, 52%(12) género femenino, 48%(11) masculino. Edad promedio: 4.8 años. Intervenidos por caries temprana de la infancia severa 83%(19); intervenidos por caries común 17%(4). Indicación de pabellón: 78%(18) poca capacidad de cooperación; 9%(2) Síndrome de Down y retraso mental; 4%(1) autismo. Total 437 tratamientos: sellantes 7,6%(33); profilaxis 4,3%(19); fluoración 3,0%(13); destartraje supragingival 0,5%(2). Amalgama 21,5%(94); composite 17,8%(78); vidrio ionómero 9,8%(43); coronas 0,7%(3). Pulpectomía 15,8%(69); pulpoto- mía 1,6%(7); 0,2%(1) endodoncia diente permanente joven. Exodoncias 16,9%(74). Se trataron 314 dientes con un promedio de 13,7 dientes por paciente. El tiempo promedio de intervención fue 188,3 minutos. **Conclusiones:** Diagnóstico más frecuente: Caries temprana de la infancia severa(83%). La indicación más frecuente: poca capacidad de cooperación(78%). Los tratamientos realizados en mayor proporción fueron obturaciones(49,9%) y exodoncias(16,9%). Se trataron 13,7 dientes por paciente.

**SOUSA JBR, PAIVA AS, TORRES GF, AZEVEDO ID**

#### **RESINAS INFILTRANTES: UMA ALTERNATIVA CONSERVADORA EM LESÕES CARIOSAS INCIPIENTES**

##### **Resumo**

A utilização de materiais resinosos de baixa viscosidade conhecidos como resinas infiltrantes tem se mostrado uma alternativa de tratamento não invasivo destinado a lesões incipientes de cárie dentária. Esta técnica tem como objetivo obstruir os poros dentro do corpo da lesão com resina, dificultando a difusão de ácidos e a dissolução de minerais nesta área, interrompendo, assim, a progressão da cárie. Sabendo da rápida evolução das lesões cariosas em dentes decíduos e da susceptibilidade das superfícies proximais desses dentes, justifica-se a adoção de técnicas que, precocemente, interrompam o processo. Tudo isso associado à dificuldade comportamental de algumas crianças quando submetidas ao tratamento invasivo. O presente trabalho apresenta uma série de casos clínicos realizados em proximais de molares decíduos em crianças de idade precoce portando lesões cariosas em dentina no nível D1. Foi utilizado o infiltrante de resina do tipo I-con seguindo minuciosamente todas as etapas conforme orientação do fabricante e com preservação de até seis meses. A técnica mostrou-se uma alternativa bem sucedida de tratamento e foi bem aceita pelos pacientes submetidos à mesma.

**SERRA-NEGRA JM, PAIVA SM, BENDO CB, FULGENCIO LB, CORREA-FARIA P, PORDEUS IA**

#### **BULLYING ESCOLAR E SATISFAÇÃO DE VIDA EM ADOLESCENTES BRASILEIROS: PERFIL DO AGRESSOR E DA VÍTIMA**

##### **Resumo**

**Objetivo:** Adolescência é um momento crítico de transformação. Pressões familiares e na escola podem afetar a satisfação de vida dos adolescentes. Características das arcadas dentárias podem desencadear quadros de bullying escolar. Este estudo se propôs a investigar o perfil do adolescente agressor e/ou vítima de bullying escolar, associando com a satisfação de vida. **Material e Método:** Desenvolveu-se um estudo transversal com

366 escolares de 13 a 15 anos de idade, matriculados em escolas públicas e particulares de Itabira, Minas Gerais, Brasil. O bullying escolar foi mensurado através do questionário utilizado pela Pesquisa Nacional de Saúde Escolar (PeNSE). A satisfação de vida foi avaliada através da Escala Multidimensional de Satisfação de Vida do Adolescente (EMSV). A análise estatística foi feita com o uso do software SPSS 21.0 utilizando os testes qui-quadrado, teste exato de Fisher e modelo robusto de regressão de Poisson com 5% de significância. **Resultados:** Sessenta e seis adolescentes (18%) eram agressores, 5,5% eram vítimas, 2,7% eram tanto agressores quanto vítimas e 26,2% relataram não envolvimento em bullying escolar. A maioria dos agressores eram homens (PR=1,97 IC95% 1,23-3,14) e apresentaram alto escore de satisfação com a família (PR=2,13 IC95% 1,18-3,8). Vítimas de bullying escolar apresentaram baixa prevalência no domínio não-violência (PR=0,24 IC95% 0,09-0,64). Aqueles que apresentaram perfil tanto agressor quanto vítima apresentaram altos escores do suporte familiar (PR=0,25, IC95% 0,07-0,89) e auto-eficácia (PR=6,29, IC95% 1,54-25,6). O gênero feminino foi predominante no grupo que relatou não envolvimento em bullying escolar (62,2%) (PR=1,32, IC95% 1,16-1,51). **Conclusão:** a satisfação de vida dos adolescentes varia de acordo com o perfil agressor e/ou vítima de bullying escolar. O gênero masculino está associado ao perfil agressor e o feminino tende a não se envolver. A família tem importante papel e influencia o comportamento do adolescente. Aqueles que se sentem auto eficazes para resolver seus conflitos, tanto sofreram bullying como também já foram agressores. Apoio financeiro: FAPEMIG.

## BARRETO LSC, TOSTES MA

### CORREÇÃO DA MORDIDA ABERTA ANTERIOR COM APARELHO QUADRIHÉLICE. SEIS ANOS DE ACOMPANHAMENTO

#### Resumo

O quadrihélice tem sido utilizado para correção das discrepâncias transversas, mordida cruzada posterior, rotação e distalização dos molares superiores e auxiliar, como lembrete, na interrupção do hábito de sucção não nutritivo. O presente painel apresenta um caso de Mordida Aberta Anterior (MAA) corrigida com o quadrihélice. Paciente, 6 anos de idade, gênero feminino, com mordida cruzada posterior funcional e mordida aberta anterior, sucção de polegar desde o nascimento, overjet e overbite acentuados, relação de molar e canino de classe II em ambos os lados. O quadrihélice foi ativado uma vez por mês durante 3 meses e a contenção por mais 6 meses. A MCP foi corrigida e hábito foi interrompido após 6 meses de uso. A correção espontânea da mordida aberta foi acompanhada por mais 6 anos até a dentição permanente completa e oclusão normalizada. O quadrihélice foi efetivo em descruzar a mordida e foi um excelente lembrete para a interrupção do hábito.

### CAVALCANTI MG\*, GONÇALVES AP, ANDRADE FG, GIMENEZ T, MENEGUZZO DT, IMPARATO JCP TERAPIA FOTODINÂMICA NO TRATAMENTO DA MUCOSITE ORAL- RELATO DE CASO CLÍNICO

#### Resumo

A Mucosite Oral é um dos efeitos colaterais mais auto-limitantes do tratamento antineoplásico. Caracteriza-se por eritema, seguido de úlceras dolorosas que interferem no estado nutricional e qualidade de vida do paciente, podendo limitar ou até mesmo interromper a terapia oncológica. Sua evolução é complexa, e pode favorecer outras complicações entre elas infecções oportunistas como a candidíase. A terapia fotodinâmica (PDT) é uma técnica antimicrobiana local e indolor que gera radicais livres tóxicos aos microorganismos a partir da associação de um corante com a luz laser. Ainda, a PDT não apresenta efeitos colaterais nem sistêmicos, tem baixo custo e principalmente, não oferece risco de provocar resistência bacteriana ou fúngica. Este

---

relato apresenta uma criança de 6 anos, gênero masculino, em tratamento oncológico no Hospital Estadual da Criança no Rio de Janeiro desde 2013, com diagnóstico de Leucemia Linfoblástica Aguda (LLA). O paciente apresentou mucosite grau 2 com candidíase associada no D22 da fase 1 do protocolo 2 de quimioterapia do Grupo Europeu Berlim-Frankfurt-Münster (BFM 02), 6 dias após infusão dos quimioterápicos Vincristina e Doxorubicina. Foi realizada a PDT com o corante azul de metileno a 0,01% seguido de irradiação com o laser de baixa potência (660nm, 100mW, 6 Joules, 60 seg/ponto) por 3 dias seguidos. No terceiro dia o paciente já conseguia se alimentar sem dor, em uma semana as lesões apresentavam-se em franca regressão e em 10 dias estavam totalmente cicatrizadas. A PDT mostrou-se eficaz no tratamento da mucosite oral infectada por candida sendo bem aceita pelo paciente e sem apresentar efeitos colaterais.

**HINCAPIE S, VALERIO A, HERMIDA L**

### **BIODENTINE: UNA NUEVA PROPUESTA EN TERAPIA PULPAR**

#### **Resumo**

Nuevos métodos y medicamentos en terapia pulpar en dentición temporal han sido publicados desde 1997, dentro de los cuales se encuentra el Biodentine. Biodentine es un nuevo cemento de silicato de calcio con propiedades de biocompatibilidad y bioactividad que busca sustituir los tejidos dentarios lesionados. En estudios en animales este medicamento ha demostrado promover la preservación y remineralización del tejido pulpar, por lo tanto ha sido sugerido por diferentes autores como una alternativa al uso de otros productos utilizados en terapia pulpar. Estudios clínicos (About 2007) muestran que el uso de Biodentine en contacto directo con el tejido pulpar, induce el desarrollo de dentina reparativa (primer signo de formación de puente dentinal), logrando la vitalidad pulpar. Según estos estudios, se puede concluir que Biodentine es capaz de estimular la iniciación y desarrollo de mineralización El propósito es presentar un reporte de caso de una niña de tres años, en la que se realizó una pulpotomía con Biodentine en un primer molar primario Método: Se realizó pulpotomía en un molar primario con caries extensa (ICDAS 6) con diagnóstico pulpar de pulpitis reversible, previo consentimiento informado, utilizando como medicamento Biodentine, se realizó reconstrucción de muñón con ionómero de vidrio restaurativo y posteriormente se restauró con corona de acero. Resultados: A un seguimiento de 1, 3, 6 y 12 meses se evidencia un éxito clínico y radiográfico del procedimiento. Conclusión: Biodentine podría ser considerado como un medicamento efectivo y prometedor en tratamiento de pulpotomía en dentición temporal. Sin embargo es necesario realizar estudios clínicos aleatorizados a largo plazo para que este material se convierta en un medicamento en la práctica clínica.

**CALDERAN MF, ZINGRA AC, BARBÉRIO GS, VALENTE MT, RIOS D, MACHADO MAAM**

### **SÍNDROME DE WEST- RELATO DE CASO CLÍNICO**

#### **Resumo**

A síndrome de West é caracterizada pela junção de alguns episódios de espasmos, hipsarritimia e retardo mental. Geralmente acontece durante a infância, quando a criança sofre constantes crises de epilepsia. Ela acomete mais as crianças do sexo masculino, corresponde a 2% de todas as epilepsias da infância, sendo que o pico de incidência ocorre durante o primeiro ano de vida, entre o terceiro ao oitavo mês. Sua etiologia é classificada como idiopática (a criança desenvolve-se normalmente até que os sintomas começam a aparecer, regredindo seu desenvolvimento) ou sintomática (criança apresenta retardo antes das ocorrências dos espasmos). Este trabalho é um relato de caso no qual a mãe de um paciente de 1 ano e 7 meses portador da síndrome de West idiopática procurou atendimento na Clínica de Bebês da Faculdade de Odontologia de Bauru, para receber

orientações sobre de proceder com a higiene bucal do seu filho. A alimentação do paciente era por sonda enteral, portanto as chances para o desenvolvimento das lesões de cárie dentária eram diminuídas, porém a formação de cálculo era aumentada. O foco do entendimento foi voltado para a condição periodontal, já que, devido aos medicamentos administrados para controle das convulsões, o paciente apresentava severo aumento gengival. Não foram realizadas gengivoplastias devido à condição sistêmica do paciente e à chance de recidiva. A condição gengival pode ser controlada mensalmente com raspagem profissional, profilaxia e aplicação tópica de clorexidina em gel a 0,2%. O paciente é acompanhado há 5 anos, nunca apresentou cárie e a condição periodontal é estável. Nesse caso obteve-se sucesso a partir de procedimentos preventivos não-invasivos no controle da saúde bucal de um paciente com Síndrome de West, possibilitando melhor qualidade de vida.

**SOUZA AMPA, OLIVEIRA MFO, RASTELLI MCS, OLIVEIRA LF\*, AGUIAR C**

### **ATENDIMENTO ODONTOLÓGICO EM PACIENTE PORTADOR DE PARALISIA CEREBRAL: RELATO DE CASO CLÍNICO**

#### **Resumo**

Paciente do sexo masculino, com um ano e seis meses de idade, portador de paralisia cerebral do tipo espática foi encaminhado para a Clínica de Odontopediatria da Universidade Regional de Blumenau (FURB) pelo fisioterapeuta, com suspeita de que o paciente estivesse com dor, devido ao estado dos dentes. Além disso, a criança levava a mão a boca com frequência, causando lesões nesta. Após a realização de anamnese e exame clínico, constatou-se a presença de todos os dentes decíduos, segundos molares ainda irrompendo, e lesões de cáries cavitadas ativas e extensas nos incisivos superiores. O tratamento inicial emergencial foi a realização de pulpotomia no dente 51. Na sessão seguinte foi realizada pulpotomia no dente 61. Na terceira sessão realizou-se instrução e motivação de higiene bucal, profilaxia, aplicação de verniz fluoretado e cariostático seguido de orientações a respeito da dieta. Em seguida foi realizado tratamento restaurador atraumático 52 e 62. Com aproximadamente três anos de idade o paciente retornou com lesões de cáries cavitadas e ativas nos molares decíduos, nos quais foram realizados restaurações utilizando a técnica do tratamento restaurador atraumático. Depois do período inicial de espaçamento entre as consulta consegui-se conscientizar a mãe do retorno periódico à clínica de odontopediatria. Este reforço é dada pelos fisioterapeutas que atendem a criança semanalmente na Universidade. A criança é mantida sob controle bimestral na Clínica de Odontopediatria da Universidade e tem permanecido estável. Durante os retornos são realizadas profilaxias, aplicações tópicas de flúor, reforço em higienização e controle de dieta.

**ZILLMANN G, YÉVENES I, ELLICKER T, ESPINOZA P, XAUS G, CISTERNAS P**

### **PREVALENCIA Y SEVERIDAD DE CARIES EN POBLACIONES ESCOLARES QUE RECIBEN AGUA FLUORURADA, LECHE FLUORUADA (PROGRAMA DE ALIMENTACIÓN ESCOLAR C/ LECHE (PAE-F). REGIÓN METROPOLITANA CHILE.**

#### **Resumo**

**Objetivo:** Comparar la prevalencia y severidad de caries en comunidades escolares, 8 años de edad con consumo de leche fluorurada o agua con y sin fluoruro (F-). **Material y métodos:** Estudio observacional descriptivo, comparativo, corte transversal. 140 niños: 8 años de edad, sin enfermedades sistémicas, nacidos y con permanencia en la misma comuna. Consentimiento de padres. Distribución de escolares por comunas: I: Independencia comuna con agua F- = 50. M: Maipú sin suplementación de F- = 50 y P: Pirque con leche F- = 40. Estudio % de niños

libres de caries (metodología OMS), severidad (índice c.e.o.d y C.O.P.D). **Resultados:** Comuna % libres de caries ceo-d COP-D I: c/ agua F- 38 2,14 0,92 P: PAE-F- 0 4,55 2,65 M: s/ F- 10 3,82 1,48 Porcentaje de niños libre de caries de comunas Independencia y Maipú fue altamente significativa ( $p<0,05$ ) Índice ceo-d de P y M: sin diferencia estadísticamente significativa. El promedio de dientes obturados es mayor P ( $p<0,05$ ). El índice c.e.o.d. en I fue de 2,14. Índice COP-D con diferencia significativa, mayor en Pirque respecto a Maipú. Pirque c/ mayor COP- D (por mayor promedio de dientes obturados). Dientes cariados y perdidos por caries fueron menores que en Maipú. Entre Independencia y Maipú COPD sin diferencia significativa. **Conclusiones:** El aporte de Fluoruro en el agua potable es el único que produjo disminución significativa de la prevalencia de Caries Dental entre las poblaciones estudiadas. La leche aportada por PAE-F- no generó menor prevalencia ni severidad de caries.

**BARROS LEF, ARAÚJO TQS\*, PUGLIESI DMC, MIKAMI JR, RIBEIRO CMB , ARAÚJO TMKS**

### **FIBRODENTINOMA AMELOBLÁSTICO EM MAXILA DE BEBÊ: RELATO DE CASO**

#### **Resumo**

Paciente do gênero feminino, melanoderma, 2 anos de idade, compareceu à clínica odontológica de atendimento a bebês do Centro Universitário Cesmac, acompanhada de sua mãe, queixando-se de um aumento volumétrico envolvendo os dentes 51 e 52 com hiperplasia de tecido mole. Para fins de diagnóstico foi realizada uma biópsia incisiva, sob anestesia local com auxílio de "punch" cirúrgico. O material foi enviado ao laboratório de patologia bucal do Centro Universitário Cesmac, com hipóteses de diagnóstico de cisto odontogênico calcificante, tumor odontogênico epitelial calcificante ou lesão central de células gigantes. A fim de se obter um resultado mais preciso, as lâminas foram enviadas para serem analisadas na Unicamp. Com o seu retorno, obteve-se o diagnóstico histológico de Fibrodentinoma Ameloblástico. Para melhor visualização da lesão, foi realizada uma tomografia computadorizada duas semanas após a biópsia incisiva. Decidiu-se pela exérese da lesão, realizada sob anestesia geral com intubação orotraqueal. Após incisão com forma trapezoidal e deslocamento do retalho, a lesão foi exposta e enucleada com remoção por inteiro e sem ruptura. Realizaram-se a exodontia do dente 53, e os cuidados com a cavidade. Decidiu-se também pela frenectomia labial superior, seguida por sutura com fio reabsorvível poliglactina 910 4-0. No período pós-operatório de 15 dias, a sutura encontrava-se em posição e sem sinais de infecção, tendo sido removida. Observou-se processo normal de cicatrização com bom aspecto da mucosa e gengiva na região operada. Radiograficamente, havia área radiolúcida compatível com a cavidade óssea remanescente após a remoção da lesão, e os germes dos dentes 11, 12 e 13 estavam preservados. De acordo com a responsável, a paciente não estava se queixando de dor ou dificuldade de se alimentar.

**FRESNO MC, SANCHEZ E, LETELIER C, ZILLMANN G**

### **GEMELOS BIVITELINOS. PESQUISA DE HIPOMINERALIZACIÓN INCISIVO- MOLAR (MIH). CASO CLÍNICO**

#### **Resumo**

**Introducción:** MIH (Molar-Incisor Hypomineralization. Weerheijm 2001). Alteración de calcificación o maduración del esmalte, defecto en la mineralización por interrupción funcional odontoblástica. Con superficie de forma normal. Prevalencia: 25-40 % (mundial). 16,8% (Temuco.Chile). Etiología poco clara, relacionada a factor ambiental o condición sistémica del tercer trimestre de gestación o en los 3 primeros años de vida. Clínicamente se observa estructura defectuosa en uno o más primeros molares definitivos, con/sin compromiso de incisivos. Alteración de translucidez, opacidad, color blanquecino cremoso a café, textura lisa, grosor normal, bordes bien definidos. Diferenciable de otras alteraciones estructurales (amelogénesis imperfecta, fluorosis,

hipoplasias). Gravedad relacionada con tamaño, profundidad, grado y extensión de la hipomineralización. Hipersensibilidad dentaria, dolor en primeros molares, riesgo de fractura, esmalte se pierde tempranamente. Requiere terapias frecuente. Mal sustento para adhesión. Problemas estéticos. **Caso clínico:** (existe consentimiento firmado para presentación). Gemelos bivitelinos, 8,6 años. Sin atención odontológica previa. Control previo a tratamiento ortodóncicos. Madre con diabetes gestacional, parto normal, RN de término: 2.890 kg. Lactancia materna: 6 meses. Ambos c/historia herpes labial. Gemelo1 "Caso1" a los 2 meses presentó adenoflegmón en una pierna (hospitalización 9 días, antibioterapia e/v) E.Clinico: Dentición mixta primera fase, gingivitis moderada grupo V, malposiciones dentarias, s/caries. MIH dientes:1.6, 3.6, 4.6, 3.1, 3.2 y 4.1 Gemelo2 "Control" s/antecedentes relevantes. E.Clinico: Dentición mixta primera fase, gingivitis grupo V moderada, malposiciones dentarias, sin caries. Sin alteraciones en esmalte. Tratamiento: Sellantes + Aplicación barniz F-. Control c/3 meses, buen estado. **Conclusiones:** Hipomineralización asociada c/patología sistémica al primer año de vida, pesquisa tardía (2 años posterupción). En Chile MIH subdiagnosticado. Necesidad de conocimiento por equipo de salud para incorporar en examen rutinario de salud.

**ANDRADE JKSA\*, GARCIA GS, GOMES AC, GOMES AC, SILVEIRA PINTO AB, DUTRA ALT**

### **CONDIÇÃO PERIODONTAL, DIABETES E HIPERTENSÃO ARTERIAL EM GESTANTES ATENDIDAS EM UNIDADE BÁSICA DE SAÚDE – MANAUS/AM**

#### **Resumo**

Durante a gestação algumas alterações sistêmicas podem ocorrer, como diabetes mellitus e hipertensão arterial, além de alterações gengivais. • O objetivo deste estudo foi avaliar a condição periodontal das gestantes e a presença de diabetes e hipertensão arterial durante a gravidez. • Participaram do estudo 50 gestantes que realizaram pré-natal em uma unidade de saúde pública na cidade de Manaus, onde foram verificadas as variáveis sócioeconômicas, a presença de doença periodontal, alteração na pressão arterial e alteração de glicose sanguínea. As variáveis cefaléia e edema nas pernas também foram registradas por serem sinais de doenças hipertensivas. O exame clínico odontológico para avaliação periodontal foi realizado utilizando-se o Índice Periodontal Comunitário (CPI) e o Índice de Perda de Inserção Periodontal (PIP), com examinadores calibrados e instrumentais adequados para o exame e seguindo com normas de biossegurança. • A faixa etária com maior número de gestantes foi a de 15-19 anos (28%), seguido pelo grupo 20-24 anos (26%). A maioria (74%) das gestantes apresentou algum sinal de doença periodontal. Sangramento e cálculo foram as condições mais encontradas, e a presença de cálculo foi a condição mais prevalente (38% em média), onde o sextante superior esquerdo (26/27) foi o mais acometido (46%). Não foram encontradas associações estatisticamente significantes entre as variáveis socioeconômicas e a presença de doença periodontal. Do total, 38% das gestantes relataram alteração na pressão arterial e, a maioria apresentou esta condição no terceiro trimestre gestacional. Os casos de alterações nos níveis de glicemia sanguínea foram raros. • A maioria das gestantes apresentou alteração periodontal. A hipertensão arterial estava presente em 38% das gestantes e as alterações de glicemia praticamente não foram encontradas.

**RÍOS X\*, ORMEÑO A, WEIHRAUCH B, DURAN P, ALVEAR P, SOTO C.**

### **CARIES TEMPRANA DE LA INFANCIA SEVERA Y SU ASOCIACIÓN CON USO DE BIBERÓN**

#### **Resumo**

**Introducción:** Se clasifica como Caries Temprana de la Infancia Severa a cualquier signo de caries en niños menores de tres años, un índice ceod ?4 a los 3 años, ? 5 a los 4 años y ? 6 a los 5 años(1). **Objetivo:** Establecer

---

la prevalencia de Caries Temprana de la Infancia Severa en la comuna de La Florida, Santiago de Chile, y su asociación con uso de biberón. **Método:** La muestra estuvo conformada por 431 niños entre 24 y 71 meses de edad, matriculados en instituciones de educación preescolar de la comuna de La Florida. Se realizó examen intraoral previo consentimiento informado de sus tutores, quienes también respondieron una encuesta sobre hábitos alimenticios. El diagnóstico de caries se realizó mediante método visual, sin uso de sonda de caries y bajo los criterios de la OMS(2). Los datos obtenidos fueron analizados mediante promedios y porcentajes. **Resultados:** Del total de la muestra, se encontró una prevalencia del 13,9% de Caries Temprana de la Infancia Severa (60 casos). El índice ceod promedio fue de 6,95. La edad más prevalente correspondió a los 3 años, siendo más frecuente en el género masculino (63,3%). Del total de niños con Caries Temprana de la Infancia Severa, el 88,3% utilizó biberón después de los dos años de edad. El 66% de ellos consumían líquidos azucarados en el biberón y el 49% lo utilizaba para dormir. El 49% de las madres relató no realizar higiene bucal después del uso del biberón. **Conclusiones:** Se registró una alta prevalencia de Caries Temprana de la Infancia Severa en la comuna de La Florida, Santiago de Chile, encontrándose asociación con el uso inadecuado de biberón. Resulta fundamental potenciar la educación de los padres en relación a los factores de riesgo de caries para disminuir la prevalencia de esta patología. Bibliografía: (1) American Academy of Pediatric Dentistry (2008) "Policy on early childhood caries (ECC): Classifications, consequences, and preventive strategies. Oral Health Policies". *Pediatr Dent Reference Manual 2010-2011*. (2) World Health Organization (1987) "Investigadores de Salud Oral Básica: Métodos Básicos". WHO. Ginebra, Suiza. 1987.

**CABEZAS R., FUENTES S\*, ORMEÑO A., SEELMANN A., SOTO C.**

## **ATENCIÓN ODONTOLÓGICA DE PACIENTES CON TRASTORNOS DEL ESPECTRO AUTISTA A TRAVÉS DE TERAPIA ASISTIDA CON ANIMALES**

### **Resumo**

Según "ADDM" (2013), la prevalencia del autismo ha aumentado significativamente desde 3-5 por 10.000 niños de población general a 1 en 80 niños. La atención dental en pacientes con TEA plantea un desafío para el odontólogo, debido a su amplia gama de síntomas comportamentales, como: lenguaje no comunicativo, hiperreactividad, ámbitos atencionales breves, impulsividad, agresividad y conductas autolesivas. Históricamente, los pacientes con TEA, han reportado un mayor riesgo de presentar caries, enfermedad periodontal, bruxismo, erosiones, xerostomía, hiperplasia gingival, retraso en la erupción dental, reflejo nauseoso aumentado, trauma e injurias. Es por esto que es importante acercar la atención dental al paciente con autismo desde edades tempranas. **Objetivo:** Proponer una alternativa de atención dental en niños con TEA a la posibilidades de atención que ya existen. **Materiales y método:** Pacientes diagnosticados con TEA que asistieron al postítulo de Odontopediatría en el centro de salud de la Universidad de los Andes, San Bernardo, Chile. Se realizó un examen oral convencional a través de la Terapia Asistida con Animales (TAA). La TAA se realizó con perros raza labrador retriever hembras. Se respetaron los criterios de la Declaración de Helsinki de la AMM. **Resultado:** Los pacientes con TEA lograron ser examinados gracias al acercamiento y a la desensibilización lograda con la TAA. **Conclusión:** La TAA es una buena alternativa de atención dental para pacientes con TEA, ya que permite el acercamiento y desensibilización del paciente a la atención odontológica, permitiendo así que incluso profesionales no capacitados en atención de pacientes con capacidades diferentes logren examinar a éstos pacientes. Además la TAA resultó ser eficaz en la contención de los pacientes, brindó tranquilidad y distracción durante la sesión odontológica y disminuyó la ansiedad de los pacientes. Por lo tanto, la TAA es efectiva para lograr el acercamiento de los pacientes con TEA a.

MOREIRA KMS\*, KANTOVITZ KR, TOLEDO JPA, BORGES AFS, PASCON FM, PUPPIN-RONTANI RM

### A INFLUÊNCIA DA CAMADA INTERMEDIÁRIA NA RETENÇÃO DE SELANTES DE FÓSSULAS E FISSURAS: 24 MESES DE AVALIAÇÃO CLÍNICA

#### Resumo

O objetivo deste estudo foi avaliar o desempenho clínico de diferentes materiais e técnica de selamento (com ou sem aplicação da camada intermediária) na superfície oclusal. Foram selecionadas 65 crianças com os 4 primeiros molares permanentes irrompidos e hígidos ("split-mouth" e cego). Realizou-se a profilaxia e os dentes foram aleatoriamente distribuídos (sorteio por exclusão) em 4 grupos (n=65): G1-Fluroshield; G2-Helioseal Clear Chroma; G3-Single Bond e Fluroshield; G4-Excite e Helioseal Clear Chroma. A retenção dos materiais foi avaliada, segundo critério de Feigal et al. (2000), por um examinador calibrado aos 6, 12 e 24 meses (m). Das 65 crianças selecionadas compareceram para avaliação 54(86%) aos 6m, 44(81%) aos 12m e 36(57%) aos 24m. Os dados foram submetidos ao teste t (material/ técnica-p<0,05) e t pareado (tempo-p<0,05). As porcentagens de perda parcial e total aos 6m foram respectivamente: G1-17%, 9%; G2-19%, 11%; G3-15%, 0%; G4-7%, 0%; aos 12m G1-16%, 0%; G2-18%, 7%; G3-11%, 0%; G4-10%, 7%; e aos 24m G1-28%, 8%; G2-31%, 8%; G3-17%, 0%; G4-25%, 11%. Observou-se que o uso da camada intermediária resultou em melhora significativa da retenção dos selantes para ambos os materiais aos 6m e apenas para o Fluroshield aos 24m. Não houve diferença significativa entre os grupos aos 12m. Não houve também diferença significativa da retenção dos selantes entre os intervalos de 6/12 e 12/24m para todos os grupos. Porém, houve maior perda para G1 e G4 aos 24m quando comparado a 6m. A aplicação da camada intermediária entre a superfície dentária e o selante aumentou a retenção dos materiais aos 6m e apenas do Fluroshield aos 24m. O tempo foi fator determinante para retenção dos materiais nos grupos G1 e G4.

HERRERA C, GARCIA RA \*, POLANCO AM, FINOL AM, BENITO M, SANTANA Y.

### CONDICIONES CRANEOFACIALES EN NEONATOS EXPUESTOS AL TRATAMIENTO ANTIRRETROVIRAL

#### Resumo

**Objetivo:** El propósito de esta investigación es relacionar la medidas craneofaciales de neonatos expuestos al tratamiento antirretroviral con un grupo control de neonatos sano. **Materiales y Métodos:** Se realizó una investigación de tipo no experimental, correlacional, transversal; en 30 neonatos expuestos al tratamiento antirretroviral y un grupo control; nacidos todos en la Maternidad Dr. Armando Castillo Plaza, Maracaibo, Estado Zulia, Venezuela. Un odontólogo previamente calibrado (Kappa 0,73) a cada niño se le realizo toma de medidas craneofaciales con un vernier digital calibrado y fotografías. La información que se obtuvo, se registró en un instrumento previamente elaborado y organizado. Los datos obtenidos se procesaron utilizando el programa informático SPSS, versión 13.0, para Windows; se presentan en tablas y gráficos relacionando las características craneofaciales de ambos grupos de estudio. **Resultados:** Los neonatos expuestos a la acción de los antirretrovirales presentan algunas medidas craneofaciales muy inferiores a las que presenta el grupo control. **Conclusión:** Estos resultados nos permiten indicar la necesidad de seguir realizando estudios con una muestra más ampliada que nos permita alcanzar datos concluyentes. Tanto la enfermedad de la gestante como el tratamiento antirretroviral pueden influir en desarrollo craneofacial del niño. Palabras Claves: craneofacial, medidas, neonatos, antirretrovirales.

---

**SANTOS TML\*, BARRETO MAC, MAIA LGM, FIGUEIREDO CML, FILHO MRPS.**

**PRÓTESE REMOVÍVEL SUPORTADA EM GRAMOS ORTODÔNTICOS EM PACIENTE COM PERDA DA DIMENSÃO VERTICAL DE OCLUSÃO: RELATO DE CASO.**

**Resumo**

A prótese removível suportada em grampos ortodônticos, além de ser algo inovador, possui muitas vantagens, por exemplo: hábitos bucais inadequados na infância poderão ser corrigidos ou evitados, sem falar da manutenção de espaço que evita a perda de dimensão vertical da oclusão, e da possibilidade de se fazer pequenos movimentos dentários com tais aparelhos, além de que ela pode ser modificada quando os dentes permanentes forem irrompendo, buscando a inovação e visando também o fator estético na infância, reduzindo assim alguns fatores patológicos de ordem psicológica nessa fase de vida. Este trabalho teve como objetivo relatar um caso clínico de um paciente do gênero masculino, 05 anos de idade, que deu entrada na Disciplina de Estágio Clínico Infantil II da Universidade Tiradentes, com perdas dentárias precoces e perda da dimensão vertical de oclusão (DVO). Após a realização da anamnese, exame clínico e radiográfico foi estabelecido o diagnóstico de cárie de mamadeira, realizando assim o plano de tratamento com utilização de duas próteses removíveis suportadas em grampos ortodônticos. Apresentou como resultado o resgate das condições estéticas, fonética, mastigatória, musculares e psicológicas do paciente. Frente ao exposto, concluiu-se que o diagnóstico e tratamentos precoces são fatores de extrema importância para o tratamento.

**BONA AP, REIS JB, IMPARATO JCP, BONANATO K.**

**TRATAMENTO DE MORDIDA ABERTA ANTERIOR ASSOCIADA À HÁBITO DELETÉRIO: RELATO DE CASO CLÍNICO**

**Resumo**

A mordida aberta decorrente do hábito instalado e não interrompido em dentadura decídua é uma oclusopatia de comprometimento estético-funcional que pode trazer prejuízos tais como dificuldade de apreensão dos alimentos, alterações na pronúncia de algumas palavras e na qualidade de vida da criança pelo comprometimento estético que afeta a autoestima. O presente trabalho foi aprovado pelo Comitê de Ética e Pesquisa da Faculdade São Leopoldo Mandic, sob o protocolo CAAE 13991613.0.0000.5374 e tem como finalidade relatar o caso clínico de uma paciente com mordida aberta anterior associada ao hábito deletério de sucção digital e o protocolo de tratamento proposto e realizado. O procedimento adotado consistiu na instalação do disjuntor de Haas associado à grade palatina para obter a expansão rápida da maxila com a intenção de corrigir a atresia do arco superior e anular a discrepância negativa, criando espaço para a irrupção dos incisivos. A grade palatina associada ao dispositivo evitou que a língua se interpusse entre os incisivos o que propiciou a irrupção dos mesmos, e resultará em longo prazo na correção da mordida aberta, haja vista a severidade da maloclusão inicial. Por meio deste estudo conclui-se que o aparelho instalado trouxe o resultado esperado e que o planejamento adequado requer uma ação interdisciplinar para reabilitar a maloclusão, propiciar melhora na autoestima e consequentemente na qualidade de vida da criança.

**PILOWNIC KJ\*, ROMANO AR, WANG Z, SHEN Y, HAAPASALO M, PAPPEN FG**

**PROPRIEDADES FÍSICAS E BIOLÓGICAS DE UM MATERIAL EXPERIMENTAL À BASE DE MTA, PARA OBTURAÇÃO DE DENTES DECÍDUOS**

**Resumo**

Este estudo avaliou pH, radiopacidade, citotoxicidade de um material experimental à base de MTA, para obturação de dentes decíduos. Também foram avaliados: Vitapex, Óxido de zinco e eugenol (OZE), e Calen espes-

sado com óxido de zinco. A mensuração do pH foi realizada em água deionizada, em períodos entre 1 hora e 30 dias. A radiopacidade dos materiais foi comparada a uma escala de alumínio com variação de 0,5 a 5 mm, utilizando sensor digital, com distância focal e tempo de exposição padronizados. A viabilidade celular foi avaliada em fibroblastos gengivais humanos, expostos aos materiais por 1, 3 e 7 dias, através do teste de MTT utilizando o CellTiter 96Assay kit. Os testes foram realizados em triplicata, e os dados analisados pelos testes ANOVA e Tukey. O MTA experimental apresentou 3,28 mmAl, valor considerado satisfatório pela ISO, mas estatisticamente inferior ao apresentado pelos demais materiais. O pH do MTA experimental foi semelhante ao do Calen espessado, variando de 12,8 a 11,2 nos tempos avaliados. O tempo de incubação e concentração dos extratos não influenciou na citotoxicidade dos materiais avaliados, exceto pelo MTA experimental que apresentou maior citotoxicidade após 7 dias de incubação. Maior percentual de viabilidade celular foi observado quando utilizado o Vitapex, enquanto que o OZE foi o material mais citotóxico. Conclui-se que o MTA experimental apresenta propriedades satisfatórias para emprego como material obturador de dentes decíduos apesar de radiopacidade inferior aos demais materiais avaliados e citotoxicidade superior ao Vitapex.

**TOSCANO MA\*, LÓPEZ GE, GARCÍA MA, ZACHARCZUK GA**

### **REGENERACIÓN ENDODÓNTICA DE PIEZAS PERMANENTES JÓVENES CON DIAGNÓSTICO DE NECROSIS**

#### **Resumo**

En esta última década los avances en el campo de la traumatología y la ingeniería tisular y los recientes casos reportados indican que las terapias basadas en regeneración endodóntica pueden resultar en la continuidad del desarrollo radicular en las situaciones de dientes permanentes jóvenes con diagnóstico de necrosis. El presente caso clínico describe la aplicación del procedimiento de regeneración endodóntica en un ICS inmaduro traumatizado con diagnóstico de necrosis y lesión apical. Diagnóstico de la situación inicial: Niña de 8 años que presenta un traumatismo de 4 semanas de evolución atendido en otro servicio el día del accidente. Al momento de la consulta se observa, fractura amelodentinaria restaurada provisoriamente en la pieza 2.1 y fractura amelodentinaria con apertura endodóntica comunicada al medio bucal, dolor a la palpación y percusión y cambio de coloración en el 1.1. Examen radiográfico: Pieza 1.1 y 2.1 con desarrollo radicular incompleto, ensanchamiento del ligamento periodontal y lesión radiolúcida periapical en 1.1. Secuencia de procedimientos: Pieza 1.1: Rx preoperatoria, anestesia, aislamiento absoluto, apertura cameral, irrigación con NaOCl 2.5% (20ml), secado del conducto, colocación de pasta triantibiótica (metronidazol, ciprofloxacina, minociclina en relación 1:1:1 y macrogol y propilenglicol como vehículos) y doble sellado coronario. Al mes: Rx, anestesia (sin vasoconstrictor), aislamiento absoluto, reapertura cameral, irrigación con NaOCl 2.5% (10ml), inducción de la formación del coagulo hasta 3mm del límite amelocementario, colocación de MTA sobre el coagulo y doble sellado coronario. A los 3 meses: Rx, blanqueamiento interno y restauración con resinas compuestas. A los 6 meses control clínico radiográfico. Información acerca de la resolución del caso: En todos los controles ambas piezas se observaron asintomáticas, el examen radiográfico a los 6 meses evidenció resolución de la radiolucidez periapical del 1.1, continuidad del desarrollo radicular, cierre apical e incremento en el espesor de dentina radicular similar en ambos ICS.

**AVILA WM\*, SCARPELLI AC, RAMOS-JORGE J, PAIVA SM, MARTINS CC, PORDEUS IA**

### **ANÁLISE DO ICDAS PARA DETECÇÃO DE CÁRIE DENTÁRIA EM ESTÁGIO INICIAL: RESULTADOS PRELIMINARES DE UMA REVISÃO SISTEMÁTICA**

#### **Resumo**

O objetivo da revisão sistemática foi apresentar os resultados preliminares desta revisão sistemática que buscou avaliar a evidência científica da eficácia dos métodos de detecção de lesões iniciais de cárie dentária. A per-

---

gunta clínica foi (PICO): crianças com lesão de cárie inicial (pacientes); ICDAS (intervenção); outros métodos de detecção de cárie (comparação); eficácia no diagnóstico de cárie inicial (resultado). Foram consultadas 7 bases de dados e verificadas as listas de referências de trabalhos publicados: Pubmed (109); Web of Science (95); Cochrane (24); Bireme(22); Clinical Trials(02); National Research Register–UK(11); National Institute for Health(01).Um total de 38 estudos foram selecionados para análise. Dentre estes,18 comparavam ICDAS com o diagnóstico com laser; 15 com as radiografias; 9 com câmera fluorescente; 4 com o índice CPO-D; 4 com a tomografia computadorizada; 3 com o índice Nyvad; 3 com transiluminação por fibra óptica; 1 com microscópio e 1 com a magnificação do ICDAS. Vinte e três estudos não observaram que um método é superior ao outro ( $p>0,05$ ), 10 estudos encontraram que o ICDAS é superior a outros métodos e 3 que ICDAS é inferior ( $p<0,05$ ). O ICDAS parece ser um método de diagnóstico tão eficaz quanto os outros métodos para detecção de cárie inicial. Mais estudos e uma análise aprofundada são necessários para confirmar a evidência científica. Apoio: CAPES e FAPEMIG.

**OLIVEIRA PAD\*, PAIVA SM, HERMONT AP, ABREU MHNG, AUAD SM**

### **FATORES ASSOCIADOS À EROÇÃO DENTÁRIA EM CRIANÇAS COM A DOENÇA DO REFLUXO GASTROESOFÁGICO**

#### **Resumo**

**Objetivo:** avaliar a associação entre condições médicas e sociodemográficas, hábitos dietéticos e de higiene bucal e a ocorrência de erosão dentária (ED) em pacientes do Hospital das Clínicas da UFMG em Belo Horizonte, Minas Gerais, diagnosticados com a doença do refluxo gastroesofágico (DRGE) pela pHmetria de 24 horas. **Material e Método:** O índice de O'Sullivan foi utilizado por uma examinadora previamente calibrada ( $Kappa = 0,95$  intra-examinador e  $0,90$  inter-examinador) para examinar erosão dentária em 43 crianças de 2 a 14 anos. Um questionário preenchido pelos pais coletou informações sobre as condições sociodemográficas e médicas das crianças, hábitos dietéticos e de higiene bucal. Este estudo foi aprovado pelo Comitê de Ética em Pesquisa da Universidade Federal de Minas Gerais (ETIC 0117.0.203.000-10) e pela Diretoria de Ensino, Pesquisa e Extensão do Hospital das Clínicas da UFMG (039/10). A análise dos dados foi feita pelo teste do Qui-quadrado e por Regressão de Poisson ( $p< 0,05$ ). **Resultados:** Erosão dentária foi observada em 25,6% das crianças. As superfícies mais acometidas foram as palatinas e incisais (62,1%) e o desgaste foi somente em esmalte na maioria dos dentes (82,8%). O modelo multivariado mostrou que crianças que utilizavam medicamento para asma (RP 3,65, IC95% 1,24-10,70) e faziam uso de creme dental de adultos (RP 4,98, IC95% 1,34-18,51) apresentaram maior experiência de erosão. Características sociodemográficas e hábitos dietéticos não foram associados à experiência de ED. **Conclusão:** Uma proporção significativa das crianças portadoras doença do refluxo gastroesofágico apresentou erosão dentária, que foi associada à utilização de creme dental de adultos e de medicamento para asma. Apoio: FAPEMIG e CAPES.

**HERRERA LP\*, RAMOS D, FLORES A, HINOJOS A, MORALES N**

### **REHABILITACIÓN MULTIDISCIPLINARIA DE UN PACIENTE CON SÍNDROME DE GOLDENHAR**

#### **Resumo**

Diagnóstico de la situación inicial: Paciente masculino de 7 años de edad, referido a la Facultad de Odontología de la UACH; diagnosticado con Síndrome de Goldenhar al nacer; a la edad de 2 años, fue sometido a cirugía Cardiovascular reconstructiva; a los 5 años comenzó con terapia Neuromuscular y a los 6 años inició con terapia de lenguaje (Lenguaje de Señas Mexicano); es el hijo menor de tres hermanos, y no existen antecedentes de este síndrome en la familia. Al examen extra-oral presentó: asimetría facial, anotia del lado derecho y microtia del lado izquierdo; intraoralmente presentó: microglosia, hipoplasia mandibular y desviación de

la línea media. Secuencia de procedimientos operatorios: El equipo multidisciplinario fue conformado por: Odontopediatría, que colocó un aparato ortopédico expansor; Psicólogo que ayudó y evaluó en lo referente al estado inicial del paciente y posteriormente el proceso de aceptación de las prótesis auriculares; Terapeuta de lenguaje que sirvió como interprete durante el tratamiento del paciente, facilitando la comunicación con lenguaje de señas; Protesista Buco Maxilo Facial, que confeccionó ambas prótesis auriculares retenidas por una diadema individualizada Resolución del caso. El paciente durante el tratamiento se mostró entusiasmado, se obtuvieron resultados estéticos adecuados de las Prótesis Auriculares, el aparato Ortopédico intraoral fue adaptado y se programaron citas periódicas de revisión, el manejo multidisciplinario, facilita bastante la reinserción social de los pacientes con este tipo de síndrome cráneo-facial, ya que, es solo con el conjunto de conocimientos de las diferentes áreas de la salud, y con el esfuerzo por darle seguimiento al caso, que se lograran observar resultados exitosos a largo plazo. Referencias Bibliográficas: 1.- BARBOSA AL, ET AL. Goldenhar's Syndrome - Case Report. Rev. Braz Dent .2003; 14(1): 67-70. 2.- MOROVIC CG. Reconstrucción Auricular en Microtia. Rev Otorrin Cabeza Cuello. 2000;60:23-30.

**PÉREZ CORREA ISABEL ALEJANDRA, JOANNA JOSÉ MALAVÉ RAMOS, RAMÍREZ MENDOZA JEANNETTE, GALLEGOS ALICIA**

**LONGITUD DEL ARCO Y SU RELACIÓN CON LA PÉRDIDA PREMATURA DE ÓRGANOS DENTALES TEMPORALES EN LA DENTICIÓN MIXTA.**

#### Resumo

**Objetivo:** Determinar la relación entre la longitud de arco y la pérdida prematura de órganos dentales temporales en la dentición mixta. **Material y métodos:** estudio observacional, retrospectivo, transversal y descriptivo, realizado en un universo de 60 modelos de yeso pertenecientes a pacientes de la clínica de Odontología Pediátrica, la muestra seleccionada fue de 11 modelos correspondientes al grupo etario. Se diseñaron dos instrumentos denominados formato 1, comprende una ficha de datos generales y formato 2, instrumento basado en análisis para dentición mixta por Moyers. Se analizaron los resultados en un programa estadístico. **Resultados:** Se observó disminución de longitud del arco con relación a la pérdida prematura de órganos dentales temporales en la dentición mixta, la discrepancia media fue de -2.95mm (3.88%) en la arcada superior y de -2.3mm (3.43%) en la arcada inferior. La pérdida prematura de dientes temporales en los modelos estudiados fue de 22 órganos dentales (18,33%), teniendo más prevalencia a los 6 años de edad y el órgano dentario 64 el mayormente perdido. La edad en que se observó más discrepancia fue a los 8 años con -3.14mm (33%), con una pérdida de la longitud del arco mayor en el género femenino con 56.42% **Conclusión:** La pérdida prematura de los órganos dentales temporales causa reducción de la longitud del arco, De acuerdo a los valores obtenidos en los resultados adquiere gran significancia al momento de aplicar terapéutica dependiendo de la arcada que requiera recuperación de espacio, igualmente afecta la dentición permanente trayendo problemas de maloclusión que solo podrán corregirse con un tratamiento ortopédico-ortodóntico. El odontólogo debe preservar estos órganos dentales para que cronológ.

**RAMIREZ MJ, GARCIA GMF\*, FRAGOSO RR, GALLEGOS RA, HERNANDEZ AK.**

**HIPODONCIA DENTAL EN EL MAXILAR SUPERIOR REVISIÓN BIBLIOGRAFICA; REPORTE DE CASO CLINICO EN TABASCO, MEXICO.**

#### Resumo

**Objetivo:** Hipodoncia dental en el maxilar superior revisión bibliográfica; reporte de caso clínico en tabasco, México. **Reporte del caso:** Paciente femenino de 8 años de edad, nativa del Municipio del Centro, Villahermosa, Tabasco, México; con antecedentes médicos de cardiopatía, acude al servicio de Odontopediatría en la

práctica privada. Motivo de consulta: "caries dental". Previo al estudio radiográfico se indagó si el paciente se había sometido a extracciones; la ortopantomografía confirma ausencia congénita de órganos dentarios 17, 15, 14, 24, 25, 27, en maxilar superior, además de presentar el 22 forma conoide. Diagnóstico: El diagnóstico clínico y radiográfico confirma Hipodoncia también conocida como anodoncia parcial debido al número de órganos dentarios ausentes (6) y presencia de diente conoide en maxilar superior; alteraciones de oclusión por anomalía dentaria presente; en relación a la ausencia de gérmenes dentarios de terceros molares no se consideró como anomalía numérica por la edad del paciente; sin embargo, se mantendrá un control radiográfico. Se considera necesario realizar estudios específicos que permitan obtener las particularidades del caso. **Conclusión:** La Hipodoncia es una condición clínica de gran interés para el profesional, su etiología no está totalmente esclarecida, su prevalencia es mayor a la de supernumerarios y aunque existe una clasificación para denominar esta alteración de acuerdo a la ausencia numérica de dientes, muchos autores prefieren referirse a ella como agenesia dental; realizar un diagnóstico clínico y radiográfico es indispensable en pacientes pediátricos; la falta de dientes produce alteraciones en la fonación, estética, masticación, digestión e hipo desarrollo del proceso alveolar; las cardiopatías podrían representar un signo causal de hipodoncia; el diagnóstico precoz de esta anomalía es importante para prevenir; y brindar un pronóstico acertado y favorable a nuestros pacientes.

**FERNANDES JCO, BARROS DAB, FIÚZA IM, SILVA KC\*, GONÇALVES AM**

#### **AVALIAÇÃO DO CONHECIMENTO EM SAÚDE BUCAL DOS PROFESSORES DAS ESCOLAS PÚBLICAS MUNICIPAIS DO ENSINO INFANTIL DE TRINDADE-GO**

##### **Resumo**

**Objetivo:** O presente trabalho teve como objetivo analisar o conhecimento dos professores das escolas públicas Municipais do ensino infantil da cidade de Trindade - GO sobre saúde bucal e como esse conhecimento é transmitido aos alunos. • **Material e método:** Aplicou-se um questionário com 10 questões objetivas sobre saúde bucal em 07 escolas das 08 existentes, totalizando 38 professores, dos quais 37 aceitaram participar desta pesquisa. Os dados coletados proporcionaram uma análise quantitativa. Os dados foram analisados pelo programa Statistical Package for the Social Sciences (SPSS), versão 15.0, e foi realizada a análise descritiva com o cálculo das frequências e porcentagens acerca das questões contempladas pelo questionário utilizado no estudo. • **Resultados e conclusões:** Os resultados apontam a faixa etária dos professores prevalente entre 30 a 39 anos (62,2%) e o tempo de atuação das educadoras obteve resultados iguais entre 2 a 5 anos, e 5 a 10 anos (29,7%). A maioria dos professores do estudo (73,0) incentiva a escovação após o lanche, e 75,7% relataram usar o escovódromo, enquanto 59,5% afirmam considerar essa, a estratégia educativa mais eficiente. No que se refere ao trauma dentário e a influência da dieta no desenvolvimento da cárie dentaria, observou-se que estes profissionais ainda podem ser mais bem orientados, porém o uso da chupeta, importância do decíduo e responsabilidade dos cuidados com a saúde bucal das crianças tiveram uma abordagem correta e eficaz entre os educadores. Conclui-se que os professores pesquisados transmitem satisfatoriamente as informações sobre saúde bucal, no entanto o conhecimento sobre etiologia da doença cárie e traumatismos estão limitados; e a estratégia preferida para incentivar a saúde bucal das crianças foi o escovódromo.

**HERRERA JIMÉNEZ KARLA MARÍA, LOZANO MEDINA NERINA\*, RAMÍREZ MENDOZA JEANNETTE, PÉREZ FRÍAS ELIZABETH**

#### **PREVALENCIA Y CARACTERÍSTICAS MORFOLÓGICAS DE MESIODENS EN NIÑOS DE TABASCO, MÉXICO**

##### **Resumo**

**Objetivo:** Determinar la prevalencia y características morfológicas de mesiodens en niños de Tabasco, México. **Material y Método:** Estudio descriptivo, observacional con corte transversal y retrospectivo, se revisó 102

expedientes clínicos de niños entre 5-10 años de edad, de los cuales 10 (9.80%) presentaron dientes supernumerarios (mesiodens). La recolección de datos fue por observación de fotografías y radiografías oclusales extraídas de los expedientes clínicos correspondientes al período de Agosto 2012-Mayo 2013. Para el procesamiento estadístico se elaboró una base de datos Microsoft Excel y posteriormente se estableció en tablas de frecuencias y gráficas. **Resultados:** La prevalencia de mesiodens en los 102 expedientes evaluados fue de 9.80% siendo todos del sexo masculino. De los 10 expedientes clínicos utilizados, se observaron 8 casos de 1 mesiodens (80%), y 2 casos de 2 mesiodens (20%); la posición normal de erupción fue la que más predominó, la forma cónica fue la más frecuente, las complicaciones clínicas: diastema, desplazamiento y rotación de dientes adyacentes fueron las que prevalecieron. **Conclusión:** Los mesiodens encontrados propiciaron complicaciones clínicas y efectos sobre los dientes permanentes como: dientes retenidos o retraso de erupción, desplazamiento o rotación, apiñamiento de los dientes, diastemas medial anormal, caries, rizólisis (reabsorción prematura dental), lo que con lleva a un problema funcional en el sistema estomatognático de la población infantil estudiada. **Palabras claves:** Mesiodens, erupcionados, retenido, características morfológicas.

JIMENEZ A. C. DEL C. , AREVALO T. E. C\*, RUEDA V. M. A., ISIDRO O. L., . HERNANDEZ C. L.

#### ESTADO DE SALUD BUCAL EN NIÑOS DE 6 – 12 AÑOS DEL CENTRO DE ENSEÑANZA DE HEMOFILIA TABASCO A.C.

##### Resumo

**Objetivo:** Establecer el diagnóstico bucal en niños de 6 a 12 años del Centro de Enseñanza de Hemofilia A.C. **Material y método:** Se realizó un estudio tipo observacional, transversal y descriptivo en el área médica de la Asociación Tabasqueña de Hemofilia. De un universo de 88 pacientes Hemofílicos, se tomó una muestra de 18 pacientes a los que se valoró su estado de salud bucal, mediante del Índice de Caries Dental Grupal, Índice de Higiene Oral Simplificada, Estado Periodontal e Índice de Maloclusión. Para el procesamiento estadístico se elaboró una base de datos Microsoft Excel y posteriormente se presentó en gráficas y tablas de referencias. **Resultado:** Se observó un índice de caries grupal es 2.35 lo cual es sumamente bajo con respecto a los estándares marcados por la OMS. Con respecto a la higiene, el 80.33% de la población clasificó como excelente y buena. En el estado periodontal el 90.44% (17 Pacientes) están sanos y en la anomalía dentofacial el 90.44% (17 pacientes) presentan clase I molar. **Conclusion:** Los resultados obtenidos en este estudio fueron positivos debido a la prevención y control a tiempo, en etapas de erupción y recambio dental, garantizan la salud bucal de niños hemofílicos, por lo que son importantes los cuidados orales para que los niños no corran el riesgo de sangrados. **Palabras clave:** Hemofilia, Etapas de erupción, Anomalía Dentofacial. 1.- Egresada De La Especialidad En Odontología Pediátrica, Universidad Juárez Autónoma De Tabasco. \*- Estudiante De La Especialidad En Odontología Infantil, Universidad Juárez Autónoma De Tabasco. 2.- Profesor Investigador Especialista En Odontología Infantil, Universidad Juárez Autónoma De Tabasco. 2.- Profesor Investigador Especialista En

VIEIRA SMPAC, BERTOLACCIN, MG, TAKAOKA L, MARTINS R B, KOPELMAN B, GOULART AL

#### ÍNDICE DA NECESSIDADE DE TRATAMENTO ORTODÔNTICO E ANÁLISE CEFALOMÉTRICA DE CRIANÇAS E ADOLESCENTES ACOMPANHADOS NO AMBULATÓRIO DE PREMATUROS (UNIFESP): RELATO DE 15 CASOS CLÍNICOS

##### Resumo

A OMS define os nascimentos como prematuros quando ocorrem antes da 37ª semana de gestação ou com peso abaixo de 2500g. Muitos estudos indicam que a prematuridade apresenta atraso do crescimento e desenvolvimento neurológico, psicológico e motor em relação às crianças nascida à termo. Os comprometimentos bucais associados à prematuridade, descritos na literatura, são alterações no esmalte (defeitos de esmalte e hi-

poplasia), alterações morfológicas do palato, alvéolo e maloclusões. Tais anomalias são atribuídas à pressão do tubo oro-traqueal, nasotraqueal ou ao trauma originado do laringoscópio, aparelhos utilizados comumente nas unidades intensivas de neonatologia. O índice da necessidade de tratamento ortodôntico (IOTN) é instrumento que avalia o tratamento ortodôntico em relação à saúde dental e a estética. Apresenta escala hierárquica com cinco níveis: do grau 1 (pouca ou nenhuma necessidade de tratamento) ao grau 5 (tratamento obrigatório). A cefalometria é ferramenta diagnóstica útil para a identificação das alterações craniofaciais de paciente que necessitam de tratamento ortodôntico. Descreveremos 15 pacientes (8 a 15 anos; média 10,8) acompanhados no ambulatório de prematuros da Escola Paulista de Medicina (UNIFESP), com diferentes idades gestacionais e peso ao nascimento (23 a 36 semanas e 980g a 1865g, respectivamente). Analisamos as complicações médicas (peri e pós natais) e a necessidade ou não de intubação oro-traqueal, além das necessidades de tratamento ortodôntico e as principais alterações cefalométricas. Entre os 15 pacientes avaliados, 5 apresentam necessidade de tratamento ortodôntico grau 2 (33,4%); 6 em grau 3 (40%) e 4 em grau 4 (26,6%). Os principais achados craniométricos encontrados foram atresia maxilar e o padrão vertical de crescimento maxilo-mandibular. As evidências da necessidade de tratamento ortodôntico em pacientes prematuros através de índices fornecem suporte na decisão em executá-lo e devem estar complementados ao estudo cefalométrico desses pacientes.

MEDINA AC\*, DEL POZO R, BLANCO DE CEDRES L

MADURACIÓN DENTAL EN PACIENTES CON AGENESIA

#### Resumo

La agenesia dental es la anomalía del desarrollo más frecuente en el ser humano, pudiendo estar asociada con alteraciones en la maduración dental. **Objetivo:** El objetivo de esta investigación es determinar las variaciones en la maduración dental en los pacientes con agenesia de dientes permanentes **Materiales y Métodos:** Fueron evaluadas 1,188 radiografías panorámicas de pacientes sanos con edades de 5 a 12 años, evaluando agenesia de dientes permanentes, con excepción de terceros molares. La maduración dental fue determinada utilizando las etapas de formación propuestas por Nolla y la erupción relativa. Se compararon los dientes de niños con agenesia con un grupo control estratificado tomado de la misma población. Se realizaron análisis descriptivos (medias, medianas) y analíticos (T de Student, Kruskal-Wallis  $p=0,05$ ) **Resultados:** La prevalencia de agenesia dental fue 5,6% (media 1,64) afectando más a los varones que a las hembras (1.44:1). Los segundos premolares inferiores fueron los dientes más afectados (35.19%), seguidos de los incisivos laterales superiores (30,55%). Se observó retardo en la erupción de los dientes permanentes, siendo estadísticamente significativo para el incisivo lateral superior y el primer molar inferior ( $p<0,05$ ). Hubo retraso en el desarrollo de los gérmenes de dientes permanentes en los pacientes con agenesia, con una diferencia media de dos etapas de Nolla, siendo estadísticamente significativo para la mayoría de los dientes evaluados ( $p<0,05$ ). **Conclusión:** La maduración de la dentición en esta muestra de niños Venezolanos con agenesia dental presentó variabilidad individual y se observó retardo estadísticamente significativo, tanto en erupción como en formación de los gérmenes dentales al comparar con un grupo control.

CABRERA CAMBRANIS SELENE BEATRIZ; JIMÉNEZ RAMOS PEDRO\*; RAMÍREZ MENDOZA JEANNETTE; HERNÁNDEZ ABREU K

PREVALENCIA DE SOBREMORDIDA VERTICAL EN DENTICION PRIMARIA EN PREESCOLARES DEL ESTADO DE CAMPECHE, MÉXICO.

#### Resumo

**Objetivo.** Determinar la prevalencia de sobremordida vertical en la dentición primaria. **Material y Método.** El estudio es de corte transversal, prospectiva, observacional y descriptiva. El universo de estudio fue conformado por 188 niños, del grupo etario de 3 a 6 años de edad, mismas que le aplicaron los criterios de inclusión

y exclusión manejados, obteniendo una muestra de 106 niños. El instrumento de recolección de datos fue diseñado y calibrado por el evaluador, mismo que tomo de los principios instaurados por Pinkham, donde el valor normal para la sobremordida vertical es de 2mm. La medida se realizó marcando en cara vestibular del incisivo central inferior la intercepción con el borde incisal del incisivo superior, para posteriormente medirla con la ayuda de un vernier o regla milimétrica. **Resultados.** Del total de niños evaluado, la Sobremordida Vertical es la afección de mayor prevalencia (66%), de acuerdo al grupo etario se encontró que el 69% eran entre 4 y 5 años, siendo el género masculino el más afectado. Se expone que la Sobremordida Vertical en Normoclusion se presentó en el 34% de los casos. **Conclusión.** Los casos de prevalencia de Sobremordida Vertical con valores dentro de la forma, fue menor a la mitad de los casos estudiados. Por lo anterior tomando en cuenta que la dentición primaria brinda las bases para el correcto desarrollo de la oclusión permanente, es importante que se preste mayor atención al tratamiento oportuno de las alteración que se presentan en edades tempranas. **Palabras claves:** Sobremordida vertical, dentición primaria, Normoclusion.

GONZÁLEZ C BA \*, SCARPELLI AC, VIEGAS CM, ABREU MH, PAIVA SM, PORDEUS IA.

#### FATORES INDIVIDUAIS E CONTEXTUAIS NA OCORRÊNCIA DE DEFEITOS DE DESENVOLVIMENTO DE ESMALTE NA DENTIÇÃO DECÍDUA: UM ESTUDO MULTINÍVEL

##### Resumo

**Objetivo:** Este estudo transversal representativo objetivou avaliar a associação entre as variáveis individuais e contextuais na ocorrência dos Defeitos de Desenvolvimento do Esmalte (DDE) na dentição decídua, através da análise multinível. **Material e método:** A amostra foi composta por 1309 crianças de 5 anos de idade, matriculadas em pré-escolas da cidade de Belo Horizonte, MG, Brasil. O estudo foi aprovado pelo Comitê de Ética em Pesquisa da UFMG. As crianças foram examinadas nas escolas por uma examinadora calibrada para o diagnóstico do DDE ( $\kappa=0,96$ ). As mães responderam um formulário contendo informações socioeconômicas. A variável resposta foi defeitos de desenvolvimento de esmalte (dicotomizada em ausência e presença). As variáveis individuais foram: gênero da criança, peso ao nascer, prematuridade, idade da mãe durante a gestação, intercorrências durante a gravidez (diabetes, hipertensão arterial, infecção urinária), escolaridade da mãe e renda familiar per capita. As variáveis contextuais foram o tipo de escola (pública e privada) e o Índice de Vulnerabilidade Social (IVS) da região da escola. Para análise estatística adotou-se HLM2 (Hierarchical Linear Models) com nível de significância  $p<0,05$ . **Resultado:** A prevalência de DDE foi de 41,3%. Os resultados demonstraram que a ocorrência de DDE esteve associada ao gênero masculino (OR=1,34; IC 95%: 1,04–1,75) e ao baixo peso ao nascer (OR=1,98; IC 95%: 1,40–2,80). Entre as variáveis contextuais, crianças que frequentavam escola pública apresentaram 1,42 vezes mais chance (IC 95%: 1,03–1,98) de apresentar DDE. **Conclusão:** Fatores individuais e contextuais estiveram associados à ocorrência de DDE, sendo que meninos de baixo peso ao nascer e que frequentavam escola pública foram mais acometidos. Apoio: FAPEMIG, CAPES, CNPq.

MELGAR RA, PEREIRA JT, LUZ PB, CONCHA X\*, HUGO FN, DE ARAUJO FB

#### USO DOS ICDAS E CPO-D PARA DETECÇÃO DA CÁRIE DENTÁRIA: UMA VISÃO EPIDEMIOLÓGICA

##### Resumo

**Objetivo:** Realizar uma análise descritiva e comparativa dos achados de prevalência e severidade da cárie, quando da utilização dos índices ICDAS e CPO-D/ceo-d em estudo epidemiológico com crianças e adultos, considerando seus prós e contras. **Material e método:** Esse estudo transversal-analítico avaliou, por meio de amostra aleatória, 150 pré-escolares e seus cuidadores primários, a partir da lista de nascidos vivos registrados no Grupo Hospitalar Conceição (Porto Alegre) em 2008. Foi registrada a presença de lesões cáries, restaurações e dentes extraídos por cárie por meio do ICDAS, nos domicílios. Posteriormente, esses dados foram

transformados em CPO-D/ceo-d. Os escores do ICDAS referentes à cárie foram analisados de acordo com 3 diferentes pontos de corte: A(cód.0:hígido, cód.1-6:cariado), B(cód.0-1:hígido, cód.2-6:cariado) e C(cód.0-2:hígido, cód.3-6:cariado), que representou o C do CPO-D/ceo-d. Os códigos do ICDAS que representam restaurações, excetuando-se selantes, foram considerados como O e o código 97 como P/e em relação ao CPO-D/ceo-d. **Resultados:** A prevalência de cárie segundo o ICDAS foi de 92%, 84% e 31.3% nas crianças e de 97.3%, 96.6% e 80% nos adultos de acordo com A, B e C respectivamente. Admitindo o C como o padrão para transformação dos dados do ICDAS em CPO-D/ceo-d, observou-se que este subestimou em 60% as lesões não cavitadas nas crianças e 16.6% nos adultos. **Conclusão:** Na população infantil avaliada, o ceo-d subestimou a presença da doença ao desconsiderar lesões não cavitadas. A escolha de qual o melhor índice para ser utilizado em inquéritos epidemiológicos dependerá do objetivo da pesquisa. Se for estimar as necessidades da população para fins de determinação de cuidados clínicos, provavelmente o índice ceo-d seja suficiente. Mas, se é ter um panorama da real situação bucal da população para fins de paralização e reversão da doença, por meio de ações de caráter populacional, a detecção de lesões não cavitadas pode tornar-se importante.

**PINTO J\*, CRISTANCHO M, PEÑA E, SEGOVIA L, HERRERA L, VELASQUEZ N**

#### **SECUENCIA DE PIERRE ROBIN. REPORTE DE CASO.**

##### **Resumo**

La Secuencia de Pierre Robin es una condición congénita caracterizada por la presencia de una triada de anomalías que conllevan la obstrucción de vías aéreas, micrognatia y glosoptosis, donde la mandíbula subdesarrollada en etapa fetal temprana debido a la hipomovilidad orofacial prenatal, generalmente relacionada con un defecto funcional en el rombencéfalo (cerebro posterior), da inicio a una secuencia de eventos, que pueden interferir con el crecimiento de la mandíbula y contribuir con esta condición, presente al nacer. Su prevalencia es 1/ 8500 a 14000 nacimientos, distribución por sexo 1:1, donde el 80% es asociado a Síndromes. A través de una investigación de campo tipo estudio caso clínico, se describe caso de paciente femenina de 2 años de edad que acude al área Postgrado de la Facultad de Odontología de la Universidad de Carabobo – Venezuela, con diagnóstico de Secuencia de Pierre Robin, Hipertrofia Adenotonsilar Obstructiva y Síndrome de Apnea Obstructiva, presentando al examen clínico extrabucal, perfil convexo por retrognatia mandibular (facies característica de pajarito), mentón bajo, dificultad para respirar y traqueostomo en región de cartílago cricoides. Al examen clínico intrabucal, Caries de la primera infancia asociada a biberón en todas las unidades dentarias y mordida abierta anterior. El propósito de este reporte es describir el rol del odontopediatra en la atención odontológica de pacientes con secuencia de Pierre Robin y resaltar el importante papel de guía e informador (a los Padres), de todos los tratamientos futuros que se le realizarán al paciente. Concluyendo que es necesaria la intervención de un equipo transdisciplinario, donde el Odontopediatra juega un papel importante en la modificación de la atención odontológica de los mismos, para lograr el éxito del tratamiento.

**GOMES HS\*, MACHADO GCM, DAHER A, COSTA PSS, COSTA LRRS, BATISTA AC**

#### **SEDAÇÃO ODONTOLÓGICA E ANESTESIA LOCAL MINIMAMENTE SOFRIDA: RELATO DE CASO**

##### **Resumo**

Escalas observacionais são utilizadas na odontopediatria para avaliar o comportamento infantil durante o tratamento odontológico sob sedação. A avaliação fisiológica do estresse e ansiedade pelo nível de cortisol salivar é uma medida que complementa a avaliação comportamental durante o atendimento sob sedação odontopediátrica. Propõe-se relatar a avaliação do estresse e ansiedade de criança com alteração do comportamento durante o tratamento odontológico restaurador com e sem sedação utilizando como variáveis a concentração de cortisol salivar e escore comportamental. Criança MPSO, masculino, 5 anos e 5 meses de idade, 21,5 kg e 116 cm de altura foi atendida no Núcleo de Estudos em Sedação Odontológica (NESO) da Faculdade de

Odontologia da Universidade Federal de Goiás (FOUFG) após a obtenção do Termo de Consentimento Livre e Esclarecido. A criança submeteu-se a duas sessões de tratamento odontológico com período washout de 7 dias: placebo e midazolam oral (dose 1,0 mg/kg, máximo 20 mg), respectivamente. Em cada sessão foi realizado um procedimento restaurador em dentes homólogos (51 e 61) sob anestesia local infiltrativa na maxila. A avaliação do comportamento foi realizada em vídeos das sessões com a escala Ohio State University Behavioral Rating Scale (OSUBRS). As coletas de saliva foram realizadas em 5 momentos: ao acordar (visita domiciliar), ao acordar antes da sessão, na chegada na FO, 25 minutos após a anestesia local e 25 minutos após o término do procedimento. Observou-se que, no momento da anestesia local, o nível de cortisol salivar foi menor quando a criança recebeu midazolam oral (0,274 µg/dL) quando comparado ao placebo (0,834 µg/dL) e a porcentagem de escore 4 OSUBRS (criança se debate e chora) foi de 33,3% quando sedada e 100% quando recebeu o placebo. A sedação moderada com midazolam oral reduziu o estresse infantil e diminuiu o comportamento combativo durante anestesia local para tratamento odontológico restaurador.

**GOMES, AC\*;** GOMES, AC; SILVA, ALC; NORONHA, TP; DUTRA, ALT; SILVEIRA PINTO, AB;

### **QUALIDADE DE VIDA RELACIONADA À PRESENÇA DE MALOCCLUSÃO EM ESCOLARES NA CIDADE DE MANAUS?AM**

#### **Resumo**

Estudos indicam que há uma relação positiva entre a maloclusão e a qualidade de vida e saúde bucal de uma pessoa, com isso, é importante um maior entendimento sobre os aspectos psicossociais dessa condição e seu impacto na qualidade de vida de crianças e adolescentes. Dessa forma, o objetivo deste estudo foi avaliar a condição oclusal e o impacto da maloclusão na qualidade de vida em escolares de 11 a 14 anos, residentes na cidade de Manaus. Os exames foram realizados na própria escola por examinadores previamente calibrados após consentimento dos responsáveis, utilizando-se o Índice de Estética Dental (DAI) para avaliação da oclusão dentária, o Child Perceptions Questionnaire (CPQ11-14), Impact Short Form, para mensuração da qualidade de vida e os pais ou responsáveis responderam um questionário para avaliação do nível socioeconômico. As maloclusões mais prevalentes entre os escolares foram: desalinhamento mandibular (68,3%), apinhamento dental (62,1%), desalinhamento maxilar (49,6%) e espaçamento anterior (38,8%). O perfil socioeconômico destes e suas famílias foram adequados, sendo que a maior parte dos responsáveis, 45,7%, possui ensino médio, renda familiar de 2 a 5 salários (90,7%) e moradia própria (69,8%). Os valores CPQ11-14 na amostra estudada foram baixos, tendo como valor médio 8. E 53,5% dos escolares consideraram-se satisfeitos com sua saúde bucal. Pode-se concluir que: os escolares apresentaram alteração de oclusão, sendo o desalinhamento mandibular e o apinhamento as condições mais observadas. Foi observado uma qualidade de vida satisfatória. Não houve relação entre a presença de maloclusão e impacto na qualidade de vida; ausência de dentes anteriores e a estética dental. Os escolares apresentaram boa condição socioeconômica e relatam estarem satisfeitos com a saúde bucal.

**BRANT MO\*;** MARTINS-OLIVEIRA JG, FREIRE-MAIA FB, ZARZAR PMPA

### **TRATAMENTO ENDODÔNTICO DE 2º MOLARES DECÍDUOS COM PASTA GUEDES-PINTO – SUGESTÃO DE ADEQUAÇÃO TÉCNICA: RELATO DE CASO “SPLIT MOUTH”**

#### **Resumo**

O tratamento endodôntico (TE) de dentes decíduos pode ser ferramenta de fundamental importância para a manutenção da saúde bucal de crianças com pulpite irreversível. **Objetivo:** O presente trabalho propõe-se à mostrar o TE de segundos molares decíduos. Utilizou-se a pasta Guedes-Pinto para obturação, a mais utilizada nas universidades brasileiras, composta por iodofórmio, rifocort e paramonoclorofenol canforado (PMCC). **Metodologia:** Criança, 5 anos de idade, dentes 75 e 85 com extensa lesão cariosa e diagnóstico de

pulpite irreversível. Radiograficamente apresentaram rarefação óssea interradicular. O tratamento instituído foi o TE para ambos os dentes, com a técnica de Guedes-Pinto. Dente 75 respeitou a técnica original, sendo instrumentado com limas tipo Kerr (K), iniciando com lima com diâmetro proporcional ao canal e finalizando instrumentação com quatro limas a mais que a primeira (K#15 à K#35). Em fase de obturação respeitou-se a composição original da pasta obturadora. Dente 85 recebeu TE com instrumentação finalizada com seis limas a mais que a primeira (K#15 à K#45). Em fase de obturação acrescentou-se uma gota de PMCC à composição original, afim de permitir maior fluidez da pasta obturadora. **Resultados:** Em radiografia periapical pós-operatória, observou-se preenchimento incompleto/inadequado dos canais radiculares do dente 75 e, no dente 85 o preenchimento destes canais foi completo/adequado. Em acompanhamento de três meses, as áreas de rarefação óssea interradiculares, mostraram-se em neoformação óssea, e mais acentuada no dente 85. Paciente encontra-se em acompanhamento clínico e radiográfico, para as avaliações restantes de 6, 9 e 12 meses pós tratamento. **Conclusões:** Conclui-se que uma melhor instrumentação para ampliação dos canais radiculares, e melhor fluidez da pasta obturadora, auxiliam para inserção do material nos canais, favorecendo melhor sucesso do tratamento. A pasta obturadora mostrou-se eficaz, ocasionando redução das lesões interradiculares.

PEÑA ELIANA \*, PINTO JOSÉ, SEGOVIA LIVIA, VELAZQUEZ NESBY, HERRERA LENY

#### PROTOCOLO DE ATENCIÓN ODONTOLÓGICA PARA PACIENTE CON PURPURA TROMBOCITOPENICA INMUNE CRÓNICA. REPOR

##### Resumo

La Purpura Trombocitopenica Inmune (PTI) es una alteración que sigue un curso inmunológico de destrucción de plaquetas mediada por auto anticuerpos y linfocitos T. La incidencia anual es de 1 / 10.000 niños con un pico en edades comprendidas entre 2 y 4 años, a la evaluación médica presentan contaje bajo de plaquetas, aparición espontanea de hematomas en boca u otras membranas mucosas, tiempo de sangría aumentado, hemorragias intracraneal, sangramientos nasales, gastrointestinales y viscerales. Es importante conocer el diagnóstico del paciente y formar un equipo interdisciplinario con el médico tratante para mayor control hemorrágico e infeccioso durante la consulta odontológica. Se presenta una investigación de campo tipo estudio de caso clínico con el fin de explicar el protocolo utilizado en pacientes con esta alteración, reportándose el caso de paciente femenino de 4 años de edad que acude a consulta en el Área de Postgrado de Odontopediatría de la Universidad de Carabobo diagnosticada con Purpura Trombocitopenica Inmune crónica desde los 2 años. A la evaluación odontológica en conjunto con las interconsultas con el hematólogo y exámenes de laboratorio se logró un diagnóstico periodontal, endodóntico y quirúrgico en la que se requiere un tratamiento endovenoso a nivel hospitalario, y al momento de la consulta odontológica tratamiento oral y tópico lográndose los objetivos del tratamiento. **Palabras Clave:** Purpura trombocitopenica inmune, trastornos hemorrágicos, trombocitopenia

COUTO, F.M; DADALTI, M.T. DE S.; DA CUNHA, A.J.L.A ; LUIZ, R.R. ; RISSO, P.A.

#### AVALIAÇÃO DA FREQUÊNCIA DE IDA AO DENTISTA ENTRE CRIANÇAS SISTEMICAMENTE COMPROMETIDAS DE ACORDO COM A PESQUISA NACIONAL DE AMOSTRA POR DOMICÍLIOS (PNAD), 2008

##### Resumo

Doenças crônicas como diabetes, cardiopatias e doença renal possuem risco aumentado para doenças da cavidade oral. O acompanhamento odontológico desde a primeira infância tem papel preventivo no controle dessas doenças. O objetivo deste estudo é descrever a frequência de ida ao dentista em crianças (até 12 anos) brasileiras portadoras de doenças crônicas de acordo com a Pesquisa Nacional de Amostra de Domicílios (PNAD) 2008. Os dados deste estudo seccional foram coletados da PNAD 2008, realizada pelo Instituto Brasileiro de Geografia e Estatística (IBGE). Ela abrange as características do domicílio e de seus moradores a

partir de uma amostra aleatória complexa com cobertura e representatividade nacional. O desfecho principal foi a ida ao dentista, coletado pela pergunta: "Quando foi ao dentista pela última vez?". As demais variáveis foram: faixa etária, dividida em 0 a 5 anos (G1) e 6 a 12 anos (G2) e a presença de doença crônica, coletada através das perguntas: "Algum médico ou profissional de saúde disse que tem diabetes?", "Algum médico ou profissional de saúde disse que tem doença do coração?" e "Algum médico ou profissional de saúde disse que tem insuficiência renal crônica?". A análise descritiva foi feita no programa SPSS, com modelo de amostras complexas. Foram analisadas 73383 crianças (45% G1). Destas, 0,9% (n=642) tinha uma das doenças crônicas. No G1, entre os portadores de doença crônica, 60,7% nunca foi ao dentista, e entre os não portadores, 72,6%. Enquanto no G2 essa frequência foi, respectivamente, de 15,9% e 21,4%. De acordo com as limitações deste estudo, conclui-se que a ida ao dentista entre as crianças portadoras de doença crônica foi mais frequente do que entre as não portadoras, independente da faixa etária e que a maioria das crianças até 5 anos não vai ao dentista, independente da condição sistêmica. Assim, políticas públicas específicas devem ser desenvolvidas para ressaltar a importância do acompanhamento odontológico na primeira infância

**ESTRÊLA RP\*, GONÇALVES IMF, VÊNCIO EF, MIGUEL,RQ**

### **ASPECTOS CLÍNICOPATOLÓGICOS DE LESÃO DE MUCOCELE NA INFÂNCIA - RELATO DE CASO CLÍNICO**

#### **Resumo**

Entre as lesões encontradas na mucosa oral que acometem as glândulas salivares, a mucocele é considerada um fenômeno, frequente em crianças e adolescentes, de extravasamento de mucina nos tecidos moles circun-jacentes devido à ruptura de um ducto da glândula salivar menor ou obstrução parcial ou total dos sistemas de ductos. O presente trabalho tem por finalidade relatar o caso clínico de uma criança de cinco anos, melano-derma, sexo masculino, que compareceu ao atendimento de urgência com queixa principal de "Bola no lábio inferior que aumenta e diminui de tamanho." A lesão apresentava-se clinicamente com aspecto bolhoso, de coloração translúcida e acometendo a região do lábio inferior. Apesar de indolor, causava desconforto e cons-trangimento para a criança. O diagnóstico após exame clínico foi de mucocele e o tratamento proposto devido ao tamanho da lesão (1,5cm) foi a excisão cirúrgica para posterior análise histopatológica no Laboratório de Patologia. O laudo histopatológico observou microscopicamente uma cavidade cística revestida por tecido de granulação com presença de neovascularização e inúmeras células fusiformes. No lúmen cístico havia infil-trado inflamatório e material hialino amorfo, confirmando assim o diagnóstico clínico inicial de mucocele. Em 15 dias houve regressão total da lesão e o acompanhamento durante 4 meses não mostrou sinais de recidiva.

**DUARTE NT \*, ALVES FA, MIURA IK, PORTA G, VIVAS APM.**

### **ESTUDO DAS ALTERAÇÕES BUCAIS E ODONTOLÓGICAS EM PACIENTES PEDIÁTRICOS QUE SERÃO SUBMETIDOS AO TRANSPLANTE HEPÁTICO**

#### **Resumo**

O transplante hepático é uma terapia bem sucedida para crianças com doença hepática. Esses pacientes he-patopatas podem apresentar uma série de alterações bucais ou odontológicas previamente ao transplante. **Objetivo.** Avaliar a condição de saúde bucal e possíveis alterações na boca em pacientes pediátricos que serão submetidos ao transplante hepático. **Material e método.** Estudo prospectivo que avaliou 50 pacientes pediátri-cos em programação de transplante hepático no A.C. Camargo Cancer Center, São Paulo-SP, entre setembro de 2013 e maio de 2014. As condições de saúde bucal foram avaliadas através dos índices ceo-d e CPO-D, assim como a necessidade de tratamento odontológico. A pigmentação dentária por bilirrubina, as alterações odon-tológicas e de mucosas bucais foram examinadas através de exames clínicos. Outras informações como: hábito

de amamentação noturna até os 5 anos e presença de água fluoretada nas cidades de origem também foram avaliadas. **Resultado.** Dos 50 pacientes, 39 (78%) apresentaram dentes erupcionados e destes, 15 (38%) apresentaram cáries. O ceo-d e CPO-D foram 1,5 e 2,6 respectivamente, e 18 pacientes necessitaram de tratamento odontológico. A pigmentação dentária por bilirrubina foi observada em 17 pacientes (46%). Segundo os critérios da OMS para peso e idade, 4 pacientes eram desnutridos e tinham atraso de erupção concomitantemente. Em 21 pacientes foram encontrados alterações bucais (lábios ressecados, edemaciados e/ou fissurados) e 1 paciente apresentou lesões de mucosa que necessitou biópsia. Dos 23 pacientes abaixo dos 5 anos que apresentavam dentes, 2 tiveram cárie e tinham o hábito da amamentação noturna. Dos pacientes dentados, 12 (31%) não tinham água fluoretada em suas cidades de origem, e destes, 4 (33%) apresentaram cárie. **Conclusão.** A pigmentação dentária por bilirrubina foi a principal alteração odontológica encontrada. Tanto o ceo-d e CPO-D foram considerados baixos para prevalência de cárie de acordo a OMS.

S. ECHEVERRÍA, E. HENRIQUEZ, S. ROJAS, N. CIAMPI

### NIVELES DE S. MUTANS EN NIÑOS CON CARIES TEMPRANA DE LA INFANCIA ANTES Y DESPUES DE SU TRATAMIENTO REHABILITADOR INTEGRAL

#### Resumo

**Objetivo:** Determinar los niveles de Streptococcus Mutans (SM) en las diferentes etapas del tratamiento integral en niños con Caries Temprana de la Infancia (CTI). **Material y método:** Se realizó un estudio retrospectivo observacional. Se analizaron 89 fichas clínicas de niños con CTI que asistieron a tratamiento a la clínica de posgrado de Odontopediatría, Universidad de Chile, rehabilitados integralmente en la clínica de Posgrado de Odontopediatría entre los años 2009 a 2012. Se tomaron en cuenta la información registrada sobre los recuentos de S.mutans salivales mediante el test de Westergreen y Krasse, al inicio y después del tratamiento preventivo y rehabilitador. Se analizaron las diferencias entre los niveles de S.mutans de manera cuantitativa y según categorías de riesgo (bajo, moderado y alto). Para determinar si existieron diferencias estadísticamente significativas entre los niveles microbiológicos en las diferentes etapas del tratamiento se utilizó el test de Wilcoxon Para evaluar la relación de la variación de los niveles de riesgo según S.mutans con los diferentes tratamientos realizados, se utilizó el test de chi cuadrado. **Resultados:** Se encontraron diferencias estadísticamente significativas al comparar las concentraciones de S.mutans salivales iniciales con las concentraciones después del tratamiento preventivo (4,903 log UFC/ml vs 4 log UFC/ml  $p<0,05$ ) y después del tratamiento rehabilitador (4,903 log UFC/ml vs 3,301 log UFC/ml) ( $p<0,05$ ), como también las concentraciones entre el tratamiento preventivo y rehabilitador (4 log UFC/ml vs 3,301 log UFC/ml) ( $p<0,05$ ). Durante el análisis por categorías, sólo se encontraron diferencias significativas entre las concentraciones iniciales y después de ambos tratamientos, sin encontrar diferencias entre ambos tratamientos. **Conclusión:** El tratamiento integral produce una reducción significativa en los niveles de S.mutans salival tanto en la etapa preventiva como en la etapa de rehabilitación.

SILVA,MD\*

### PISTA DIRETA PLANAS (PDP), UM SIMPLES PLANO INCLINADO?

#### Resumo

Diagnóstico da Situação inicial: A interferência oclusal leva a mandíbula a posições funcionais adaptadas, com desvio entre posição de máxima intercuspidação e oclusão cêntrica dentária, podendo levar a disfunção temporomandibular, maloclusão, alteração postural corporal. Considerando o desenvolvimento dentoalveolar humano um processo biológico dinâmico e complexo, relacionado também à qualidade dos contatos oclusais que contribuem para o crescimento e desenvolvimento dos arcos dentários a partir da dentadura primária, a aplicação da PDP seguindo especificidade técnica contribui para o reequilíbrio do sistema rinoestomatognático. Os casos clínicos foram realizados na Clínica de Odontopediatría / Pistas do Hospital do Servidor Público

Municipal de São Paulo (HSPM-SP). Sequência de procedimentos operatórios: Profilaxia; aplicação de Flúor se necessário; RX Panorâmico; Moldagem das arcadas dentárias (facultativo); Identificação de interferência promotora de maloclusão, e remoção da(s) mesmas nos dentes de leite; PDP, aplicação de resina acrílica fotoativada sobre superfície oclusal e/ou, vestibular, lingual de dentes de leite de acordo com a necessidade funcional promotora de desenvolvimento e crescimento dos arcos dentários; Ajuste funcional da PDP. Resolução de Caso ou Retornos de Proservação: 1º após 15 dias avaliando adaptação funcional; 2º com 30 dias avaliando função e harmonia facial; 3º após 60 dias avaliando crescimento/desenvolvimento das arcadas; 4º quadrimestral (4/4 meses), avaliando relação postural e funcional das arcadas. Serão apresentados casos clínicos em início de tratamento, e proservação recente e tardia (8 anos). Bibliografia: 1.PLANAS, P. Reabilitação Neuroclusal. 2ª Edição. Guanabara Koogan. Direitos para língua portuguesa. (1997), p. 179-220. 2.SIMÕES, WA. Ortopedia Funcional dos Maxilares Através da Reabilitação Neuro-Oclusal 3ª Ed. (2003) Volumes 1-2. 3.THILANDER, B. Dentoalveolar development in subjects with normal occlusion. A longitudinal study between the ages of 5 and 31 years. European Journal of Orthodontics 31 (2009) 109–120. doi:10.1093/ejo/cjn12.

**BOLEK RF, ROSA DP\*, BONOW MLM**

### FATORES RELACIONADOS AO MEDO ODONTOLÓGICO INFANTIL

#### Resumo

**Objetivo:** Verificar a relação do atendimento de urgência e a influência da ansiedade dos responsáveis no medo odontológico de crianças atendidas na Clínica Infantil da Faculdade de Odontologia de Pelotas. **Metodologia:** Com aprovação do Comitê de Ética em Pesquisa e o termo de consentimento assinado, coletaram-se dados de 111 crianças, utilizando questionário aplicado aos pais com perguntas referentes à ansiedade ao longo do tratamento da criança e o motivo da ansiedade. Para verificar a significância entre os dados utilizou-se o Teste Exato de Fisher e valor de  $p < 0,1$ . Este valor mais flexível foi adotado porque a pesquisa envolve comportamento, sendo influenciado por muitas variáveis. **Resultados:** Das crianças com medo, 62% tiveram a primeira consulta por causa de uma urgência, enquanto que das crianças sem medo esta porcentagem foi de 45,5%. Houve associação entre medo e esse tipo de atendimento ( $p=0,03$ ). A ansiedade dos responsáveis também mostrou-se associada ao medo odontológico infantil ( $p=0,07$ ). Em relação aos fatores modificadores da ansiedade, 21,2% dos responsáveis das crianças sem medo, estavam ansiosos por desconhecem o atendimento, destes 34,4% relataram que não tiveram mais ansiedade, ao longo do tratamento, devido à melhora apresentada pela criança. Alguns pais (19,7%) afirmaram não estar ansiosos porque já sabiam como a criança era tratada na faculdade, no entanto, 5,9% ficaram ansiosos durante os atendimentos devido ao tempo de espera. Das crianças com medo, 20% dos pais estavam ansiosos por acharem que a criança iria sofrer. Destes, 31% perderam a ansiedade, pois gostaram do atendimento. Parte dos responsáveis, 15,6%, relataram não terem ansiedade por estarem sempre junto com a criança, mas 25% ficaram ansiosos devido: espera pelo atendimento, exodontia, filho bateu a boca ou porque a criança convulsiona. **Conclusão:** Consultas de urgência estão associadas ao medo odontológico infantil e a ansiedade dos pais influencia neste sentimento.

**OLIVAN SRG\*, MOTTA LJ, BUSSADORI SK**

### CONSISTÊNCIA INTERNA E REPRODUTIBILIDADE DO ÍNDICE ANAMNÉTICO PARA DISFUNÇÃO TEMPOROMANDIBULAR (FONSECA) E DO INVENTÁRIO ANSIEDADE-TRAÇO (IDATE).

#### Resumo

O objetivo desta pesquisa foi avaliar a consistência interna e a reprodutibilidade do Índice de Fonseca para DTM e do IDATE em um estudo populacional em adolescentes. A amostra foi composta por 3538 adolescentes regularmente matriculados na rede pública de ensino do Município de São Roque, SP. Para avaliação da

---

consistência interna do método, utilizou-se o Coeficiente Alfa de Cronbach no primeiro momento de aplicação dos questionários (n=3538) e para estudo da reprodutibilidade, após sorteio 300 indivíduos responderam aos questionários pela segunda vez após 30 dias. A reprodutibilidade para as questões foi aferida por meio da estatística Kappa. A consistência interna do questionário de Fonseca foi de 0,633 e para o IDATE foi de 0,700. A reprodutibilidade das questões do índice de Fonseca obtiveram concordância entre 0,519 e 0,959; e as afirmações do IDATE entre 0,751 e 0,974. Concluiu-se que, diante da consistência interna e a reprodutibilidade, os instrumentos podem ser considerados confiáveis para estudo populacional da DTM e ansiedade traço. Palavras-chave: ansiedade, confiabilidade, consistência interna, disfunção temporomandibular.

**SEMINARIO AT\*; ARAUJO FB; GIRELLI V; MENGATTO CM.**

### **REABILITAÇÃO ESTÉTICA E FUNCIONAL DE UMA CRIANÇA PORTADORA DE CÁRIE PRECOCE DA INFÂNCIA: RELATO DE CASO CLÍNICO**

#### **Resumo**

Segundo a mais recente definição da Academia Americana de Odontopediatria (AAPD), a Cárie Precoce da Infância (CPI) é caracterizada pela presença de uma ou mais superfícies cariadas (lesões cavitadas ou não), extraídas ou restauradas por cárie, na dentição decídua de crianças com até 71 meses de idade. O último levantamento epidemiológico realizado no Brasil compreendendo a faixa etária de 18 a 36 meses mostrou que quase 30% dessas crianças já apresentam pelo menos um dente com experiência de cárie (Brasil, 2003). Este quadro gera um impacto emocional e físico nas crianças e em suas famílias, afetando principalmente a alimentação e o sono, e em decorrência disto, a qualidade de vida de todos os envolvidos. O tratamento deve ser focado na abordagem dos fatores etiológicos, com ênfase nas mudanças dos hábitos de higiene e dieta, mas muitas vezes torna-se necessário a intervenção restauradora. Em geral esta etapa é desafiadora para o profissional, tanto do ponto de vista do manejo da criança de tenra idade, como pela tentativa de com a restauração recuperar estética e funcionalmente a perfeição biológica perdida. Este relato de caso clínico tem como objetivo apresentar a recuperação estética e funcional e acompanhamento de 4 meses de uma criança do sexo masculino de 3 anos de idade, diagnosticada com cárie precoce da infância, onde foram realizadas intervenções adesivas diretas com resina composta. Um preparo conservador que evitou uma intervenção pulpar direta, e o cuidado pós intervenção com as reconstruções dentárias do ponto de vista de prevenção de uma fratura (uso de uma placa rígida para uso noturno) foram consideradas no planejamento do caso, viabilizando o sucesso do trabalho clínico executado.

### **GODOY CHL, MOTTA LJ, FERNANDES KPS, MESQUITA-FERRARI RA, DEANA AM, BUSSADORI SK EFEITO DO LASER DE BAIXA INTENSIDADE EM ADOLESCENTES COM DISFUNÇÃO TEMPOROMANDIBULAR: ESTUDO PILOTO CONTROLADO, RANDOMIZADO, CEGO**

#### **Resumo**

Inúmeros problemas podem envolver a articulação temporomandibular e suas estruturas, sugerindo um quadro de disfunção temporomandibular. O objetivo deste estudo foi avaliar o efeito do laser de baixa intensidade na dor, nos movimentos mandibulares e contatos oclusais em adolescentes com disfunção temporomandibular. Foram avaliados adolescentes entre 14 e 23 anos de ambos os gêneros. Para a investigação e diagnóstico da disfunção temporomandibular foi realizado exame clínico e questionário "Research diagnostic criteria for temporomandibular disorders", seguido da avaliação de sensibilidade à palpação dos músculos masseteres e temporais anteriores, escala visual analógica e registro de contatos oclusais por meio de escaneamento oral, empregando o T-Scan III ®. Os pacientes foram randomizados e divididos em dois grupos: tratamento e placebo. Em seguida, foram realizadas 12 sessões de laserterapia, utilizando o comprimento de onda de 780nm, densidade de energia de 25 J/cm<sup>2</sup>, potência de 50 mW, densidade de potência de 1,25 W/cm<sup>2</sup> durante 20 segundos e placebo.

As reavaliações foram realizadas após a última sessão. Os resultados foram submetidos ao teste Kolmogorov-Smirnov a fim de analisar a aderência dos dados à curva de normalidade e utilizou-se o Teste t-pareado para a comparação entre os resultados pré e pós-tratamento. Para todas as análises foi utilizado o Statistical Package for the Social Science (SPSS) 15.0 for Windows e foi adotado nível de significância de  $p < 0,05$ . Conclui-se que não houve diferença estatisticamente significativa entre as variáveis dor, amplitude de movimento e distribuição de contatos oclusais após tratamento com laser de baixa intensidade. Mais estudos, com um número maior de adolescentes avaliados devem ser realizados. Apoio Fapesp - processo numero 2012/07759-0.

**GONZÁLEZ H. M.C\*, GONZÁLEZ B. FT, CRISTANCHO A. M., MARCANO S. AA.**

### **ODONTOPEDIATRIA HOSPITALARIA EN PERPECTIVA TRANSDISCIPLINARIA**

#### **Resumo**

El programa de Odontopediatria Hospitalaria del Postgrado de Odontopediatria de la Universidad de Carabobo, (VENEZUELA) plantea llevar la atención odontopediátrica hasta los pacientes infantiles internos y ambulatorios del centro de salud hospitalario, en edades comprendidas de 0 a 18 años, proporcionando atención tanto a pacientes sanos como aquellos con necesidades especiales y sistémicamente comprometidos, al igual que a pacientes con traumatismos y patologías maxilofaciales, a través de un trabajo en equipo inter y transdisciplinario en los distintas áreas de servicio medico de la institución hospitalaria, para de esta forma, asegurar la completa atención y rehabilitación del niño, con los lineamientos de ética profesional, en base al currículo de la especialidad, con un sentido humanístico y social. Durante la aplicación del programa el residente del postgrado desarrolla la capacidad para registrar e interpretar la historia médica completa, evaluar el estado de salud general de paciente pediátrico, y poder analizar los signos y síntomas de la enfermedad que lo aqueja; familiarizándose en la utilización de los datos de laboratorio y estudios paraclínicos que le permitan identificar y diagnosticar alteraciones y patologías que estén afectando al niño, involucrado dentro del equipo transdisciplinario en el manejo del paciente pediátrico dentro del área hospitalaria; El programa consiste en rotaciones por los servicios de los hospitales: Hospital Universitario Dr. Ángel Larralde y La Ciudad Hospitalaria Enrique Tejera del Estado Carabobo. Se presenta la experiencia transdisciplinar en el periodo Enero 2013-2014, durante la cual se atendieron 1342 pacientes de las distintas áreas servicios: nefrología, cardiología, hemato-oncología, neonatología de alto riesgo, estimulación integral, cirugía maxilofacial, emergencia pediátrica, sala de hospitalización pediátrica y materno infantil, permitiendo de esta manera que el quehacer e interacción con estos, pueda sentar las bases para que el desarrollo de las capacidades sean el producto de un trabajo interdisciplinario, representando de este modo la integración del conocimiento necesario para consolidar la formación del Odontopediatra con perspectiva transdisciplinar a fin de garantizar, brindar y promover la atención odontopediátrica oportuna a los pacientes que acuden a los centros hospitalarios.

**NOBERTO JSL\*, BRITO FSB, NEVES ATSC, SIMÕES CAD, VOLPATO LER, KLOSTER AP**

### **TRATAMIENTO PRECOCE DE MORDIDA CRUZADA POSTERIOR COM PISTAS DIRETAS PLANAS SIMPLES**

#### **Resumo**

A correção de problemas de desenvolvimento transversal do sistema estomatognático, normalmente exige uma intervenção o mais precoce possível, visando interromper um ciclo de efeitos indesejados que refletirão em consequências severas ao equilíbrio muscular e esquelético deste sistema. As mordidas cruzadas, em específico, provocam atresia no desenvolvimento transversal da maxila, maior desenvolvimento horizontal do lado cruzado e maior desenvolvimento vertical do lado não cruzado. As Pistas Diretas Planas Simples são recursos de fácil e rápida execução, grande aceitação por parte dos pacientes e que, quando indicado no mo-

---

mento correto e com os critérios adequados, promovem mudanças posturais e esqueléticas muito importantes para o correto desenvolvimento dos maxilares tanto no sentido transversal como vertical e horizontal, sendo uma ótima opção, por exemplo, para o tratamento precoce de mordidas cruzadas principalmente as unilaterais funcionais. Este trabalho visa mostrar o tratamento de um paciente do sexo masculino, leucoderma, sete anos de idade, mesofacial apresentando um caso de mordida cruzada funcional posterior unilateral, desvio de linha média inferior, grau mesial, em que o tratamento de eleição foi a Pistas Diretas Planas Simples onde foi realizado acréscimo em resina composta na face vestibular dos dentes 53, 54 e 55, do lado cruzado aliado ao desgaste seletivo do antagonista. No decorrer tratamento houve a perda precoce do dente 54. O tratamento, após oito meses de acompanhamento, é considerado satisfatório com boa colaboração do paciente e evidente correção da linha média e da mordida cruzada, desbloqueando transversalmente a maxila e restabelecendo o equilíbrio neuromuscular necessário ao bom desenvolvimento das estruturas musculares e esqueléticas.

**CHIOLI E\*, ANCHAVA JA , SEBELLI P**

#### **TRAUMATISMO DENTARIO EN DENTACION MIXTA: RESTITUCION DE LA INTEGRIDAD CORONARIA**

##### **Resumo**

Diagnóstico de la situación inicial: Las lesiones producidas por traumatismos suelen afectar diferentes tejidos dentarios demandando su tratamiento estrategias distintas acordes a cada situación. Concorre por urgencia a la Cátedra de Odontología Integral Niños (FOUBA) paciente de sexo masculino, 10 años, acompañado por su madre porque “se rompió el diente hace 5 días y le duele mucho, y el diente de al lado se le mueve”. Diagnóstico: fractura amelodentinopulpar en 3.1 y subluxación en 4.1. Secuencia de procedimientos operativos y resolución del caso: En la urgencia se realiza la biopulpectomía total de 3.1 e instalación de placa Sved. En la siguiente sesión, se cementa un poste de fibra de vidrio Parapost® Fiber Lux® de Coltene Whaledent con cemento polimerización dual luego de aplicar sistema adhesivo. Se reconstruye el muñón con resina compuesta dentina A2/B2. Se toma impresión para realización de una corona de cerámico SR Adoro de Ivoclar Vivadent. Se cementa corona provisoria confeccionada con Protemp™ de 3M Espe. En la siguiente sesión se instala la corona definitiva. Se retira la placa Sved. Se realiza el control clínico y radiográfico a los 3 y a los 6 meses. Los anclajes intrarradiculares de fibra de vidrio combinados con muñones de resina compuesta son utilizados para reconstruir el diente endodónticamente tratado. Las coronas de cerámico brindan estética mediante restauraciones libres de metal que devuelven el aspecto natural de los dientes, además de otorgar resistencia, retención, biocompatibilidad y durabilidad.

**FERRARI L\*, AGUAS S, STEIMETZ T, GUGLIEMOTTI MB , OLMEDO DG , SEBELLI P**

#### **ESTUDIO DE LAS LESIONES Y DE LAS JOYERÍAS RELACIONADAS CON PIERCINGS BUCALES EN ADOLESCENTES**

##### **Resumo**

El uso de joyería metálica asociada a “piercings” bucales es frecuente en adolescentes. Los metales en contacto con los fluidos orgánicos pueden desencadenar procesos de corrosión, con la consecuente liberación de iones/partículas al bioentorno. La citología exfoliativa y la caracterización de la joyería mediante microscopía electrónica de barrido (MEB) y análisis elemental por dispersión de rayos X (EDS) son métodos de utilidad para la evaluación de procesos de corrosión. **Objetivos:** a) Identificar las lesiones y complicaciones asociadas al uso de joyería metálica con “piercings” bucales b) Evaluar la corrosión de las joyerías metálicas y las implicancias tisulares relacionadas a su uso. **Sujetos y métodos:** Se evaluaron 47 pacientes adolescentes entre 10 y 16 años que concurrieron a la Cátedra de Odontología Integral Niños durante el periodo de 2011-2013 usando joyería metálica ubicada en labio y/o lengua. Los pacientes firmaron consentimiento informado. Las

lesiones en mucosa fueron evaluadas por un estomatólogo. Se realizó citología exfoliativa de la zona periférica a la joyería. Trece pacientes donaron la joyería cuya superficie se evaluó mediante microscopía electrónica de barrido (MEB) y el análisis microquímico mediante dispersión de rayos x (EDS). Se utilizó Test de Fisher y porcentajes con su IC del 95%. **Resultados:** Edad media: 13±2 años, 66% sexo femenino. Infecciones (25) edema de mucosa (19), lesiones blancas (4) metalosis (4), recesión gingival (13) ( $p < 0,0001$ ), mucosa traumatizada (21) ( $p < 0,0001$ ). Los extendidos citológicos revelaron partículas en células epiteliales y macrófagos. El EDS mostró cromo, hierro y níquel en su composición. Con MEB se observaron depresiones e irregularidades. **Conclusiones:** Se identificaron una variedad de lesiones bucales secundarias al uso de joyería metálica. De la superficie de la joyería se desprenden iones/partículas metálicas al bioentorno. Las lesiones blancas en la mucosa podrían originarse por hipersensibilidad a algunos de los metales de la aleación, galvanismo y/o traumatismos.

COLMENARES MARIEL\*, CRISTANCHO MÓNICA, ESCOBAR LUZ

### ODONTOMA COMPUESTO REPORTE DE UN CASO

#### Resumo

El Odontoma es considerado una neoplasia benigna de origen odontogénico, una alteración del desarrollo o malformación de origen dentario, se caracteriza por tener células epiteliales y mesenquimáticas diferenciadas que forman esmalte, cemento y dentina, que se disponen organizadas dependiendo del grado de alteración en la morfodiferenciación de dichas células. Es considerado el tumor odontogénico más frecuente. Aparece frecuentemente en pacientes jóvenes, pero puede aparecer a cualquier edad; generalmente es asintomático, en ocasiones puede expandir las corticales óseas, causar dolor cuando se relaciona con alguna estructura anatómica importante o causar retención dentaria. Radiográficamente ofrece al principio una imagen radiolúcida que va presentando áreas radiopacas similar a estructuras dentarias. Es una investigación de campo, tipo estudio de caso clínico, hace referencia a una paciente femenina de 11 años de edad que acude a la Clínica de Postgrado de Odontopediatría referida del Postgrado de Ortodoncia de la Universidad de Carabobo, presentando clínicamente ausencia de unidad dentaria (UD) 15 y presencia del molar primario en boca, radiográficamente una imagen radiopaca redonda y definida de aproximadamente 7mm de diámetro entre UD 14 y 55 observándose retenida la UD15. El objetivo fue realizar la enucleación del Odontoma. Después de valorarse por el equipo se presentó el caso y se procedió a la cirugía bajo anestesia local, realizando la exodoncia del molar primario y posteriormente la enucleación del odontoma el cual tenía varias estructuras dentarias. Posterior a la intervención se expone a los padres indicaciones postoperatorias, prescripción de AINES y reevaluación en 7 días. El diagnóstico histológico fue corroborado por el Departamento de Anatomía Patológica del Hospital Oncológico Miguel Pérez Carreño. Al premolar retenido se le colocó un bracket para llevarlo a posición con tratamiento ortodóntico, a los seis meses el diente ocupó su posición en el arco y se logró la función y la estética.

LIMA BR\*, FERREIRA MBC, CASAGRANDE L

### AUTOMEDICAÇÃO EM PACIENTES INFANTO-JUVENIS SOB ATENDIMENTO ODONTOLÓGICO

#### Resumo

**Objetivo:** Realizar uma avaliação a respeito do padrão de automedicação de pacientes infanto-juvenis atendidos em ambulatório odontológico, vinculado a serviço universitário. **Material e método:** Este estudo apresenta um delineamento observacional, do tipo transversal descritivo, em que foi aplicado um questionário estruturado aos responsáveis dos pacientes que procuraram atendimento no ambulatório de Clínica Infanto-Juvenil da Faculdade de Odontologia da Universidade Federal do Rio Grande do Sul, no primeiro semestre de 2013. O questionário contemplou trinta e quatro questões, referentes à frequência de uso de medicamentos sem/com prescrição médica/odontológica pelo paciente, para tratamento de dor dentária, infecção dentária e

---

febre; origem dos fármacos utilizados; fatores motivadores para a automedicação, além de informações sobre as características demográficas do paciente e de seu responsável. **Resultados:** Cento e cinquenta questionários foram analisados (taxa de resposta de 99,3%). Dentre os medicamentos utilizados, o paracetamol obteve maior frequência de uso nos quadros de febre (55%; n=117) e dor dentária (64%; n=71). No quadro clínico de infecção dentária, os mais citados foram a amoxicilina (34,8%; n=16) e o paracetamol (32,6%; n=15). Observou-se uma grande tendência à prática de automedicação, sobretudo no quadro de dor dentária, onde 56% dos medicamentos foram utilizados sem prescrição. O principal aspecto motivador na escolha do medicamento foi a indicação médica/odontológica em episódios anteriores, sendo os fármacos, em sua maioria, provenientes de sobras de medicamentos e farmácias. **Conclusão:** Concluiu-se que crianças atendidas em um serviço universitário odontológico estavam expostas ao uso prévio frequente de medicamentos para tratamento de dor dentária, infecção dentária e febre, sendo que muitos destes medicamentos foram empregados sem prescrição. Os dados apontam para um uso não racional de medicamentos, o que é preocupante.

GOMES, AMM; BELOTTI, L; SARMENTO, LC. ; GOMES, APM.; SANGLARD, LE; DADALTO, ECV

### PERCEPÇÃO DOS ACADÊMICOS E DOS PAIS SOBRE O USO DO DIAMINOFLUORETO DE PRATA.

#### Resumo

O Diaminofluoreto de Prata (DFP) é preconizado para prevenção e tratamento de lesões cariosas e se destaca por suas propriedades preventivas por sua ação bactericida, bacteriostática, remineralizante e dessensibilizante. Objetivou-se neste estudo avaliar a percepção dos pais e alunos da sua aplicabilidade, na clínica de odontopediatria da UFES. A pesquisa só teve início após aprovação pelo Comitê de Ética em pesquisa da UFES(CAAE:1211111300005060). Inicialmente, a amostra era composta por 18 crianças sendo que 2 pais não aceitaram e 2 crianças abandonaram o tratamento. Para verificar a aceitação e aplicabilidade do DFP foram aplicados questionários aos responsáveis e aos alunos. O Cariestop® 12% (Maquira) foi aplicado semanalmente em 36 molares decíduos com cárie em esmalte, de 14 crianças (4-10 anos), durante 3 semanas. Observou-se a paralisação e remineralização das lesões cariosas nos 36 dentes tratados. Dos 14 pais participantes, 64,3% perceberam mudança de cor nos dentes, e 100% acreditaram que essa mudança não iria interferir negativamente na estética da criança. Os alunos que participaram da pesquisa consideraram a técnica de fácil aplicabilidade e 63,9% avaliaram o comportamento da criança durante a aplicação como bom. Concluiu-se que a aplicação do DFP em criança teve boa aceitação pelos pais, foi clinicamente eficaz na paralisação e remineralização das lesões cariosas em esmalte, e com boa percepção pelos pais e alunos quanto à sua aplicabilidade. O DMF pode ser utilizada como recurso de mínima intervenção em odontopediatria.

SILVEIRA ER\*, COSTA FS, AZEVEDO MS, ROMANO AR, CENCI MS, SILVEIRA ER\*, COSTA FS, AZEVEDO MS, ROMANO AR, CENCI MS

### ATITUDE MATERNA FRENTE A CÁRIE DENTÁRIA EM CRIANÇAS DE 12 A 18 MESES DE PELotas, BRASIL

#### Resumo

**Objetivo:** Avaliar as atitudes das mães de crianças de 12 a 18 meses em relação à cárie e os fatores socioeconômicos e clínicos associados com a não procura por atendimento. **Material e Método:** Este estudo transversal foi desenvolvido em 12 unidades básicas de saúde da cidade de Pelotas/RS durante o Dia Nacional da Campanha de Vacinação. Os dados foram obtidos através de entrevista estruturada com a mãe. Coletaram-se informações demográficas e socioeconômicas e sobre a atitude da mãe frente à cárie em dentes decíduos. A cárie dentária da criança foi avaliada através de exame clínico. A análise dos dados foi realizada através do teste Exato de Fisher e Qui-quadrado. Regressão logística múltipla foi utilizada para verificar a associação dos fatores clínicos e

socioeconômico com a não procura da mãe por atendimento devido à cárie ( $P < 0,05$ ). **Resultados:** Um total de 262 pares mãe-filho foram incluídos. As mães tiveram idades entre 15 e 53 anos e em média 9 anos de estudo. A média de idade das crianças foi de 14,4 meses e 18,7% das crianças tinham cárie dentária. Com relação à carie, 93,5% das mães relataram que levariam a criança ao dentista em caso de lesão de cárie nos dentes decíduos. Sobre a necessidade de tratamento para cárie em dentes decíduos, após ajuste os resultados mostraram que mães com apenas um filho [OR= 2,63 (IC95%= 1,33-5,18)] e aquelas que tinham filhos com cárie dentária [OR= 2,48 (IC95%= 1,16-5,28)] eram mais propensas a relatar que não esperavam que nenhum tratamento fosse realizado pelo dentista. **Conclusões:** A maioria das mães relatou que levaria seus filhos ao dentista no caso de apresentarem cárie. Apesar deste resultado positivo, medidas educativas devem continuar sendo enfatizadas, especialmente entre as mães de crianças com maior risco de cárie e entre as mães primíparas.

**DANTAS-NETA\* NB, CRUZ PF, MOURA LFAD, MOURA MS, MARTINS CC, PAIVA SM, LIMA MDM**  
**INFLUÊNCIA DE FATORES SOCIOECONÔMICOS E CLÍNICOS NA AUTOPERCEPÇÃO DA SAÚDE BUCAL EM ADOLESCENTES**

**Resumo**

**Objetivo:** Avaliar a influência de fatores socioeconômicos e clínicos sobre a autopercepção da saúde bucal em adolescentes. **Material e Método:** Estudo transversal realizado com uma amostra de 594 adolescentes na faixa etária de 11-14 anos de Teresina-PI (CEP-UFPI=0441.0.045.000-11). A coleta de dados ocorreu através de exame clínico dos escolares e aplicação de questionário com perguntas sobre características socioeconômicas e autopercepção dos adolescentes sobre a saúde bucal. Os escolares foram avaliados por único examinador previamente calibrado para as condições bucais: experiência de cárie, necessidade de tratamento, HMI e maloclusão. Foram realizados os testes Qui-quadrado e regressão de Poisson com variância robusta ( $\alpha = 5\%$ ). **Resultados:** 43% dos adolescentes avaliaram sua saúde bucal como ruim e 14,3% apresentaram saúde bucal afetando muito o bem-estar geral. O modelo múltiplo mostrou que adolescentes que apresentavam necessidade de tratamento (RP=1,08 IC95%=1,02-1,15), mordida aberta (RP=1,13 IC95%=1,01-1,27), sobressaliência (RP=1,07 IC95%=1,01-1,13), estudavam em escolas públicas (RP=1,21 IC95% 1,13-1,28), pertenciam a ambiente familiar não-nuclear (RP=1,06 IC95%=1,01-1,12) e possuíam problema na condição de saúde geral (RP=1,06 IC95%=1,01-1,12) apresentaram autopercepção ruim em relação à saúde bucal. Já o fator estudar em escolas públicas esteve relacionado com saúde em geral afetada (RP=1,07 IC95%=1,01-1,13). **Conclusão:** Os adolescentes que necessitavam de tratamento, possuíam mordida aberta, sobressaliência, problema na condição de saúde geral e estudavam em escolas públicas foram mais propensos a relatarem saúde bucal ruim e afetada pela saúde em geral. Apoio: FAPEPI (Edital PPP 04/2011)/CAPES/ FAPEMIG

**VELÁSQUEZ N\*, SEGOVIA L, PINTO J, PEÑA E, HERRERA L, GIL G.**

**CARIES DE LA PRIMERA INFANCIA. REPORTE DE UN CASO**

**Resumo**

La caries de la primera infancia, también conocida como caries de biberón es una enfermedad infecciosa, que se puede prevenir y es causada por diferentes tipos de bacterias que se encuentran en la boca. La CPI ha sido asociada a ciertos factores como: Biberón nocturno y azucarado, Ingesta de jugo de frutas, Chupones con miel o azúcares entre comidas. La prevalencia está asociada al nivel socioeconómico y nivel educativo del grupo familiar, más frecuente en niños, en países desarrollados es entre 1 y 12% y en países en desarrollo superior al 70%. La clasificación clínica de acuerdo a la severidad de la CPI es: leve, moderada, intensa y severa. El objetivo del estudio fue Rehabilitar la Condición Bucal de la paciente con CPI, con la finalidad de mantener la integridad de la forma del arco y dientes, posibilitando una correcta transición entre la dentición primaria

---

y permanente; siendo una investigación de Campo tipo estudio caso clínico en una preescolar femenina de 3 años de edad que asistió al área de Postgrado de la Facultad de Odontología de la Universidad de Carabobo – Venezuela, al examen clínico se observó presencia de múltiples caries con año y medio de evolución, y clasificada según la CPI como severa. Se estableció plan de tratamiento donde se realizó: Profilaxis Dental, Pulpectomias, Restauraciones con Resina y Topificación con Flúor. Como resultados se observó la rehabilitación de la condición bucal y la modificación de la conducta a la consulta odontológica. Concluyendo que la prevención y atención temprana podrían evitar la evolución de la CPI por lo que se le indicó a la madre una orientación dietética y de higiene bucal. **Palabras Claves:** CPI: Caries Primera Infancia.

**HERRERA L \*, VELÁSQUEZ N, PINTO J, SEGOVIA L. PEÑA E**

### **MORDIDA CRUZADA ANTERIOR: TRATAMIENTO ORTOPÉDICO. HASS INVERSO. REPORTE DE UN CASO**

#### **Resumo**

La mordida cruzada anterior se ubica dentro de los 3 principales tipos de maloclusiones más frecuentes de la población infantil, tanto en la dentición primaria como en la mixta temprana. El manejo de esta alteración se puede iniciar desde edades tempranas, evitando que las alteraciones oclusales se establezcan. La Mordida Cruzada Anterior se ha definido como una maloclusión en la cual los incisivos y/o caninos del maxilar superior se encuentran en posición lingual con respecto a sus homólogos de la mandíbula. El objetivo de este estudio fue cambiar el eje de inclinación de la UD 11 con mordida cruzada, una investigación de campo tipo estudio caso clínico en un paciente escolar masculino de 7 años de edad, relación molar clase I derecha, clase III izquierda y relación canina bilateral clase I, previa realización de historia clínica, evaluación clínica, radiográfica, y cefalométrica. Al momento de efectuar la anamnesis la madre hace referencia a un traumatismo de la UD 11 hace 2 años aproximadamente y como consecuencia una erupción tardía del mismo en comparación con su homólogo, por lo que se asocia la presencia de esta maloclusión a esta etiología. De esta manera, se procedió a establecer un plan de tratamiento empleando aparatología fija ortopédica, mediante el uso de un Hass Inverso con tornillo de expansión en posición vertical y coffin; activaciones de 1 vuelta cada 3 días. Dentro de los resultados más sobresalientes se encuentra el descruce de la UD 11, para posteriormente emplear un SN1 con equisplan y de esta manera complementar la correcta alineación del mismo en la arcada dentaria. Se concluye que el uso de la aparatología fija empleada en este estudio conjuntamente con la aparatología funcional removable, ofrece una excelente alternativa para la solución de este tipo de alteraciones. **Palabras Claves:** Mordida cruzada anterior, Hass Invertido, maloclusión.

**MARTINS-OLIVEIRA JG\*, BRANT MO, ZARZAR PMPA**

### **ODONTODISPLASIA REGIONAL: RELATO DE CASO**

#### **Resumo**

A Odontodisplasia Regional (OR) é uma anomalia de desenvolvimento rara, de etiologia desconhecida, que envolve componentes dentais tanto mesodérmicos quanto ectodérmicos de um grupo de dentes adjacentes. Este trabalho relata o caso de uma menina de 3 anos de idade, apresentando esta rara anomalia no lado direito do arco superior. Os dentes decíduos da maxila do lado direito (exceto o canino e o primeiro molar) não estavam mais presentes devido a fraturas anteriores. Clinicamente, os dentes afetados tinham uma morfologia anormal, eram macios à sondagem e tipicamente descoloridos, com coloração amarelada. Os dentes decíduos e permanentes tinham uma aparência radiográfica “fantasma”. O tratamento sugerido foi baseado no grau de envolvimento, bem como nas necessidades funcionais e estéticas do caso em questão: a paciente se alimenta somente do lado não afetado pela OR e tem dificuldades de socialização devido à estética prejudicada. Será

realizada a reabilitação com prótese acrílica parcial temporária e controles periódicos trimestrais. No futuro, serão avaliadas as extrações de dentes permanentes afetados e a reabilitação com implantes dentários. A apresentação deste caso adiciona informações valiosas para Odontopediatras a fim de revisar aspectos clínicos e radiográficos especiais da Odontodisplasia Regional, o que facilitará o diagnóstico e tratamento de pacientes com esta condição. Apoio: CAPES, FAPEMIG

**SANTOS B\*, NEVES ATSC, KLOSTER AP, NESPOLO PA, CAMPOS EHO**

### **REABILITAÇÃO DE DENTES DECÍDUOS COM LESÕES CARIOSAS: MATRIZ ANATÔMICA DE CELULÓIDE**

#### **Resumo**

Paciente L.M, quatro anos de idade, gênero masculino, atendido na Clínica de Odontologia da Universidade de Cuiabá – MT apresentava lesões cariosas extensas nos dentes decíduos anteriores superiores. Restaurações de dentes com comprometimento estético representam um grande desafio clínico. Devido a complexidade do caso e a pouca idade do paciente optamos pela utilização de matrizes plásticas pré-fabricadas. As matrizes plásticas pré-fabricadas são utilizadas para restaurar dentes decíduos anteriores superiores de maneira simples e rápida. Após o diagnóstico do caso, optou-se pela utilização de matrizes anatômicas de celulose tipo Pedoform®, pois era a disponível na Clínica de Odontologia da UNIC. Realizou-se a remoção do tecido cariado, selecionou-se o tamanho do molde para confecção das matrizes, adaptou-se a cada dente, e em seguida ao condicionamento ácido do esmalte e aplicação do adesivo, preencheu-se a matriz com resina composta e adaptou-se ao dente com subsequente fotopolimerização. Após a remoção da matriz foram realizados os ajustes finais. Foram seguidos os mesmos passos para cada elemento dentário. Estes procedimentos foram realizados em uma única sessão e o acompanhamento deste paciente se estende pelo período de dois meses. A reabilitação destes dentes proporcionou a recuperação do bem estar geral da criança, devolvendo a estética, fonética e função dos elementos. Esta técnica proporciona grande praticidade para o odontopediatra e alto índice de satisfação ao paciente e responsável. Concluídos os procedimentos restauradores, o paciente foi incluído no programa de manutenção preventiva.

**NESPOLO PA\*, CAMPOS EHO, SANTOS B, BRITO FSB, SIMÕES CAD, VOLPATO LER.**

### **DOENÇA DE RIGA FEDE - RELATO DE CASO CLÍNICO**

#### **Resumo**

Menor MARF, sexo feminino, leucoderma, com um mês de vida, compareceu ao consultório odontológico acompanhada da mãe, com queixa de que havia nascido com dois dentes o que dificultava a amamentação e causava irritabilidade a bebê, a mesma não conseguia mamar e chorava. Ao exame clínico foi constatada presença de dois dentes natais na região de incisivos centrais inferiores (71 e 81), sendo que um deles, o elemento 71, apresentava mobilidade grau II e lesão ulcerada no ventre da língua, caracterizando assim doença de Riga Fede. A doença de Riga Fede é uma doença rara, benigna, ulcerosa, de processo granulomatoso que ocorre como resultado de um trauma repetitivo na superfície da mucosa oral por parte dos dentes (MOHAN, et al. 2014). Essas complicações dificultam a sucção e alimentação podendo colocar o bebê em risco de deficiências nutricionais (CAMPOS et al. 2006). A mãe optou pela não realização de exame radiográfico, o que impossibilitou diagnosticar se eram dentes da série normal ou supranumerário. O tratamento primeiramente indicado e posteriormente realizado tratou-se de um meio mais conservador, foi à confecção de um escudo protetor utilizando cimento de ionômero de vidro ao redor dos dentes e orientação para higienização da língua com solução fisiológica. Logo após realização do procedimento a mãe já relatou melhora na amamentação, acalmando assim a bebê e a mesma mamando por um longo período,

---

observou-se melhora no quadro da lesão. Após um mês, devido à mobilidade que o dente 71 apresentava, optou-se pela realização da remoção cirúrgica do mesmo, para evitar assim futuras complicações, como deglutição e aspiração do dente. Foi realizado acompanhamento periódico por 15 dias e observou-se cicatrização da ferida cirúrgica.

NAVARRO LB, RIZENTAL PCC

#### VERIFICAÇÃO DE SEQUELA EM DENTE PERMANENTE SUCESSOR NOVE ANOS APÓS A INTRUSÃO SEVERA DE DENTE DECÍDUO - RELATO DE CASO.

##### Resumo

O maior índice de Luxações Intrusivas ocorre na infância, e quando em dentes decíduos, a idade precoce e a severidade do trauma, tem sido apontadas como fatores que elevam a ocorrência e de sequelas nos dentes sucessores permanentes. Este relato de caso descreve uma intrusão severa de incisivo central direito decíduo de uma criança de 1 ano e 4 meses de idade atendida na Clínica Odontológica da Pontifícia Universidade Católica do Paraná (PUCPR), local que recebeu o atendimento imediato e pós-imediato ao trauma, entretanto, o controle periódico foi interrompido. Nove anos após o trauma, o paciente apresentou um severo desvio de erupção do dente sucessor permanente e o histórico de traumatismo no dente decíduo foi apontado como provável agente etiológico. Imagens radiográficas bidimensionais não foram conclusivas e o diagnóstico foi complementado por imagens da tomografia computadorizada Cone Beam (TCCB) Concluiu-se oportuno destacar a necessidade de acompanhamento/ controle periódico do cirurgião dentista, para detectar e instituir no momento oportuno, tratamento às possíveis sequelas na dentição permanente.

SARTI CS\*, PAROLO CCF, DINIZ MB, COLLARES FM, ARTHUR RA, RODRIGUES JA S

#### DESEMPENHO DA FLUORESCÊNCIA A LASER NA DETECÇÃO E NO MONITORAMENTO DA PROGRESSÃO DE LESÕES DE CÁRIE NÃO CAVITADAS EM SUPERFÍCIES LISAS

##### Resumo

**Objetivo:** Avaliar o desempenho da fluorescência a laser (DIAGNOdent pen, Kavo, Alemanha) na detecção e no monitoramento de lesões de cárie não cavitadas induzidas artificialmente. **Materiais e Métodos:** Foram utilizados 52 blocos de esmalte de dentes bovinos, os quais foram submetidos a dois ciclos de desmineralização utilizando cepas de *S. mutans*, *L. casei* e *A. Naeslundii*. Cada espécie foi cultivada em ágar sangue por 48 horas. Recipientes com 30 ml de TSB com 0,5% de sacarose e 0,4 ppm de flúor receberam 10ml cada do inóculo. Esses recipientes receberam os blocos e foram incubados por 48 horas. Após esta etapa os blocos adicionados individualmente a tubos contendo NaCl a 0,9% cada e agitados por 30 segundos. Antes e após cada ciclo, os blocos tiveram suas superfícies submetidas ao sistema de espectroscopia RAMAN e as medidas de microdureza superficial (knoop) e de fluorescência a laser foram realizadas. **Resultados:** Os valores médios de microdureza ( $\pm$ DP) foram  $319,3 \pm 21,5$  (inicial),  $80,5 \pm 31,9$  (1º ciclo) e  $39,8 \pm 12,7$  (2º ciclo), com diferença estatisticamente significativa entre os três períodos. (teste t;  $p < 0,01$ ). Os valores de fluorescência foram  $4,3 \pm 1,5$  (inicial),  $7,5 \pm 9,4$  (1º ciclo) e  $7,1 \pm 7,1$  (2º ciclo), diferindo os períodos inicial e 1º ciclo (teste t;  $p = 0,014$ ). Não foi observada correlação (Pearson) entre as medidas de fluorescência e a microdureza nos três períodos de avaliação. **Conclusão:** Pode-se concluir que a fluorescência a laser foi efetiva em detectar a primeira desmineralização dos blocos de esmalte, porém não foi efetiva em monitorar sua progressão após dois ciclos de desmineralização.

TEREZA GPG \*, IONTA FQ, OLIVEIRA GC, GONÇALVES PSP, ALENCAR CRB, RIOS D

## SUCESSO OU INSUCESSO? PROGNÓSTICO DO REIMPLANTE DENTÁRIO: 3 ANOS DE ACOMPANHAMENTO

### Resumo

O reimplante dentário constitui o tratamento indicado para a avulsão dentária de dentes permanentes. A endodontia do dente reimplantado poderá ser indicada de acordo com o grau de fechamento do ápice e tempo de permanência do dente fora do alvéolo. No entanto, mesmo após o tratamento adequado pode ocorrer reabsorção radicular externa, diminuindo as chances de manutenção do dente na arcada. O objetivo deste trabalho é relatar os desdobramentos do caso clínico de uma paciente de 9 anos de idade que sofreu avulsão dos dentes 21 e 22. Os dentes foram reimplantados em ambiente hospitalar, contudo os responsáveis não receberam orientação para buscar atendimento odontológico para controle do procedimento. Após 16 dias com o desprendimento da contenção foi procurado atendimento odontológico e neste momento foi feita nova contenção e abertura coronária, seguida de medicação intracanal com hidróxido de cálcio em ambos os dentes. Após um período de 5 meses com trocas mensais da medicação observou-se extensa reabsorção radicular externa por distal do dente 22 com comunicação óssea. A conduta adotada foi obturação apical com guta-percha e obturação com MTA na região da reabsorção, sendo que nesta última houve extravasamento de material para o osso alveolar. O dente 21 foi obturado de maneira convencional. Nos controles de 1, 2 e 3 anos, os dentes não apresentavam alteração clínica ou mobilidade. A radiografia periapical indicou normalidade das estruturas e estabilização da reabsorção externa do dente 21. Apesar do sucesso do caso, uma vez que o paciente se encontra na adolescência e a manutenção dos dentes por meio de reimplante teve um impacto positivo muito forte na sua qualidade de vida, a preservação ainda se faz necessária.

TAKAOKA LAM\*, VIEIRA SMC, TEIXEIRA RBM, BERTOLACCINI MG, KOPELMAN BI, GOULART AL  
 FATORES ASSOCIADOS A CRONOLOGIA DE ERUPÇÃO DE DENTES DECÍDUOS DE CRIANÇAS NASCIDAS PRÉTERMO

### Resumo

**Objetivo:** Projeto piloto para acompanhar a cronologia de erupção dos dentes decíduos em crianças nascidas prematuras, Verificar se existem fatores associados a possíveis atrasos de erupção. **Métodos:** Estudo longitudinal prospectivo em crianças prematuras, de muito baixo peso ao nascer, de ambos os sexos, nascidas no ano de 2010, e que são acompanhadas na Disciplina de Neonatologia da Escola Paulista de Medicina da Universidade Federal de São Paulo. **Resultados:** A erupção dos incisivos centrais inferiores ocorreu, em média, com 9,48 meses de idade cronológica (IC) e 7,48 de idade corrigida (ICo), os incisivos centrais superiores 11,06 de (IC) e 9,06 (ICo), os incisivos laterais inferiores de 14,13 de (IC) e de 12,13 (ICo), os incisivos laterais superiores de 13,60 de (IC) e 11,60 (ICo), os primeiros molares inferiores de 20,06 de (IC) e de 18,06 de (ICo), os primeiros molares superiores de 19,56 (IC) e de 17,56 (ICo), os caninos inferiores de 23,52 de (IC) e de 21,52 de (ICo), os segundos molares inferiores de 29,96 (IC) e 27,96 (ICo) e os segundos molares superiores de 31,63 (IC) e 29,63 (ICo). Para verificar se havia fatores associados ao atraso na erupção calculamos o Coeficiente de correlação de Pearson (r) e respectivos intervalos de confiança de 95% [IC95%] da idade da erupção do ILI e 2MS com peso, perímetro cefálico e idade gestacional e observamos que apenas o Perímetro Cefálico apresentou correlação significativa com a idade da erupção do ILI (p=0,048). **Conclusões:** Em média o primeiro dente (ILI) erupcionou com 9,48 meses de idade cronológica (IC) e 7,48 de idade corrigida (ICo), e os 2ºsM 31,63 (IC) e 29,63 (ICo). E Observamos que conforme o perímetro cefálico aumenta a idade da erupção do ILI diminui. **Palavras-Chave:** erupção dentária; dentição primária; dente decíduo; prematuro.

---

**CABEZAS ROXANA, ORMEÑO ANDREA, ZUÑIGA PAULA**

**TRATAMIENTO DE AMELOGENESIS IMPERFECTA CON RESINAS COMPUESTAS MEDIANTE TÉCNICA DE ESTRATIFICACIÓN. REPORTE DE UN CASO.**

**Resumo**

Paciente género masculino, 12 años de edad, ASA I, clase II y mordida abierta esquelética, amelogénesis imperfecta tipo hipoplásica, con múltiples tinciones extrínsecas y alteraciones en la forma y color de los dientes. Se decide realizar el tratamiento rehabilitador mediante resinas compuestas de nanotecnología utilizando la técnica de estratificación, la cual consiste en recuperar las estructuras dentarias con resinas de diferentes opacidades. Previo al tratamiento rehabilitador, se realizó el tratamiento preventivo, basado en instrucción de higiene oral, en la cual se indicó una técnica de cepillado de Fones y el uso de seda dental, además de destartraje supragingival por sextante y bajo anestesia local acompañado con la aplicación de flúor barniz para disminuir la sensibilidad. Posteriormente se tomaron impresiones para la obtención de modelos y montaje en un oclusor, que nos permitió realizar un encerado diagnóstico a partir del cual se confeccionó una llave de silicona. La rehabilitación se inició aplicando una capa de resina compuesta de nanotecnología opacidad esmalte de 1mm de espesor sobre la llave de silicona, la cual fue llevada a boca para la etapa de polimerización, previo a grabado ácido y técnica adhesiva, lo cual no permitió recuperar la cara palatina. Utilizando resina compuesta opacidad cuerpo A3 y esmalte A2 se realizó la técnica de estratificación. El tratamiento rehabilitador en base a resinas compuestas de nanotecnología mediante técnica de estratificación nos permitió recuperar la estética permitiendo devolver la confianza y mejorar la autoestima en este paciente, convirtiéndose en una excelente opción de tratamiento en defectos de estructura del esmalte de tipo amelogénesis imperfecta en pacientes adolescentes.

**CAVALIERI A, ROJAS J, ZUÑIGA P, WEIHRAUCH B, ORMEÑO A\*, CABEZAS R**

**DIENTES NATALES: REPORTE DE CASOS POSTÍTULO ODONTOPEDIATRÍA UNIVERSIDAD DE LOS ANDES**

**Resumo**

**DIAGNÓSTICO DE LA SITUACIÓN INICIAL** Caso 1: Bebé de 3 meses, acude por derivación pediátrica a la clínica del postítulo, con antecedentes de parto prematuro, nacida por cesárea debido a embarazo gemelar. Presenta 2 incisivos centrales inferiores natales móviles, de color parduzco, inmaduros, que dificultan el amamantamiento. Caso 2: Bebé de 21 días, con antecedentes familiares de dientes natales. Presenta 2 incisivos centrales inferiores natales con borde incisal irregular, movilidad grado I, sin lesiones de tejidos blandos ni alteración en la alimentación. **SECUENCIA DE PROCEDIMIENTOS OPERATIVOS** Caso 1: Exodoncia de ambos dientes, con desarrollo radicular parcial. Control post exodoncia al mes, radiografía control por sospecha de dientes extraídos de la fórmula primaria. Caso 2: Conducta expectante y control. A los 5 meses, se toma radiografía control corroborándose que dientes en boca son de fórmula primaria. Dientes 8.1 con fractura coronaria no complicada y 7.1 con leve aumento de volumen marginal de consistencia blanda. No se observan fistulas ni lesiones de tejidos blandos. Se indica aplicación tópica de clorhexidina al 0,12% por las noches. **INFORMACIÓN ACERCA DE LA RESOLUCIÓN DE CASOS** Caso 1: Control a los 2 años 11 meses, con fórmula dentaria incompleta comprobándose que los dientes extraídos eran de la fórmula primaria, sin signos evidentes de anomalías dentomaxilares. Radiografía revela evolución intraósea de los incisivos centrales permanentes. Caso 2: Control a 1 año 8 meses. Examen intraoral dientes 7.1 y 8.1 al estado radicular, 8.1 con lesión en encía vestibular compatible con fístula consecutiva a necrosis pulpar séptica. En examen radiográfico conducto radicular amplio, escasa mineralización de esmalte y dentina. Enseñanza Técnica Starkey se indica aplicación tópica de clorhexidina al 0,12% nocturna por dos semanas.

JORDÃO MC\*, OLIVEIRA GC, ALENCAR CRB, IONTA FQ, MENDONÇA FL, GONÇALVES PSP, RIOS D.

### INFILTRAÇÃO DE CÁRIE: ALTERNATIVA EFICAZ NO TRATAMENTO DA CÁRIE PRECOCE DA INFÂNCIA

#### Resumo

A Odontologia Minimamente Invasiva prioriza integrar a prevenção e o controle da doença cárie através da utilização de técnicas conservadoras que mantenham a estrutura dentária. Com este propósito, a infiltração da cárie visa tratar a lesão no estágio de mancha branca, a fim de evitar sua evolução. O presente trabalho tem como objetivo relatar um caso clínico de tratamento de lesão de mancha branca em bebê com cárie precoce da infância, por meio da utilização do infiltrante (Icon®), e relatar a importância da associação com medidas preventivas para o controle da doença. Um bebê de 24 meses foi encaminhado à Clínica de Bebês para tratamento de cárie precoce da infância resultante de amamentação natural em livre demanda e ausência de higiene bucal. Após a reabilitação bucal, os fatores causais da doença não haviam sido controlados e para evitar a progressão da mancha branca do dente 55, a mesma foi tratada com o infiltrante. Logo após sua aplicação, notou-se uma redução na opacidade da mancha branca. No controle de 12 meses, observou-se integridade da superfície e melhora da sua coloração. Porém, no dente contralateral (65), no qual o infiltrante não foi aplicado, apesar da inserção de medidas preventivas (verniz fluoretado), a mancha branca evoluiu para microcavidade. Após 30 meses de acompanhamento, além da manutenção da integridade do dente 55, percebeu-se uma mudança de hábitos do paciente e o controle da doença, uma vez que este não apresentou recidiva de lesões cariosas e as demais manchas brancas já existentes apresentavam-se paralisadas. Conclui-se que o infiltrante é considerado uma alternativa de tratamento para lesões de cárie no estágio de mancha branca mesmo em pacientes de alto risco, porém a atuação nos fatores causais da doença, através da educação do paciente é imprescindível para o restabelecimento e manutenção da saúde bucal.

COSTA FS\*, SCHUCH HS, TORRIANI DD, DEMARCO FF, GOETTEM ML

### QUALIDADE DE VIDA RELACIONADA À SAÚDE BUCAL DE ESCOLARES: IMPACTO DE ASPECTOS CLÍNICOS E PSICOSSOCIAIS

#### Resumo

**Objetivo:** Este estudo tem como objetivo investigar o impacto de fatores clínicos e psicossociais na qualidade de vida relacionada a saúde bucal de escolares. **Material e Método:** Foi realizado um estudo transversal com crianças de oito a 10 anos de idade, em escolas públicas e privadas, na cidade de PelotasRS (n = 749). Foram aplicados questionários aos pais para coleta de dados socioeconômicos e realizadas entrevistas com as crianças participantes do estudo. A avaliação da qualidade de vida relacionada à saúde bucal foi realizada utilizando a versão brasileira do instrumento Child Perceptions Questionnaire 8-10 (CPQ). O exame da cavidade bucal da criança avaliou condição periodontal, cárie dentária, traumatismo dentário e maloclusão, por examinadores calibrados. Análises bivariadas foram realizadas usando t- teste e análise de variância. A regressão linear múltipla foi utilizada para avaliar os efeitos das variáveis independentes sobre os escores do CPQ. **Resultados:** A análise bivariada mostrou que crianças cujas mães possuíam menos de 8 anos de estudo e menor renda familiar apresentaram escores significativamente maiores no CPQ, assim como crianças que relataram medo odontológico e dor dental nos últimos 6 meses. Na análise de regressão linear observou-se que os fatores associados com maior pontuação CPQ, após ajustes, foram renda familiar (p<0.001), presença de dentes cariados (p=0.025), trauma dental auto- relatado (p<0.001), medo odontológico (p=0.006) e dor dental (p<0.001). **Conclusão:** A qualidade de vida relacionada à saúde bucal dos escolares mostrou-se influenciada por variáveis clínicas e psicossociais, refletindo na necessidade da realização de ações preventivas e curativas voltadas a esta população.

---

TEIXEIRA N

## AValiação DA ANSIEDADE E DOR DECORRENTES DE ANESTESIA LOCAL MANUAL E ANESTESIA LOCAL COMPUTADORIZADA – COMPARAÇÃO DE DOIS CASOS CLÍNICOS

### Resumo

Existe uma busca constante por maneiras de evitar a natureza dolorosa das anestésias locais em odontologia. Recentemente foi lançado no Brasil o sistema de anestesia computadorizada denominado Morpheus, que é um sistema de injeção computador-automatizado. Este estudo teve por objetivo comparar dois casos clínicos de anestesia local em crianças, avaliando ansiedade e dor, onde em um dos casos a criança recebeu anestesia local manual convencional com seringa para carpule e no outro caso, a criança recebeu anestesia local com o sistema computadorizado Morpheus. Em ambos os casos as anestésias locais foram realizadas nas mesmas regiões (fundo de sulco vestibular superior posterior e palato) e realizada pelo mesmo operador. A execução das anestésias foi realizada após aprovação do comitê de ética em pesquisa e após assinatura do Termo de consentimento livre e esclarecido por um responsável de cada criança. Em ambos os casos a avaliação da ansiedade foi feita por intermédio da Escala de Ansiedade de Faces (FAS) e a avaliação da dor foi feita por intermédio da Escala Visual analógica. Além disso, as execuções das anestésias em ambos os casos foram filmadas para posterior avaliação por intermédio da Escala SEM baseada no comportamento de crianças. Observou-se que o Sistema Morpheus de anestesia computadorizada teve tendência a causar menos dor em relação à anestesia local manual convencional, no entanto, como realizamos apenas dois relatos de dois casos clínicos, e não um estudo com amostragem significativa, não podemos inferir dados mais precisos sobre a qualidade das duas técnicas. **Palavras-chave:** Ansiedade. Anestesia Local. Dor

PINTOR AVB\*, FRANÇA AA, MARQUES AL, ABRAHÃO AC, GUEDES FR, PRIMO LG

## ANÁLISE HISTOLÓGICA E ULTRA ESTRUTURAL DE DISPLASIA DENTINÁRIA TIPO I NA PRIMEIRA DENTIÇÃO

### Resumo

A displasia dentinária tipo I (DD-I) é uma desordem genética rara do desenvolvimento da dentina humana, principalmente associada a transmissão autossômica dominante. Pode acometer ambas as dentições, sendo observadas como manifestações típicas: ocorrência de dentes com coroas normais morfológicamente e raízes com tamanho reduzido ou inexistentes, lesões periapicais associadas a dentes não cariados e esfoliação precoce de dentes decíduos. O diagnóstico de DD-I em paciente no período da dentição mista é desafiador, principalmente quando somente alguns dentes são afetados. Neste relato são descritas as características de uma paciente de 6 anos, com molares decíduos afetados, a sequência investigativa do diagnóstico, enfatizando análises histológica e ultra estrutural por MEV, e a abordagem terapêutica. Torna-se imprescindível uma avaliação clínica e radiográfica completa, que deve ser associada, quando possível, a análise histológica.

LOPES TSP\*, LIMA CCB, LIMA MCMP

## PRÁTICA ALIMENTAR DE CRIANÇAS NO PRIMEIRO ANO DE VIDA

### Resumo

**Objetivo:** Identificar as práticas alimentares de crianças no primeiro ano de vida que frequentaram um programa odontológico de atenção materno-infantil, inserido em um Hospital Amigo da Criança. **Metodologia:** Trata-se de um estudo observacional transversal e teve início após aprovação pelo Comitê de Ética em Pesquisa da Universidade Federal do Piauí (parecer nº 0039.0.045.000-10). A amostra constituiu-se de 252 crianças de 30 a 48 meses de idade, de ambos os sexos, que nasceram a termo e com peso normal. Os dados foram coleta-

dos por meio de um questionário semiestruturado aplicado às mães, abordando questões referentes ao padrão alimentar das crianças. Utilizou-se a estatística descritiva e para correlacionar as variáveis, empregou-se a correlação de Pearson, adotando-se um nível de significância  $p < 0,05$ . **Resultados:** Verificou-se que 122 crianças (48,4%) permaneceram de forma exclusiva em aleitamento materno (AME) até o 6º mês de vida ou mais, enquanto 97 crianças (38,5%) mamaram de forma exclusiva entre dois a cinco meses de idade e apenas 33 (13,1%) mantiveram-se em AME menos de um mês de idade. À medida que as crianças iam abandonando o AME, as fórmulas infantis artificiais (FIAs) foi o alimento que apresentou a maior porcentagem (100,0%) de ingestão em todos os estratos de idades. O mingau e os sucos foram introduzidos para as crianças antes de um mês de idade. **Conclusão:** Percebe-se um índice de aleitamento materno exclusivo elevado, porém abaixo da meta determinada pela Organização Mundial de Saúde, caracterizando ainda o desmame e a introdução de outros alimentos precocemente, mostrando necessidade de estratégias mais eficazes para melhoria dos indicadores.

**SILVA JUNIOR IF\*, NASCIMENTO LS, BARROS WRC, AGUIAR NL, BORBOREMA IVN, ARANTES DC**  
**PREVALÊNCIA DA HIPOMINERALIZAÇÃO MOLAR-INCISIVO, SEU GRAU DE SEVERIDADE E CORRELAÇÃO COM A CÁRIE DENTÁRIA EM ESCOLARES DE BELÉM, PARÁ, BRASIL**

**Resumo**

**Objetivo:** avaliar a prevalência da Hipomineralização Molar-Incisivo (HMI), seu grau de severidade e correlação com a cárie dentária em escolares da rede pública de ensino da região metropolitana de Belém, Pará, Brasil. **Material e método:** trata-se de estudo transversal, aprovado sob a égide do Comitê de Ética em Pesquisa do Instituto de Ciências da Saúde da Universidade Federal do Pará (Parecer 157.141). A amostra foi randomizada, composta de 260 escolares, matriculados em escolas públicas municipais de Belém, correspondendo a todas as crianças e adolescentes que não faltaram à escola no dia marcado para o exame clínico e que entregaram o TCLE assinado pelos responsáveis. O exame seguiu as orientações preconizadas pela Organização Mundial de Saúde (OMS) para levantamentos epidemiológicos em saúde bucal e para o diagnóstico de HMI foram utilizados os critérios preconizados pela Academia Européia de Odontopediatria (EAPD). A média de idade do total da amostra foi de 10,22 anos, sendo 56,92% (n=148) do sexo masculino e 43,07% (n=112) do sexo feminino. **Resultado:** a prevalência da HMI em escolares de Belém foi de 8,84% (n=23). Não foram observadas diferenças significativas de prevalência da HMI entre os sexos ( $p=0.6244$ ). A média de idade dos escolares com HMI foi de 9,73 anos ( $\pm 2,56$ ). Os dentes mais afetados foram os primeiros molares permanentes superiores, seguidos pelos primeiros molares inferiores e incisivos centrais superiores. Dos escolares afetados, 43,48% apresentaram pelo menos um dente com grau severo. Quanto à presença de cárie, 30,43% (n=7) dos escolares com HMI apresentaram lesões nos dentes afetados. **Conclusão:** a prevalência da HMI foi menor se comparada a outros estudos realizados no Brasil e revela expressividade e necessidade de mais estudos na região. A forte relação com a cárie dentária encontrada demonstra além da severidade da HMI, a necessidade de incremento de pesquisas em diagnóstico e tratamento dos defeitos de esmalte.

**DUTRA ALT. SILVEIRA PINTO AB, MAGALHÃES WOG, SANTOS AS, RIBEIRO FP**  
**AVALIAÇÃO DAS CONDIÇÕES DE SAÚDE BUCAL E MANIFESTAÇÕES SISTÊMICAS EM GESTANTES**

**Resumo**

O estudo foi desenvolvido por meio de parceria entre a Universidade do Estado do Amazonas (UEA) e a Secretaria Municipal de Saúde (SEMSA), em duas Unidades Básicas de Saúde (UBS) que oferecem pré-natal, o mesmo foi aprovado pelo Comitê de Ética e Pesquisa sob o número 262.640. O objetivo do estudo foi o de avaliar as condições de saúde bucal e manifestações sistêmicas nas gestantes, relacionando as, em um segundo instante, às condições bucais dos bebês. Tratou-se de um estudo descritivo de caráter transversal, envolvendo 161 gestantes

---

presentes no momento da coleta de dados, nas Unidades Básicas de Saúde selecionadas. Após a assinatura do TCLE foi aplicado um questionário de caráter quantitativo, para cada trimestre de gestação. A primeira parte do questionário incluía variáveis sócio demográficas e econômicas, enquanto a segunda continha informações sobre o conhecimento e importância da saúde bucal e do tratamento odontológico durante a gestação; percepção das gestantes quanto à sua saúde bucal e manifestações sistêmicas ocorridas durante a gestação. Na última parte do questionário, as perguntas contemplaram o conhecimento das gestantes sobre os cuidados bucais do bebê. Como resultado foi verificado que 44% das entrevistadas afirmaram que a gestação causa problemas bucais e 59% acreditam não ser possível realizar tratamento odontológico neste período. Em 96% das respostas foi constatado que o padrão alimentar é modificado durante a gestação e 62% afirmaram que a cárie dental não ocorre durante este período. Das manifestações sistêmicas, o edema nas pernas foi verificado em 35% das gestantes, enquanto 31% apresentaram alteração de pressão e 71% cefaleia. A alteração de glicemia estava presente em apenas 4% da amostra. Concluímos que mesmo com a existência do pré-natal, faz-se necessário à implantação de programas de promoção de saúde bucal destinados às gestantes com propostas de atendimento interdisciplinar.

**FEDERICO D. OJEDA HOFFMANN, HECTOR J. ROJAS M, HEIDY HOFFMANN L, PATRICIA C, CATA-RÍ R, INGRID HOFFMA \***

### **PRACTICAS PREVENTIVAS DE LAS MADRES FRENTE A LA VENTANA DE INFECTIVIDAD BUCAL EN EL BINOMIO MADRE - HIJO**

#### **Resumo**

La caries dental es quizás la patología bucal más difícil de erradicar, comprobando que es una enfermedad infectocontagiosa y su transmisibilidad ocurre a través de la ventana de infectividad durante los primeros días de vida en el binomio Madre-Hijo. El presente trabajo estuvo enmarcado en una modalidad descriptiva, con un diseño no experimental transversal, el cual tuvo como objetivo identificar las prácticas preventivas de las madres frente a la ventana de infectividad bucal en el binomio madre-hijo durante la Consulta de Obstetricia del Hospital Materno Infantil "Dr. José María Vargas" del Estado Carabobo en el período Enero-Julio del 2012. La población está constituida por 30 Madres, que asistieron a la consulta de Obstetricia del Hospital, el tipo de muestra es Censal, donde se selecciono al 100% de la población por considerarla una muestra manejable. Para recabar los datos se empleo la técnica de observación y como instrumento la Encuesta, realizando 25 preguntas a las madres las cuales incluían dimensiones de Contacto Directo, Lactancia Materna e Higiene Personal. Estos datos fueron organizados en tablas, dando así como resultado que en las dimensiones evaluadas por contacto directo, la población encuestada presenta un nivel regular en comparación con los conocimientos de las practicas preventivas durante la lactancia materna, a diferencia de las medidas de higiene personal la cual resulto en un nivel bueno. Cabe destacar la influencia de las actividades educacionales llevadas a cabo a través del programa de prevención y atención odontológica en la primera infancia en el Centro Materno Infantil José María Vargas de la Facultad de Odontología de la Universidad de Carabobo por el cual acreditamos los resultados como positivos.

**ALARCÓN H\*, SOTO C**

### **USO TÉCNICA DE HALL EN ATENCIÓN PRIMARIA DE SALUD. REPORTE DE UN CASO.**

#### **Resumo**

Antecedentes La Técnica de Hall (TH), se basa en un enfoque biológico y conservador para el manejo de la caries en molares primarios. Una corona metálica preformada se cementa sobre el molar sin eliminación de caries, preparación del diente o uso de anestesia. Se indica en molares primarios con caries dentinaria activa temprana o moderadamente avanzada que afecte la superficie proximal y sin signos o síntomas de afecciones pulpares irreversibles. (Innes, 2013) Ensayos de control aleatorio a 5 años, otorgan un éxito de un 92%, en comparación a un 52% con técnicas convencionales (TC) (Innes, 2011). En un ensayo aleatorio controlado, niños entre 3 y 8 años

mostraron mejor comportamiento con TH y dentistas reportan menor dificultad técnica versus TC (Santamaría, 2014) En Chile, en establecimientos de salud primarios se realizaron 1.491.661 de restauraciones en pacientes menores de 15 años en el año 2013. De ellos un 0,39% correspondía a coronas. (DEISS, MINSAL 2013) El objetivo de este trabajo es la difusión de esta técnica simplificada, la cual podría posicionar a la corona metálica como alternativa viable en la atención primaria, no tan sólo en Chile sino en Latinoamérica. Diagnóstico y secuencia clínica Paciente, 4 años de edad, género masculino, cooperador. Dentición temporal. Clase I bilateral. Riesgo bucal alto. Mordida abierta. Usa mamadera. Presenta caries dentinaria profunda 8.5 OM Se probaron diferentes tamaños de coronas metálicas (Pedo Crowns, Hu-Friedy). Se seleccionó la corona 8.5 N° 5. Se probó ajuste y oclusión, se cementó con Ketac Cem (3M ESPE) según instrucciones del fabricante. Se asentó sobre la pieza, primero con presión digital y luego se solicitó al paciente ejercer fuerza oclusal para terminar de asentar la corona, con interposición de una tórula de algodón, hasta que el cemento fraguó. Se removió el exceso de cemento con explorador curvo y seda dental. Referencias Guía Clínica Salud Oral integral para niños y niñas de 6 años. Santiago: Minsal, 2013. Innes. N, Evans. D, Stirrups. D (2011). Sealing Caries in Primary Molars; Randomized Control Trial, 5-year Results. J Dent Res 90(12) 1405-1410. Innes. N & Evans. D (2013). Modern approaches to caries management of the primary dentition. British dental journal 214(11) 559-566. Santamaría. R, Innes. N, Machiulskiene. V. (2014). Acceptability of different caries management methods for primary molars in a RCT. International Journal of Paediatric Dentistry. 2014 Mar 7. doi: 10.1111/ipd.12097. [Epub ahead of print]

**YOSHIOKA L\*, TEDESCO TK, CALVO AFB, RAGGIO DP**

### **ACELERAÇÃO DE PRESA DE CIMENTO DE IONÔMERO DE VIDRO DE ALTA VISCOSIDADE COM USO DE DISPOSITIVO SÔNICO VIBRATÓRIO EM TRATAMENTO RESTAURADOR ATRAUMÁTICO: RELATO DE CASO CLÍNICO**

#### **Resumo**

Atualmente tem se buscado a otimização do tempo de atendimento clínico em Odontopediatria, sendo uma alternativa a redução do tempo de presa de cimentos de ionômero de vidro de alta viscosidade (CIV) utilizados no tratamento restaurador atraumático (ART). Paciente do sexo masculino, 6 anos de idade, procurou a Clínica de ART da FOU SP. No exame clínico realizado, foi detectada lesão de cárie score 4 do ICDAS ativa na face oclusal do dente 46. O tratamento sugerido e executado foi a ampliação da cavidade do dente com broca esférica diamantada em alta rotação de tamanho suficiente para acesso e utilização de curetas para remoção de tecido cariado. Após remoção parcial da dentina cariada, o substrato dentinário foi condicionado com ácido poliacrílico por 10s. Em seguida, a cavidade foi lavada e o excesso de umidade foi removido com bolinhas de algodão secas, afim de manter-se a umidade dentinária. O CIV (Fuji IX – GC corp) foi manipulado de acordo com instruções do fabricante e inserido com auxílio de espátula de inserção na cavidade preparada. Após leve acomodação do material, a ponteira do dispositivo sônico vibratório ( Smart Sonic Devive – FGM) foi inserida na cavidade e ativada por 15s em potência média Após o tempo de ativação, a ponteira do dispositivo foi imediatamente retirada da cavidade e a restauração recebeu uma camada de vaselina sólida com pressão digital. A perda de brilho do material foi visualizada 15s após aplicação do dispositivo sônico. Concluiu-se que a utilização de dispositivo sônico vibratório é uma ferramenta útil para otimizar o tempo clínico em Odontopediatria.

**SALAZAR M\*, ORMEÑO A, CABEZAS R, WEIHRAUCH B.**

### **MÉTODOS DIAGNÓSTICOS DE CARIES INCIPIENTES EN NIÑOS Y ADOLESCENTES: UNA REVISIÓN NARRATIVA**

#### **Resumo**

**Antecedentes.** Con los avances de la tecnología, han surgido diversos métodos para diagnosticar etapas tempranas de una lesión de caries con el fin de evitar tratamientos invasivos. **Objetivo.** Describir los métodos

diagnósticos de caries incipientes en niños y adolescentes que se encuentren publicados en la literatura hasta el año 2014. **Método.** Se realizó una búsqueda en bases de datos tales como EBSCO, PubMed, SciELO y LILACS. Se incluyó una búsqueda de revistas científicas online y manual. Se revisaron artículos en inglés y español entre enero de 2000 y agosto de 2014. Se incorporaron revisiones narrativas, revisiones sistemáticas, estudios clínicos controlados aleatorizados y estudios in vivo e in vitro en seres humanos. Se excluyeron los estudios in situ. **Resultados.** Se encontraron 33 estudios que evaluaron la sensibilidad (S) y especificidad (E) de los métodos diagnósticos: visual (S:0,6-0,89 ; E:0,44-0,86) , visuo- táctil (S:0,43- 0,9 ; E:0,44-1,0), radiográfico (S:0,3 - 0,68 ; E:0,67- 0,99), separación dentaria temporal, FOTI (S:0,98 ; E:0,50), DIFOTI (S:0,83 ; E:0,15), ultrasonido (S:0,82-1,0 ; E:0,84-1,0), fluorescencia inducida por luz (S:0,79-0,94 ; E:0,75-1,0), monitorización eléctrica de caries (S:0,75-0,90 ; E:0,78-0,88), tomografía óptica de coherencia (S:0,87-0,92 ; E:0,90-0,97), DIAGNOdent (S:0,16-0,95 ; E:0,11-0,96), dispositivo LED (S:0,31-0,84 ; E:0,48-0,94), espectroscopía polarizada Raman (S:0,97; E:1,0) e imagen por impulsos Terahercianos. De los estudios in vivo, 5 fueron realizados en adolescentes y 7 en niños. **Conclusiones.** La utilización conjunta de métodos diagnósticos, proporciona beneficios al aumentar la sensibilidad y especificidad de la técnica en el diagnóstico de caries incipientes con el fin de implementar estrategias preventivas. Sin embargo, faltan estudios in vivo para determinar la validez de cada método.

**KIMURA JS\*, CARVALHO P, AZEVEDO L, ZARDETTO CG, WANDERLEY MT**

#### **LASERTERAPIA EM BEBÊ: LESÃO DE RIGA-FEDE E HIPERSENSIBILIDADE EM DENTE NATAL**

##### **Resumo**

Bebê com Riga-Fede devido a dentes natais (71 e 81). Lesão iniciou-se aos 15 dias de vida, provocando sangramento e diminuição da amamentação. No primeiro tratamento, dentista desgastou os dentes na incisal, aplicou verniz de flúor e indicou pomada com corticoide na lesão da língua. No retorno, não houve melhora e indicou-se exodontia. Mãe não concordou e procurou outros profissionais, que se recusaram a atendê-lo. A bebê com 2 meses procurou Centro de Trauma em Dentes Decíduos da FOU SP e após exame radiográfico, constatou-se que os dentes natais eram da série normal. Clinicamente, lesão apresentava-se ulcerada e localizada no ventre central da língua, medindo no seu maior diâmetro 1cm, com bordas planas delimitadas por um halo esbranquiçado, tendo na região central áreas eritematosas. Foi atendida no LELO (Laboratório Especial de Laser em Odontologia), onde aplicou-se sobre a lesão laser de baixa potência (Photon, Lase III, DMC) 660nm, 10 J/cm<sup>2</sup> – 30 mW, com ± 2mm de distância (desfocado) por ±9 segundos, em 4 pontos periféricos e 4 centrais. Com jato de ar, percebeu-se que a bebê sentia muita dor nos dentes, indicou-se aplicação de laser para hipersensibilidade dentinária com mesmo aparelho mas com 808 nm, 10J/cm<sup>2</sup>, 40mW, por ±7 segundos, no centro dos dentes a ±2mm de distância (desfocado) sendo 2 pontos vestibulares e 2 pontos linguais. Aplicou-se verniz de flúor. Foram 4 aplicações a cada dois dias. Ocorreu nova ulceração no centro da lesão devido a erupção dos dentes. Realizou-se pequeno desgaste incisal, uso de verniz de flúor, reaplicação do laser para hipersensibilidade e na lesão. Após 6 sessões a lesão cicatrizou. Caso tem controle de 02 anos. O uso de laser de baixa potência foi eficaz na redução de hipersensibilidade dentinária e cicatrização de lesão de Riga-Fede em bebê, sendo fundamental para a manutenção da amamentação e dos dentes.

**LOURENÇO BG\*, ZOGBI FC, GONTIJO I, ZARDETTO CGDC, FONOFF RDN, WANDERLEY MT**

#### **REABILITAÇÃO ESTÉTICA E FUNCIONAL DE PACIENTE INFANTIL PORTADOR DE DISPLASIA ECTODÉRMICA: MELHORA NA QUALIDADE DE VIDA**

##### **Resumo**

A Displasia Ectodérmica é uma doença hereditária que acomete as estruturas derivadas do ectoderma. Compreende duas subdivisões, a Displasia Ectodérmica do tipo Hidrótica e Hipohidrótica. São encontradas ano-

malias nas estruturas dentárias, unhas e cabelos, no caso da Displasia Ectodérmica Hidrótica e, no caso da Hipohidrótica, as anomalias estendem-se também à pele. O tratamento desta disfunção é multidisciplinar e a nós, odontopediatras, cabe a reabilitação estética e funcional dos problemas bucais, que geralmente envolvem anodontias e dentes conóides. Este relato de caso clínico é de um paciente de 5 anos e 7 meses, sexo masculino, portador da Displasia Ectodérmica Hipohidrótica, tratado na Clínica do Curso de Especialização em Odontopediatria da FUNDECTO-FOUSP. O paciente apresentava: anodontia dos dentes 71, 81 e dos germes dos sucessores permanentes; dentes 62, 72 e 82 conóides; e dentes 52, 51 e 61 com diâmetro méso-distal reduzido. O perfil psicológico do paciente era tímido e retraído. A intervenção realizada envolveu a confecção de prótese fixa com cursor (do tipo Denari) que compreendia de 72 a 82, reabilitando a perda dos dentes 71 e 81; e a reconstrução com resina composta dos dentes 52, 51, 61 e 62 com auxílio de coroas de matriz de celuloide (coroas TDV). O paciente apresentou satisfação com sua melhora estética e funcional, melhorando a auto-estima, e estando em acompanhamento por 1 ano. Conclui-se que os resultados da reabilitação estética e funcional contribuíram para a otimização da mastigação, deglutição e fonação do paciente, com melhora de auto-estima, garantindo um benefício para sua qualidade de vida.

**FERNANDEZ CCA \*, JANINI ME, MAIA LC**

### **MANEJO ODONTOLÓGICO DE RÂNULA BILATERAL EM CRIANÇA**

#### **Resumo**

A rânula é caracterizada pelo extravasamento de muco, usualmente da glândula submandibular, que ocorre no assoalho bucal. Este trabalho relata um caso de uma paciente, gênero feminino, 10 anos de idade, que compareceu à Clínica de Odontopediatria, da Faculdade de Odontologia, da Universidade Federal do Rio de Janeiro, com queixa principal de aumento de volume na região de assoalho bucal, percebido há 02 meses. Segundo a mãe, a criança encontrava-se em acompanhamento médico regular e não possuía história médica relevante. Ao exame clínico, observou-se grande aumento de volume flutuante com aspecto clínico em forma de cúpula em assoalho bucal bilateralmente, associado à higiene oral deficiente, sangramento gengival e lesões cariosas ativas em elementos decíduos e permanentes. Devido às características clínicas da lesão, o diagnóstico clínico provável foi de rânula bilateral. O plano de tratamento teve seu foco na resolução da queixa principal, visto que o tamanho da lesão comprometia a alimentação e a fala, causando transtornos graves no bem estar físico e social da paciente. Durante o tratamento cirúrgico, optou-se por realizar a marsupialização de uma lesão e a enucleação da outra. Além disso, foram realizadas orientações sobre higiene oral e dieta, profilaxia dentária, aplicação tópica de flúor e procedimentos restauradores sob anestesia local. O exame histopatológico revelou mucina extravasada e circundada por tecido de granulação reacional, que contém histiócitos espumosos. Estes achados confirmaram o diagnóstico clínico inicial de rânula bilateral. Apesar dos diferentes tipos de tratamento, ambos tiveram bom prognóstico. Durante as consultas, observou-se uma melhora significativa na higiene oral e na motivação da paciente e dos responsáveis, contribuindo para o sucesso e longevidade do tratamento. Atualmente, a paciente encontra-se em estágio final do tratamento, sem recidivas de lesões cariosas e possui um acompanhamento clínico criterioso da lesão de 17 meses.

**INGRID M. HOFFMANN, MÓNICA CRISTANCHO, PATRICIA C. CATARÍ R\***

### **MUCOPOLISACARIDOSIS TIPO II O SINDROME DE HUNTER MANIFESTACIONES BUCALES EN NIÑOS**

#### **Resumo**

La mucopolisacaridosis tipo II (MPS II) es una enfermedad de almacenamiento lisosómico perteneciente al grupo de las mucopolisacaridosis esta presente al momento del nacimiento y se presenta con mas frecuencia en varo-

---

nes. Al nacer son normales, y los síntomas aparecen de forma progresiva. El cuadro clínico va de leve, moderado a grave, siendo esta última, la más frecuente, cursando con regresión psicomotriz temprana. El presente trabajo tuvo como objetivo identificar las manifestaciones bucales más frecuentes en niños que padecen mucopolisacaridosis tipo II o Síndrome de Hunter, enmarcado en una investigación con modalidad descriptiva. La población constituida por 12 pacientes, de la fundación Mucopolisacaridosis Venezuela. El tipo de muestra es censal, donde se selecciono al 100% de la población. Para la recopilación de los datos se empleo la técnica de observación y como instrumento la historia clínica, realizando de igual manera el examen clínico. Estos datos fueron organizados en tablas, dando así como resultado que la población en general presento más de una manifestación aparecen de forma progresiva. Las manifestaciones clínicas más frecuentes incluyen hernias, dismorfia facial (macroglosia, boca abierta constantemente, rasgos toscos), hiperplasia gingival, caries dental, enfermedad periodontal, hepatoesplenomegalia, movimiento articular limitado, disostosis múltiple, tamaño pequeño, trastornos del comportamiento y regresión psicomotora que provoca déficit intelectual, sordera, trastornos cardiacos, respiratorios y signos cutáneos visibles. De esta manera podemos concluir que es de vital importancia el diagnóstico precoz en pacientes que cursan con esta patología, para así poder mejorar la calidad de vida.

**CRUZ ALC\*, FIDALGO TK, VALENTE AGLR, TANNURE PN, ANDRADE MRTC**

### **TRAUMATISMOS NA DENTIÇÃO DECÍDUA: RELATO DE DOIS CASOS**

#### **Resumo**

O traumatismo dental na infância é de ocorrência comum e etiologia variável, especialmente na faixa etária de 2 a 4 anos de idade. Diversas consequências após os traumas dentários podem ocorrer, afetando os dentes decíduos traumatizados e seus sucessores. O objetivo deste trabalho é relatar dois casos de traumatismos dentoalveolares na dentição decídua, bem como as sequelas nos dentes traumatizados e as condutas clínicas adotadas nos respectivos casos. Os relatos dos casos foram aprovados pelo comitê de ética em pesquisa e os termos de consentimento foram devidamente assinados pelos responsáveis. As idades das crianças que sofreram traumatismo foram de 2 e 5 anos. Os tipos de traumatismos descritos foram luxação intrusiva e fratura coronorradicular (caso 1) e as sequelas observadas foram a alteração de cor da coroa e obliteração do canal radicular (caso 2). A conduta clínica realizada no caso de fratura coronorradicular foi a exodontia e orientações pós operatórias, seguida de acompanhamento clínico e radiográfico do elemento que sofreu luxação intrusiva parcial. Após um mês de acompanhamento o observou-se a reerupção total da coroa, não apresentando qualquer sinal clínico ou radiográfico de alteração pulpar. O aspecto clínico e radiográfico permaneceu inalterado após três meses de acompanhamento (caso 1). Nos dentes decíduos que apresentaram alteração de cor da coroa e obliteração do canal radicular (caso 2), a conduta terapêutica adotada foi o monitoramento clínico e radiográfico das sequelas. Nenhuma alteração clínica ou radiográfica foi observada após as consultas de 1, 3 e 6 meses de acompanhamento. O acompanhamento pós-traumatismo deve ser realizado através de exames clínicos e radiográficos, de acordo com cada caso. É fundamental orientar adequadamente os responsáveis de sua importância com o objetivo de minimizar os danos aos sucessores permanentes. Palavras-chave: dentição decídua, luxação intrusiva, traumatismo dental, descoloração dental.

**MERGULHÃO RR; SILVA TMC; GIANESSELLA M; CIAMPONI AL; VIEIRA SMPAC**

### **HIPOFOSFATASIA NA ODONTOPEDIATRIA: CASO CLÍNICO E ACOMPANHAMENTO POR 3 ANOS**

#### **Resumo**

Hipofosfatasia (HF) é uma doença genética rara (1:100000 nativos), de herança autossômica recessiva ou dominante (mutação do gene ALPL), caracterizada pela baixa atividade sérica e óssea da fosfatase alcalina e alteração na mineralização dos ossos e/ou dentes. O diagnóstico diferencial da doença está relacionado à idade

em que é feita a investigação diagnóstica e aos valores da atividade da fosfatase alcalina abaixo da norma mais baixa de referência, que variam de 60 a 150U/L (nascimento aos 11 anos). Déficit de crescimento, craniosinostose, hipertensão intracraniana e problemas oculares são achados clínicos na evolução da HF. A perda precoce dos dentes incisivos pode ser a única manifestação clínica da doença, em razão da variabilidade da expressão fenotípica (odontohipofosfatasia). O cemento radicular é descrito como hipoplásico e com pouca inserção de fibras periodontais. Outros achados odontológicos são atraso na erupção dentária, câmara pulpar e radicular alargadas. ACRS, 4 anos, gênero feminino apresentou queixa materna de mobilidade dos dentes 71,72,73, 81, 82 e 83. O diagnóstico médico relatado foi hipofosfatasia perinatal benigna, aos 16 meses. Os exames radiográficos do fêmur e ulna apresentam alterações esqueléticas e há déficit no desenvolvimento ponderal evidenciado na curva de crescimento para os indicadores  $e/i$ ,  $p/i < \text{percentil } 3$ . O exame clínico intrabucal não apresentou sinal de inflamação gengival na região. O exame radiográfico dos incisivos inferiores evidenciou perda óssea. As exodontias dos referidos dentes foram realizadas. A paciente está em acompanhamento clínico há 3 anos e, atualmente, faz uso de prótese removível com dentes inferiores para melhora funcional mastigatória e estética. A HF é doença esquelética metabólica herdada que pode estar associada à perda dentária precoce na primeira infância. Tal evidência esquelética, é achado importante para sua conclusão diagnóstica.

#### **NÚÑEZ-LIZÁRRAGA ME\*, ALVAREZ- PAUCAR MA, CASTANEDA- MOSTO MM, MOROMI- NAKATA H PERCEPCIÓN DE LOS ESTUDIANTES DE ODONTOLOGIA ACERCA DE LA APLICACIÓN DE LAS ESTRATEGIAS EDUCATIVAS EN LA ASIGNATURA DE ODONTOPEDIATRIA.**

##### **Resumo**

El **objetivo** de la investigación fue identificar desde la percepción del estudiante, las estrategias educativas idóneas para el logro de sus competencias, analizando su grado de aplicabilidad y coherencia con el perfil de la asignatura de odontopediatría de la FO-UNMSM. **Material y métodos:** Estudio descriptivo, analítico, de corte transversal. Participaron del estudio, los estudiantes de tercer año (14?20?). Mediante un cuestionario validado de 18 preguntas, el cual fue dividido en 02 rubros, empleo de las estrategias didácticas en el proceso de enseñanza-aprendizaje y uso de recursos educativos, donde se recogieron la percepción de los estudiantes para reconocer aquellas que facilitaban su aprendizaje. **Resultados:** El 71% de los estudiantes considera muy importante la capacitación de sus docentes en la aplicación de las diferentes estrategias educativo-didácticas. La clase magistral no es considerada por el 82% como la mejor estrategia para su aprendizaje a diferencia de las técnicas proactivas como el sociodrama o juego de roles, con mayor aceptación al mismo porcentaje. El 82% considera que estas estrategias favorecen el desarrollo del trabajo en equipo y mejoran el trabajo facilitan su aprendizaje significativo. El 88% considera las matrices de evaluación como objetivas y justas. Finalmente, eligieron 3 estrategias que optimizan su desarrollo académico, el Sociodrama, con 17 estudiantes (47.22%), el Método de Casos con 13 estudiantes (36.11%) y 11 estudiantes (30.55%) prefieren al ABP. **Conclusión:** Se evidenció la valoración del estudiante hacia las estrategias educativas proactivas (sociodrama, ABP y MC), afirmando que reúnen las características adecuadas para el logro de su aprendizaje significativo, distanciándose de los métodos tradicionales.

#### **SOUSA CMS**

#### **CUIDADOS ATRAVÉS DA PROMOÇÃO DE SAÚDE BUCAL NA UNIDADE DE TERAPIA INTENSIVA PEDIÁTRICA PELO DENTISTA INTENSIVISTA**

##### **Resumo**

**Objetivo:** A expressão Promoção de Saúde Bucal aqui empregada, visa a melhoria da qualidade de vida, o combate a dor e o sofrimento dos bebês totalmente dependentes de cuidados na Unidade de Terapia Intensiva Pediátrica (UTIP), sendo seu componente bucal apenas uma pequena parte do todo, e a higiene oral (HO) está

---

inserida na promoção de saúde bucal. **Material e método:** Estudo descritivo, e foi realizado um levantamento bibliográfico de publicações científicas nas bases de dados: SIELO, SCAD BIREME-OPAS/OMS, Revista ABO on-line 2014, PubMed e COMUT-FOUSP. Usou-se como descritores as palavras chave: Unidade de Terapia Intensiva Pediátrica, Higiene Bucal. **Resultado:** Na UTIP há uma relação entre a falta de HO, aumento do biofilme da língua e dos dentes, colonização bacteriana da orofaringe, aspiração do conteúdo da orofaringe durante o sono, baixo fluxo salivar, intubação e ventilação mecânica, que são fatores de risco relacionados com o desenvolvimento da pneumonia nosocomial e da pneumonia associada à ventilação mecânica (PAV). A prática da HO dentro da Promoção de Saúde Bucal é a melhor força de evidência para a prevenção da PAV classificada como nível II e categoria B. **Conclusão:** 1. Os cuidados através da Promoção de Saúde Bucal na UTIP contribuem para a prevenção e/ou melhora da condição sistêmica do paciente infantil crítico. 2. A atuação do dentista intensivista é fundamental, e, junto com a HO resulta em uma diminuição no risco de infecções respiratórias e conseqüentemente do período de internação. 3. A manutenção da HO na UTIP é eficaz e importante e vai além do conforto e devem ser adotadas práticas e produtos de efetividade reconhecida para os bebês totalmente dependentes de cuidados intensivos. Autora: Claudia Monteiro dos Santos de Sousa Assistente de clínica de Odontopediatria do HSPM; Membro da equipe de Odontologia/ UTI do HSPM; Odontopediatra; Especialista em Odontologia Intensiva SOBRATI/IBROI; Mestrado Terapia Intensiva-SOBRATI.

**GONÇALVES MLL, TAVARES ACS, GUERRA MAL, BARBOSA JS, DEANA A, BUSSADORI SK**

#### **CLAREAMENTO DE CONSULTÓRIO COM GÉIS A BASE DE PERÓXIDO DE HIDROGÊNIO EM PACIENTES JOVENS - ENSAIO CLÍNICO CONTROLADO - PROJETO PILOTO**

##### **Resumo**

**Objetivo:** Este estudo clínico, controlado e randomizado tem por objetivo avaliar a alteração colorimétrica e o aumento da sensibilidade dental dos pacientes jovens submetidos ao clareamento dental com peróxido de hidrogênio a 20% e 35%. **Material e método:** Foram selecionados 12 pacientes jovens de 12 a 23 anos sendo divididos em grupos de acordo com a utilização dos seguintes compostos comerciais: Peróxido de Hidrogênio a 35% (Whiteness HP Blue Calcium – FGM®); Peróxido de Hidrogênio a 20% (Whiteness HP Blue Calcium – FGM®); Peróxido de Hidrogênio a 35% (Whiteness HP – FGM®). Após o procedimento clareador, os pacientes foram avaliados por meio de uma escala visual analógica para mensuração da sensibilidade dental e de espectrofotômetro digital para aferição da alteração de cor dos dentes. Os dados obtidos foram submetidos à análise estatística descritiva, utilizando o teste de Friedman. **Resultados:** Em relação aos resultados, não houve diferença na sensibilidade dental empregando o peróxido de hidrogênio a 20% ou a 35% em pacientes jovens entre as sessões, mas houve uma diferença estatisticamente significativa entre a coloração inicial e a segunda sessão de clareamento, não havendo necessidade da terceira sessão. **Conclusão:** Conclui-se que a sensibilidade ocorreu apenas de forma transitória e que duas sessões foram suficientes para a obtenção de resultados satisfatórios. A técnica do clareamento de consultório foi, então, considerada um método eficaz e seguro para adolescentes.

**BRANCHER LC\*, ROMANO AR, DA COSTA CT, TORRIANI DD, GOETTEMS ML**

#### **AVALIAÇÃO LONGITUDINAL DA OCORRÊNCIA DE TRAUMATISMOS DENTÁRIOS NAS DENTIÇÕES DECÍDUA E PERMANENTE EM CRIANÇAS**

##### **Resumo**

**Objetivo:** Avaliar a ocorrência de traumatismo dentário em dentes permanentes de crianças entre 9 a 12 anos de idade e sua relação com a ocorrência de traumatismo prévio na dentição decídua, bem como verificar possíveis associações com variáveis demográficas, socioeconômicas e características oclusais. **Material e método:** Amostra foi composta de crianças participantes de um levantamento epidemiológico de saúde bucal realizado em 20 escolas de educação infantil da cidade de Pelotas-RS, no ano de 2007. Através de ligação telefônica feita para seus

responsáveis as crianças foram convidadas a participar de uma nova avaliação, aquelas cujos pais aceitaram participar da pesquisa, foi realizada entrevista com o responsável, coletando dados demográficos e socioeconômicos e sobre história de traumatismo dentário da criança e ainda conduzida a avaliação clínica da criança, no consultório odontológico, por 2 examinadoras previamente calibradas, englobando traumatismo dentário, segundo os critérios de O'Brien e oclusão (Dental Aesthetic Index). Foram feitas as análises descritivas e para testar a influência das variáveis independentes sobre o desfecho traumatismo dentário foi utilizado teste qui-quadrado e realizada análise de regressão múltipla, utilizando regressão logística. **Resultados:** Foram incluídas 110 crianças, representando 19,3% das avaliadas em 2007. Encontrou-se que 30,91% (IC 95% 22,45-40,43) destas apresentavam traumatismo dentário. A prevalência de traumatismo foi maior naquelas que haviam sofrido injúrias nos dentes decíduos (42,86%), se comparado com as que não haviam sofrido (23,53%) ( $p=0,03$ ). Crianças com sobressaliência aumentada e classe II de Angle também apresentaram maior ocorrência de injúrias. A análise múltipla confirmou que a história de traumatismo prévio [Odds Ratio (OR) 2,97; Intervalo de confiança (IC) 95% 1,00-8,91;  $p=0,05$ ] esteve associada com maior ocorrência de traumatismo na dentição permanente. Características socioeconômicas e demográficas não estiveram associadas com o desfecho. **Conclusão:** Crianças que sofreram trauma dental na dentição decídua são mais propensas a sofrer novas injúrias na dentição permanente.

VIANA KA\*, GOMES HS, NOGUEIRA EB, CASTRO ADV, MACHADO GCM, COSTA PSS, COSTA LR.

#### ACEITAÇÃO DA MÁSCARA NASAL POR CRIANÇA SUBMETIDA À SEDAÇÃO ODONTOLÓGICA INALATÓRIA: RELATO DE CASO

##### Resumo

**Introdução:** Uma das limitações da sedação inalatória é a necessidade de a criança aceitar a máscara durante todo o procedimento. **Objetivo:** Relatar um caso clínico de criança submetida à sedação inalatória em duas sessões, sendo uma sem e outra com o uso de pré-medicação. **Diagnóstico da situação inicial:** Criança de 4 anos de idade, sexo masculino, saudável, encaminhada ao Núcleo de Estudos em Sedação Odontológica (NESO) da Universidade Federal de Goiás, por apresentar dor de dente (escore 10, segundo escala FPS-R) e comportamento negativo em consulta odontológica anterior. A criança foi diagnosticada como portadora de cárie severa da infância e problema de comportamento. **Procedimentos operatórios:** Na primeira consulta, logo após o exame clínico, realizou-se atendimento de urgência (exodontia do 54) sob sedação inalatória com óxido nitroso/oxigênio. Não houve aceitação da máscara e o comportamento geral foi pobre, de acordo com escala de Houpt, o que levou a equipe multidisciplinar a planejar outro regime sedativo para a próxima sessão. Na segunda sessão de tratamento, o paciente, que se encontrava em pausa alimentar de 8 horas, recebeu midazolam oral (8 mg; dose=0,5mg/kg) associado a cetamina oral (50 mg; dose=3mg/kg). Após 15 minutos, iniciou-se a administração do agente inalatório e realizou-se restauração no dente 84. Houve aceitação da máscara e o comportamento geral foi muito bom (escala de Houpt). Durante toda a intervenção, foi feita monitorização não-invasiva eletrônica, por meio de oxímetro de pulso, e observacional. Não foram relatados eventos adversos trans-operatórios ou nas primeiras 24 horas pós-operatórias. **Conclusão:** O uso de pré-medicação favoreceu a aceitação da máscara nasal por criança submetida à sedação odontológica inalatória.

TOLEDO, M.E; CARDOSO,A.C; OKAMURA, M; PETLIK, M.; ZANETTA, S.F.

#### ATUAÇÃO MULTIDISCIPLINAR SIMULTÂNEA DA ODONTOPEDIATRIA E FONOAUDIOLOGIA NA REABILITAÇÃO DAS ALTERAÇÕES MAXILO MANDIBULARES- ESTUDO PRELIMINAR

##### Resumo

Sequelas da Síndrome do Respirador Oral (SRO) são responsáveis não somente por noites mal dormidas, como também, por baixo desempenho escolar, problemas de crescimento e postura, alteração na deglutição, mastigação, fonação e oclusão dental, além de maior incidência de infecções respiratórias. O Ambulatório de

---

Especialidades em Pediatria da Filantropia do Hospital Sírio Libanês, conveniado ao Sistema Único de Saúde, desenvolveu um projeto inovador para o enfrentamento desse agravo. **Objetivos:** Descrever metodologia e desfecho do atendimento de sequelas da SRO. **Material e Método:** Estudo descritivo do atendimento de crianças de 5 a 13 anos com sequelas da SRO, realizado no ano de 2013. Foram atendidas 138 crianças. Todas foram avaliadas conjuntamente por odontopediatra e fonoaudióloga, as quais classificaram as crianças de acordo com a gravidade do problema, em três níveis, tendo o Nível 1 apenas alterações miofuncionais, Nível 2 disfunções de arcadas dentárias e Níveis 3 alterações oclusais uni ou bilaterais. O tratamento proposto varia conforme esta classificação e inclui exercícios miofuncionais orais, uso de equipamento ortopédico maxilar tipo TRAINER e Pistas Diretas de Planas, associados a estratégias de educação em saúde com as crianças e suas respectivas famílias, visando fortalecer a aderência ao programa. **Resultados:** Foram atendidas 50 (36%) crianças na faixa etária de 5 a 9 anos, as demais estão entre 10 a 13 anos. Na avaliação inicial observou-se que 41% apresentavam alterações Nível 1, 28% Nível 2 e 31% Nível 3. Após um ano de observação 43% tiveram alta clínica, que ocorreram nas porcentagens de 26, 18 e 16% nos níveis 1, 2 e 3, respectivamente. Os encaminhamentos para ortodontia foram 23%, 17% não aderiram e 17% continuavam em tratamento. **Conclusão:** O atendimento concomitante odonto-fono possibilitou o diagnóstico e tratamento de crianças com sequelas de disfunções de SRO a partir dos 5 anos. Foram obtidos 43% de sucesso.

DE ANGELO, TT\*, SCABAR LF

#### ASSOCIAÇÃO ENTRE FLUXO SALIVAR, CAPACIDADE TAMPÃO, DIETA E CÁRIE DENTÁRIA EM CRIANÇAS DE 6 A 12 ANOS ATENDIDAS NA CLÍNICA ODONTOLÓGICA DE UMA UNIVERSIDADE PARTICULAR EM SÃO PAULO.

##### Resumo

**Objetivo:** A cárie é uma doença infecciosa causada por diversos fatores, dieta cariogênica, microbiota, hospedeiro susceptível e tempo, portanto, a escolha da dieta é importante para caracterizar o potencial de cariogenicidade. Para estudar a correlação desses fatores é fundamental conhecer a dieta, o estado nutricional das crianças e as condições de saúde bucal, principalmente na prevenção do aparecimento da doença cárie. Os dados foram coletados na Clínica Odontológica de uma Universidade Particular em São Paulo, com crianças de 6 a 12 anos de idade, com o objetivo de associar as variáveis para verificar se existe correlação entre as mesmas. **Material e método:** Para descrever as características da população do estudo e proceder ao levantamento de dados relativos à pesquisa foram coletadas as seguintes variáveis: gênero e idade; peso e estatura; IMC e estado nutricional; Recordatório 24 horas; índice CPO-D e ceo-d; fluxo salivar; e capacidade tampão. **Resultado:** A amostra contou com 38 crianças, a média de idade foi de 8,39 anos, 55,3% era do sexo feminino e 44,7% do sexo masculino, sendo 71,1% eutróficos, 18,4% risco de sobrepeso e 10,5% com sobrepeso. A média do total de cárie por criança foi de 1,26, sendo 0,82 a média do índice CPO-D e 1,3 do índice ceo-d, a média foi 1,71 ml/min para o fluxo salivar e 6,20 para capacidade tampão. **Conclusão:** O valor médio de cárie não apresentou diferença estatisticamente significativa quando associado ao gênero, estado nutricional, fluxo salivar, capacidade tampão, consumo de carboidratos e calorias. Aprovação do Comitê de Ética: Parecer 320.393/2013.

LETIERI AS\*, AMMARI MM, MAIA LC, PRIMO LG, SOUZA IPR

#### MANIFESTAÇÕES ORAIS EM UMA FAMÍLIA PORTADORA DE ESCLEROSE TUBEROSA

##### Resumo

A esclerose tuberosa é uma desordem autossômica dominante com características multissistêmicas, podendo apresentar alterações em múltiplos sistemas orgânicos e também manifestações bucais. O presente trabalho relata as manifestações bucais de uma família (mãe e dois filhos) portadora dessa alteração, bem como apresenta

a abordagem clínica multidisciplinar instituída para os casos (Instituto de Puericultura Martagão Gesteira – IPPMG/UFRJ e Faculdade de Odontologia – FO/UFRJ). As crianças e a mãe apresentavam características neurológicas, renais e dermatológicas distintas, todas diagnosticadas e acompanhadas pelas respectivas especialidades médicas da instituição. Já as manifestações bucais eram similares nos três pacientes, e foram acompanhadas pela Clínica de Odontopediatria e pela Clínica Integrada da Faculdade de Odontologia da UFRJ. Os achados bucais marcantes foram presença de manchas no esmalte dos dentes decíduos e permanentes e fibromas gengivais em ambas as arcadas dentárias. O planejamento do tratamento odontológico foi o mesmo em todos os casos e incluiu orientações sobre higiene bucal e hábitos alimentares, realização de terapia com fluoretos e abordagem preventiva através de reavaliações semestrais, especialmente para monitoramento das manchas no esmalte e dos fibromas bucais. Pode-se concluir que, no tratamento de desordens sistêmicas, uma ação multidisciplinar precocemente instituída é de fundamental importância para garantir a atenção integral e reduzir ou até mesmo prevenir complicações decorrentes da doença, garantindo, desse modo, a qualidade de vida dos pacientes.

**AZEVEDO, CB; BRUSTOLIN, JP; REGGIANI, L; ARAÚJO, FB**

### **REANATOMIZAÇÃO DE INCISIVOS LATERAIS PERMANENTES CONÓIDES COM RESINA COMPOSTA: UMA ABORDAGEM CONSERVADORA**

#### **Resumo**

O objetivo deste trabalho é apresentar a recuperação estética do sorriso, nos aspectos dentário e facial, de uma adolescente de 11 anos, portadora de incisivos laterais permanentes superiores conóides, através de uma técnica restauradora adesiva conservadora de resina composta. A presença de um grande diastema entre os incisivos centrais permanentes superiores, devido à discrepância positiva de base óssea com relação ao tamanho méso-distal dos incisivos laterais permanentes superiores foi um achado crucial na análise estética. Na entrevista inicial com a paciente, pôde ser observado o sua insatisfação quanto ao aspecto de seu sorriso. A partir do exame visual, fotografias clínicas e modelos de estudos, foi realizado o planejamento clínico da reabilitação estética anterior, considerando-se a forma anatômica e e a cor dos dentes. Sob isolamento relativo do campo operatório, sem anestesia e com auxílio de um fio retrator e de uma guia de silicone previamente confeccionada no modelo de estudo, foram realizados os aumentos méso-distais dos incisivos centrais permanentes superiores com restaurações adesivas de resina composta, sem nenhum desgaste prévio de estrutura dentária. Em um segundo momento, a partir de uma nova moldagem e conseqüente confecção de uma nova guia de silicone, realizou-se a reanatomização dos incisivos laterais permanentes superiores. Num terceiro encontro, ajustes funcionais e polimentos nas restaurações foram realizados. Ressalta-se a importância da execução deste tratamento em uma adolescente, tanto do ponto de vista estético, com um importante resgate emocional, quanto funcional. O fechamento dos diastemas com resina composta é uma técnica extremamente conservadora, sobretudo por não necessitar de desgaste dentário prévio, além de ter uma excelente previsibilidade do seu resultado final. Após 8 meses de acompanhamento, as restaurações encontram-se em perfeitas condições. **Palavras-chave:** Reanatomização. Laterais conóides. Resina composta

**ROJAS S, PALMA P, PACHECO G, CORTES F, GAJARDO M, SIMUNOVIC V**

### **OCURRENCIA LEVADURAS GENERO CANDIDA EN SALIVA EN GRUPO NIÑOS CHILENOS SINDROME DOWN**

#### **Resumo**

**Introducción:** Las levaduras son microorganismos que colonizan tempranamente la cavidad oral y permanecen en estado de portación sin ocasionar patologías. Individuos con deficiencias en sistema inmune pueden producir infecciones invasivas de mayor gravedad. Síndrome Down es una alteración genética que afecta 2.47 por

cada 1000 nacidos vivos en Chile (1995-2008), presentan inmunodeficiencia que los puede hacer más susceptibles a infecciones, incluyendo las fúngicas. **Objetivo:** determinar y comparar ocurrencia de levaduras Genero Cândida en grupo de niños chilenos con Síndrome Down y control. **Material y métodos:** 25 niños con síndrome de Down y 25 controles, promedio 8.3 años (3.96 DS) Se realizó examen oral, índices (ceo-d y COPD), IHO-S, muestra saliva y placa supragingival, previa firma consentimiento informado. Las muestras saliva fueron procesadas en Laboratorio microbiología de Universidad de Chile. Se usó medio cultivo Sabouraud, selectivo para siembra de levaduras y medio Chromo Candida, indicador especies Genero Candida. **Resultados:** historia caries < a 1 para ambos grupos, IHO 1.41 (DS 0.4) para grupo de estudio y 1.42 (DS 0.5) sin diferencia significativa entre ambos grupos. Presencia de 5 especies Genero Candida, en saliva (C. albicans, C. tropicalis, C. krusei, C. glabrata y C. parapsilosis), la única especie detectada en ambos grupos fue Candida albicans. Los recuentos para levadura mostraron diferencia significativa entre ambos grupos, valor promedio de 11x10<sup>3</sup> UFC/ml saliva grupo de niños con SD y 0.065 x10<sup>3</sup> UFC/ml de saliva grupo control. (p = 0.0) **Conclusiones:** La presencia de mayor cantidad de levaduras en cavidad oral de niños con SD puede ser factor de riesgo para infecciones orales y sistémicas, por lo que estos pacientes requieren medidas preventivas odontológicas permanentes.

**DANELON M\*, DALPASQUALE G, PESSAN JP, SOUZA NETO FN, CAMARGO ER, PERCINOTO C, DELBEM ACB.**

#### **EFICÁCIA DE DENTIFRÍCIOS FLUORETADOS E SUPLEMENTADOS COM NANOPARTÍCULAS DE TRIMETAFOSFATO DE SÓDIO NA REDUÇÃO DESMINERALIZAÇÃO DO ESMALTE: ESTUDO IN VITRO**

##### **Resumo**

A otimização de dentifrícios fluoretados sobre o processo de desmineralização dentária é de grande interesse na odontologia principalmente para a redução da cárie. O objetivo deste estudo foi avaliar dentifrícios convencionais contendo 1100 ppm F associados ou não a diferentes concentrações de trimetafosfato de sódio (TMP) convencional e nanoparticulado (TMPnano) sobre a desmineralização do esmalte, utilizando um modelo de ciclagem de pH. Blocos de esmalte bovino (4 mm x 4 mm, n = 96) foram selecionados pela dureza da superfície inicial (SHi) e a seguir divididos em oito grupos (n = 12), de acordo com dentifrícios experimentais: 1) sem flúor e TMP (Placebo), 1100 ppm de F (1100 ppm F), 1100 ppm de F associado ao TMP convencional e nanoparticulado, nas seguintes concentrações: 1% (1100 1%TMP; 1100 1%TMPnano), 3% (1100 3%TMP; 1100 3%TMPnano), e 6% (1100 6%TMP; 1100 6%TMPnano). Os blocos foram tratados 2x/dia com suspensões de dentifrícios e submetidos à ciclagem de pH durante cinco dias. Em seguida determinou-se a dureza de superfície final (SHf), perda mineral integrada (IML), perfil diferencial da perda mineral integrada (?IML) e concentração de fluoreto no esmalte (F). Os resultados foram submetidos à análise de variância, seguida pelo teste de Student-Newman-Keuls (p < 0,001). Os blocos tratados com 1100 3% TMPnano mostraram perda mineral significativamente inferior (SHf, IML e ?IML), seguido do grupo 1100 3%TMP (p < 0,001). O grupo 1100 3%TMPnano mostrou significativamente maior concentração de F esmalte seguido pelo 1100 6%TMPnano (p < 0,001). Concluiu-se que a suplementação de dentifrícios convencionais com 3%TMPnano produz inibição superior na desmineralização do esmalte, quando comparado aos grupos 1100 ppm F e 1100 3%TMP.

**DEPS TD\*, SIQUEIRA MBLD, GOMES MC, OLIVEIRA AC, MARTINS CC; GRAVILLE-GARCIA AF, PAIVA SM.**

#### **A BUSCA DE ATENDIMENTO ODONTOLÓGICO APÓS TRAUMATISMO DENTÁRIO E SEUS FATORES PRESIPONESTES DA DENTIÇÃO DECÍDUA**

##### **Resumo**

**Objetivo:** O objetivo do estudo foi investigar os fatores que são predispones do traumatismo dentário (TD) na dentição decídua e a busca de atendimento odontológico depois de sua ocorrência. **Método:** Estudo trans-

versal randomizado de base populacional realizado com 814 crianças da cidade de Campina Grande, PB, Brasil. Para diagnóstico clínico do TD foi utilizado a classificação proposta por Andreasen et al. (13) e três dentistas foram calibrados previamente para o exame ( $k = 0,85$  para  $0,90$ ). Os responsáveis foram convidados a preencher um questionário sobre dados demográficos e história da criança com TD. **Resultado:** A prevalência de TD foi de 34,6% e 376 dentes foram afetados. Os incisivos centrais superiores foram os mais afetados (87,5%) e a fratura de esmalte foi o tipo mais comum de TD (55,0%). Determinantes de TD na dentição decídua foram renda familiar  $> U \$ 312,50$  (RP: 1,355, IC 95%: 1,050-1,724) e overjet  $> 2$  mm (PR: 1,539, IC 95%: 1,219-1,942). A idade do pai  $> 30$  anos foi fator preditor para a procura de atendimento odontológico (RP: 1,753, IC 95%: 1,039-2,960). **Conclusão:** Renda familiar e overjet foram associados com TD. Entre as crianças de ter sofrido TD, a idade do pai é um determinante crucial para a procura de atendimento odontológico. Esse estudo foi apoiado pela Fundação de Pesquisa do Estado de Minas Gerais (FAPEMIG).

**GIACOMELLI, C. D\*.; GONÇALVES DA SILVA, C. A.; MARIATH, A. A. S. GIACOMELLI, C. D\*.; GONÇALVES DA SILVA, C. A.; MARIATH, A.A.S.**

### **ANQUILOSE DENTÁRIA EM DENTES DECÍDUOS – UM RELATO DE CASO**

#### **Resumo**

A anquilose dentária é uma anomalia caracterizada pela fusão do cimento e/ou dentina ao osso alveolar. Acomete um ou mais dentes, podendo-os levar a infraoclusão. A idade de detecção mais citada é 8 e 9 anos e suas causas ainda são bastante discutidas. A prevalência varia entre 1% a 38% e a arcada de predileção é a mandíbula, sendo os molares decíduos os dentes mais afetados. A severidade da anquilose pode ser classificada em diferentes graus (leve, moderado e severo) dependendo da extensão da infraoclusão. O diagnóstico de anquilose dentária é obtido através do exame clínico, observando-se a infraoclusão. A percussão, avaliação da mobilidade, bem como a extrusão do dente antagonista/inclinação dos dentes adjacentes, são constatações clínicas que associado à imagem radiográfica auxiliam no diagnóstico. No presente relato, paciente masculino de 9 anos de idade apresentava dentição decídua completa e infraoclusão moderada dos dentes 74, 75, 84 e 85. Na imagem radiográfica panorâmica, observou-se igualmente a falta de contato oclusal dos dentes acima citados. A literatura apresenta as seguintes opções terapêuticas: monitoramento, restauração de resina composta para aumento de coroa clínica ou exodontia. No presente caso, optou-se pela realização das restaurações em resina composta, com o intuito de favorecer o processo de rizólise a partir da função mastigatória recuperada, impedindo, conseqüentemente, a extrusão dos antagonistas. Ao longo do acompanhamento clínico de 2 anos, os contatos oclusais foram avaliados e incrementos de resina foram adicionados quando a ausência era constatada. Ao final do período de observação, todos os molares decíduos apresentaram evolução no processo de rizólise, inclusive esfoliação do dente 84. Conclui-se, portanto, que o diagnóstico e o monitoramento da anquilose de dentes decíduos é fundamental, podendo considerar o aumento de coroa clínica com resina composta como uma alternativa para casos de anquilose em molares decíduos.

**DADALTO ECV\*, ROSA EM**

### **USO DE CHUPETA NO CONTEXTO DO NASCIMENTO PRÉ-TERMO: CULTURA, APOIO SOCIAL, ALEITAMENTO MATERNO E CARACTERÍSTICAS DE TEMPERAMENTO, AVALIADOS DURANTE FOLLOW-UP DE 24 MESES**

#### **Resumo**

**Objetivo:** Investigar a avaliação de mães de recém-nascidos pré-termo (RNPT) egressos de unidade de terapia intensiva neonatal (UTIN) quanto à oferta da chupeta, apoio social, aleitamento materno (AM) e temperamento. **Material e Método:** O estudo foi longitudinal baseado na Teoria Bioecológica do Desenvolvimento

---

Humano, utilizando entrevistas gravadas com 62 mães de RNPT egressos de UTIN; 52 compareceram aos seis meses de idade para acompanhamento até 24 meses. Após análise de conteúdo, os dados foram tabulados (SPSS-versão-18.0) analisados estatisticamente e divididos em Grupo-A (chupeta) e Grupo-B (não usou chupeta). **Resultados:** Tentativa de oferta da chupeta ocorreu para 96,2% dos RNPT e seu uso em 50% aos seis meses. Uso de chupeta na família foi alto (irmãos-51,9%; primos-76,9%), reforçando aspectos culturais. Apresentaram associação com uso de chupeta: prematuridade avaliada pela relação peso/idade-gestacional (p-valor=0,044), primiparidade (p-valor=0,02) e dificuldade para estabelecer AM (p-valor=0,012). Menor frequência de chupeta foi relacionada com AME  $\geq$  3 meses (p-valor=0,026) e tempo de AM  $\geq$  6 meses (p-valor=0,044). O temperamento calmo/tranquilo da mãe foi mais frequente no Grupo-A (75%) e temperamento nervoso/agitado/irritado no Grupo-B (61,5%), p-valor=0,041. No Grupo-A predominou o temperamento do bebê calmo/fácil-de-cuidar enquanto no Grupo-B o temperamento agitado/bagunceiro/teimoso, p-valor=0,026, associado também a várias tentativas de oferta da chupeta (p-valor=0,06). No Grupo-A, o número de pessoas para ajudar à mãe (apoio social) foi uma ou duas (77,8%), enquanto no Grupo-B foram três a sete (66,7%), p-valor=0,001. **Conclusão:** A oferta da chupeta para RNPT apresentou influência cultural, mas sua aceitação ocorreu principalmente em RNPT pequenos para idade gestacional, com dificuldades para estabelecer AM, temperamento calmo/fácil-de-cuidar do bebê, menor extensão do apoio social, entre mães primíparas e com temperamento calmo/tranquilo.

**FERREIRA DGRC\*, SANTOS GO, FRAZÃO COB, GRAÇA TCA, GRAÇA LFA.**

#### **PREVENINDO O TRAUMATISMO DENTÁRIO ATRAVÉS DA ORIENTAÇÃO AOS PAIS E RESPONSÁVEIS: UM DEVER DO ODONTOPEDIATRA**

##### **Resumo**

O traumatismo dentário é muito comum em crianças principalmente na primeira infância. Dependendo do acidente, as repercussões podem ser de grande severidade, podendo afetar significativamente a qualidade de vida do indivíduo até a fase adulta. **\*Objetivo:** O objetivo deste trabalho foi avaliar o grau de conhecimento dos responsáveis a respeito da prevenção do traumatismo buco-dental e ressaltar a importância do papel de educador em saúde do odontopediatra, inclusive no ambiente escolar. **\*Material e método:** Trata-se de um estudo descritivo, utilizando um questionário semi-estruturado como instrumento de coleta dos dados. Os participantes da amostra foram pais e responsáveis de crianças de 1 a 3 anos de idade matriculados em uma creche privada situada no município de São Gonçalo, RJ. **\*Resultado:** Os resultados revelaram que apenas 16,50% afirmaram ter recebido informação a respeito de medidas preventivas de traumas dentários e, portanto constatou-se que há uma grande carência de informações a esse respeito. **\*Conclusão:** Cabe ao cirurgião-dentista, em especial o odontopediatra, se envolver em campanhas preventivo-educativas para mudar essa realidade e observou-se que o ambiente escolar é altamente propício para o desenvolvimento de tais atividades podendo atingir não somente os responsáveis, mas também todos os professores e equipes de apoio que lidam direta ou indiretamente com as crianças, capacitando-os para evitar ou minimizar os problemas advindos destes impactos.

**FREITAS CSF, MARTINS IG, KIMURA JS, ZARDETTO CGDC, WANDERLEY MT**

#### **PASSO A PASSO PARA UTILIZAÇÃO DE PINOS DE FIBRA DE VIDRO E RESTAURAÇÃO EM RESINA COMPOSTA COM AUXÍLIO DE COROAS**

##### **Resumo**

Criança com 2 anos e 4 meses, sexo masculino, procurou o Curso de Especialização em Odontopediatria da FUNDECTO-FOUSP com cárie de acometimento precoce: lesões de cárie nos primeiros molares, incisivos inferiores, grande destruição e presença de fistula nos incisivos superiores. Apresentava hábito de aleitamento materno e uso de mamadeira. Realizou-se endodontia com Pasta Guedes-Pinto nos dentes 52, 51, 61 e 62,

remoção parcial de tecido cariado e colocação de cimento de ionômero de vidro nos demais dentes com lesões de cárie. Após motivação e conscientização do paciente e responsáveis para hábitos adequados, indicando ingestão de leite utilizando copinho, higiene oral com dentífrico fluoretado e com o controle da doença cárie, foi planejado a reabilitação estético-funcional. Devido a extensa destruição coronária dos incisivos superiores, realizou-se colocação de pinos de fibra de vidro e restaurações de resina composta com auxílio de coroas de celuloide. O objetivo do trabalho é demonstrar passo a passo a técnica utilizada para reabilitação, destacando sua indicação e cuidados para o sucesso. Os passos são: desobturação do terço cervical do conduto radicular, vedamento do canal com guta percha, seleção dos pinos de fibra de vidro compatíveis com a luz do canal e determinar seu comprimento até metade da futura coroa, cimentação com cimento dual, confecção dos munhões em resina composta, seleção e recorte das coroas de celulóide, preparo dos munhões, escolha de cor da resina, restauração de resina com auxílio das coroas de acetato, acabamento e ajuste oclusal. Paciente demonstrou plena satisfação ao ver seus dentes restaurados. O caso está com 6 meses de acompanhamento. Conclui-se que a reabilitação com pino de fibra de vidro e restauração de resina composta com auxílio de coroa de celuloide cumpriu sua função, devolvendo estética e função para o paciente.

### ROJAS DA, (ROCHA VS, ORMEÑO A

#### DISCAPACIDADES FÍSICAS Y MENTALES EN PACIENTES ATENDIDOS EN EL CENTRO DE SALUD DE LA UNIVERSIDAD DE LOS ANDES (CESA): ESTUDIO TRANSVERSAL

##### Resumo

**Objetivos:** Conocer la prevalencia de pacientes con discapacidades físicas y mentales atendidos en el postgrado de odontopediatría del CESA. Establecer la eficacia del tratamiento integral según riesgo cariogénico. **Materiales y Método:** Se realizó una revisión de fichas clínicas de pacientes entre 2 meses a 29 años de edad, atendidos entre los años 2009 y 2014, determinando la prevalencia de las distintas discapacidades, además de COPD/ceod y riesgo cariogénico (inicial y final). **Resultados:** De un total de 642 pacientes se determinó que un 4,6% presentó una discapacidad física o mental. Las patologías más prevalentes fueron Síndrome de Down (36,7%), Síndrome de Asperger y Hemiparesia (10% cada una). Los pacientes con Síndrome de Down iniciaban el tratamiento con un riesgo cariogénico alto (81,2%) o moderado (18,2%) y un COPD/ceod = 10,9. A diferencia de los individuos con Síndrome de Asperger o Hemiparesia que se presentaron en un 100% con un alto riesgo cariogénico y COPD/ceod = 8. Luego del tratamiento integral, el 90,9% de los individuos con Síndrome de Down disminuyeron su riesgo cariogénico a moderado y el 9,1% lo mantuvo. En cuanto al Síndrome de Asperger, un 66,7% mejoró a un riesgo moderado y el 33,3% se mantuvo en el tiempo. En cambio, los pacientes con Hemiparesia se mantuvieron en un 100%. **Finalización:** Se concluyó la necesidad de atención prioritaria en estos pacientes, pues aunque corresponden a menos del 10% de la población afectada en San Bernardo, presentan riesgo cariogénico alto. Es destacable que requieren de un manejo distinto al de los pacientes sanos, además de un trabajo multidisciplinario. También necesitan un tratamiento integral que incluya un adecuado control químico y mecánico (lo que modifica el riesgo cariogénico) por parte del odontólogo y el paciente, ya que sin éste es muy poco probable que puedan mejorar su condición de salud oral.

### BRAVO JSM\*, AGUILAR BKK, CHANAMÉ CHCG, CHÁVEZ RLK, ALVAREZ PMA

#### EVALUACIÓN DE LAS COMBINACIONES ALTERNATIVAS DE LA DROGA 3 MIX SOBRE LACTOBACILLUS SPP- ESTUDIO PILOTO

##### Resumo

El objetivo de la presente investigación fue evaluar la eficacia de la aplicación de drogas alternativas que emplea la pasta 3Mix sobre cepas de Lactobacillus spp. **Material y Métodos:** Se utilizó el método de difusión en agar en placa (pocitos) para medir la eficacia de las pastas experimentales. Se dividieron en 4 grupos: Gru-

po control positivo: 3Mix-MP (Minociclina, Ciprofloxacino, Metronidazol, Macrogol y Propilenglicol); Grupo control negativo: MP (macrogol y propilenglicol); Grupo experimentación 1: 3Mix-Amoxicilina MP (Amoxicilina, Ciprofloxacino, Metronidazol, Macrogol y Propilenglicol); Grupo experimentación 2: 3Mix-Cefaclor MP (Cefaclor, Ciprofloxacino, Metronidazol, Macrogol y Propilenglicol). Los diámetros de las zonas de inhibición de crecimiento bacteriano de cada grupo fueron registrados a las 24 y 48 horas. Las diferencias entre grupos se analizaron mediante el análisis estadístico de ANOVA y Post-hoc de Tukey. **Resultado:** Se encontró grandes zonas de inhibición del crecimiento bacteriano, siendo estas de 69.5mm (24horas) y 77mm (48horas) para el grupo 3Mix-Cefaclor; 69mm (24horas) y 78mm (48horas) para el grupo 3Mix-Amoxicilina; 67mm (24horas) y 74 mm (48horas) para el grupo 3Mix-MP; mientras el grupo MP, no evidenció inhibición del crecimiento bacteriano. Se encontró diferencia estadísticamente significativa inter-grupos ( $p=0.00$ ), sin embargo al comparar las pastas 3Mix-MP, 3Mix-Cefaclor y 3Mix-Amoxicilina mediante la prueba Post-hoc de Tukey no observamos diferencia estadísticamente significativa ( $p= 0,228$ ). **Finalización:** Las pastas 3Mix-MP, 3Mix-Cefaclor y 3Mix-Amoxicilina fueron efectivas para el tratamiento contra *Lactobacillus* spp, aunque no existió diferencia significativa entre los grupos 3Mix-MP, 3Mix-Cefaclor y 3Mix-Amoxicilina.

**MACHADO GCM\*, GOMES HS, SADO-FILHO J, COSTA PSS, COSTA LRRS**

### **SEDAÇÃO COM MIDAZOLAM E CETAMINA INTRANASAL PARA TRATAMENTO CIRÚRGICO EM CRIANÇA: RELATO DE CASO**

#### **Resumo**

Comportamento colaborador de crianças de pequena idade durante procedimentos odontológicos extensos é um desafio para o cirurgião-dentista. Diminuição da ansiedade através de sedação leve ou moderada, facilita a realização desses procedimentos e aumenta a satisfação de pais e profissionais. Associação de cetamina e midazolam tem sido utilizada, mais recentemente, para sedação em crianças que necessitam de tratamento odontológico. O objetivo desse trabalho é relatar procedimento cirúrgico odontológico em criança sob sedação, utilizando via intranasal para administração dessas drogas, com atomizador próprio que dispersa o líquido em gotículas, facilitando a absorção pela mucosa e reduzindo o volume de droga deglutido. Criança IRB, masculino, 5 anos e 3 meses de idade, 21 kg, foi atendida no Núcleo de Estudos em Sedação Odontológica (NESO) da Faculdade de Odontologia da Universidade Federal de Goiás. Diante do diagnóstico de cisto odontogênico na região do dente 52, houve necessidade de exodontia dos dentes 51 e 52, seguida de remoção da cápsula do cisto para realização de biópsia e drenagem adequada do conteúdo cístico. Inicialmente foi administrada cetamina intranasal, 4 mg/kg ( $4 \times 21 = 84\text{mg}$ ), 50mg/mL, total = 1,7 mL. Poucos minutos depois foi administrado midazolam intranasal, 0,2 mg/kg ( $0.2 \times 21 = 4,2\text{mg}$ ), 5mg/mL, total = 0,85 mL. A cirurgia foi iniciada 9 minutos após a administração da última droga, com a criança sedada, mantendo os olhos semi-abertos e sem necessidade de estabilização física. A criança foi monitorada continuamente por oxímetro de pulso (Frequência cardíaca < 120 bpm e saturação de oxigênio > 95% durante todo procedimento), diante da presença constante da mãe. O procedimento foi finalizado com colaboração total da criança, e teve duração de 37 minutos. A completa recuperação do paciente se deu 1 hora e 30 minutos após a administração dos sedativos. Sedação moderada com cetamina e midazolam intranasal favoreceu o comportamento da criança para realização de

**RODRIGUES TO\*, TANAKA MH, SCAREL-CAMINAGA RM, GOMES ME, ANOVAZZI G, GIRO EMA**  
**AVALIAÇÃO DOS PARÂMETROS CLÍNICOS PERIODONTAIS EM INDIVÍDUOS COM SÍNDROME DE DOWN ANTES E APÓS O TRATAMENTO**

#### **Resumo**

**Objetivo:** Comparar os parâmetros clínicos periodontais entre indivíduos com Síndrome de Down (SD) e não sindrômicos, ambos com doença periodontal, antes e após o tratamento periodontal não cirúrgico. **Materiais**

**e Métodos:** Para isso, foram selecionados 28 indivíduos com doença periodontal (DP), 18 com SD e 10 não-sindrômicos (controle), os quais foram submetidos a um exame clínico realizado por um examinador calibrado ( $Kappa = 0,80$ ) antes e 45 dias após o tratamento periodontal não cirúrgico. Foram avaliados: idade, gênero, fluxo salivar, pH da saliva, índice de placa visível (IPV), profundidade de sondagem (PS), sangramento à sondagem (SS) e nível de inserção gengival (NI). **Resultados:** O grupo controle mostrou idade média superior ao grupo SD ( $p < 0,001$ ). Em relação ao gênero, não foi observada diferença estatística entre os grupos. Não houve diferenças entre as médias de pH da saliva ( $p > 0,05$ ) entre os dois grupos, mas o fluxo salivar foi significativamente menor para os indivíduos SD ( $p < 0,001$ ). Para as variáveis SS, PS e NI o tratamento periodontal diminuiu as médias dos dois grupos SD e controle ( $p < 0,001$ ), mas sem diferença entre eles tanto no início como após o tratamento. A média de IPV% do grupo SD foi inicialmente maior do que a média do grupo controle e ambas diminuíram após o tratamento para valores equivalentes. **Conclusão:** De acordo com a amostragem obtida neste estudo, pode-se concluir que a doença periodontal afeta os indivíduos com Síndrome de Down numa idade mais precoce em relação aos não-sindrômicos e que o tratamento periodontal não cirúrgico promoveu uma melhora nos parâmetros clínicos para ambos os grupos estudados.

**FAVRETTO CO\*, OLIVEIRA DC, CUNHA RF**

### EXPERIÊNCIA DE CÁRIE DENTÁRIA E A OCORRÊNCIA DE LESÕES DE CÁRIE PROXIMAIS EM MOLARES DECÍDUOS

#### Resumo

O objetivo deste estudo foi verificar em relação à ocorrência da lesão de cárie proximal a existência de associação com a experiência de cárie, o arco dentário, bem como o dente e a superfície dentária mais acometida. Participaram do presente estudo 202 crianças, de ambos os sexos, na faixa etária de 5 a 9 anos de idade, divididas em 2 grupos. O grupo 1 formado por 98 crianças com experiência de cárie dentária e o grupo 2 com 104 crianças sem experiência de cárie. As 202 crianças foram radiografadas de ambos os lados, nos períodos de 0, 6 e 12 meses, pela técnica interproximal para verificar a ocorrência de lesão de cárie dentária nas superfícies proximais dos molares decíduos superiores e inferiores. A análise das radiografias foi realizada por dois pesquisadores em que se avaliou a ausência ou presença de radiotransparência e o tecido dentário acometido (esmalte ou dentina). A incidência de cárie aos 0, 6 e 12 meses foi respectivamente nos grupos 1 e 2 de 31,61% / 3,85; 27,96% / 5,88%; 11,49% / 4,21%. Esta diferença foi estatisticamente significativa nos períodos de 0 e 6 meses. Os dentes superiores foram os mais acometidos pela lesão de cárie proximal (56,1%), sendo os dentes 54 e 55 os mais afetados. As lesões de cárie proximal ocorreram em 67,5% na superfície distal, sendo a mesial acometida em 32,5% dos casos. Concluiu-se que a experiência de cárie dentária foi um fator preditor para o desenvolvimento da lesão de cárie proximal, sendo o primeiro molar superior decíduo na superfície distal o mais atingido.

**SANTOS RC\*, LAGE CF, CORRÊA-FARIA P, SERRA-NEGRA JMC, PAIVA SM, PORDEUS IA.**

### INDICADORES DE HIGIENE BUCAL: ASSOCIAÇÃO COM O SENSO DE COERÊNCIA DOS ADOLESCENTES

#### Resumo

**Objetivo:** Verificar a associação entre indicadores de higiene bucal de adolescentes (sangramento gengival e presença de biofilme dentário) e seu próprio senso de coerência (SOC). **Material e método:** Participaram do estudo 366 adolescentes com idade entre 13 e 15 anos, selecionados aleatoriamente em escolas da cidade de Itabira (MG). Os dados foram coletados através da aplicação da versão curta do questionário sobre o SOC e um exame clínico. A análise dos dados foi feita através do teste qui-quadrado e regressão de Poisson com variância robusta. **Resultados:** O SOC dos adolescentes teve mediana 46, o que definiu o maior ou menor SOC para esta amostra. As

meninas correspondiam a 55,5% dos escolares e a média de idade foi de 13,7 anos (DP=0,702). Os valores de sangramento gengival e biofilme aderido à superfície dentária foram de 9,6% e 47,0%, respectivamente. Os maiores valores de SOC foram observados entre os adolescentes de 15 anos ( $p=0,008$ ) e do sexo masculino ( $p<0,001$ ). No modelo de regressão de Poisson ajustado, apenas o sexo do adolescente (RP: 0,608; IC95%: 0,487-0,760) permaneceu associado a maiores valores de SOC. **Conclusão:** O SOC do adolescente não foi um determinante psicossocial para a presença de sangramento gengival e de biofilme dentário. Porém, foi associado ao gênero masculino, revelando que os meninos tiveram maior tendência em adotar comportamentos mais saudáveis, o que pode influenciar na saúde geral e bucal. Além disso, os resultados sugerem que ainda é necessária uma melhor compreensão do SOC dos adolescentes, pois esta relação ainda não está bem elucidada na literatura.

MARIUSSO MR\*, DOMINGUES NB, NOGUEIRA VKC, AYRES KCM, ZUANON ACC, GIRO EMA

#### TIPOS DE PACIENTES E PROCEDIMENTOS ODONTOLÓGICOS MAIS EXECUTADOS NO SERVIÇO DE ATENDIMENTO A PACIENTES COM NECESSIDADES ESPECIAIS DA FACULDADE DE ODONTOLOGIA DE ARARAQUARA - UNESP

##### Resumo

**Objetivo:** Caracterizar os pacientes atendidos e os procedimentos realizados pelo Serviço de Atendimento a Pacientes com Necessidades Especiais da Faculdade de Odontologia de Araraquara (FOAr) - UNESP, entre os anos de 2007 e 2013. **Material e Método:** A partir dos prontuários odontológicos dos pacientes atendidos no referido serviço entre 2007 e 2013 foram obtidas as informações em relação a idade no início do tratamento, tipo de deficiência, uso de medicamentos de forma contínua, e, também, quanto aos tipos de procedimentos realizados e total de sessões de atendimento. **Resultado:** Dos prontuários analisados, 371 apresentaram as informações necessárias para inclusão no estudo. Dois terços (66,7%) dos pacientes que receberam tratamento odontológico apresentavam deficiência mental, Síndrome de Down, paralisia cerebral ou sequelas de rubéola, sarampo, toxoplasmose, citomegalovírus e meningite, todas com envolvimento neurológico. A maior parte dos pacientes (66%) procurou o tratamento odontológico entre a segunda e quarta décadas de vida, tendo apenas 20% iniciado o tratamento antes dos 10 anos de idade. Em relação ao uso de medicamentos, a classe farmacológica mais utilizada foi a dos anticonvulsivantes (23%), seguida pelos antipsicóticos (14,7%) e ansiolíticos (13%). Um quarto dos pacientes (25%) não fazia uso de medicamentos de caráter contínuo. Os procedimentos odontológicos mais realizados foram os curativos (62,4%), sendo: Restauradores (28,03%), Periodontais (13,87%), Endodônticos (9,67%), Cirúrgicos (9,14%) e Protéticos (1,71%). Os procedimentos Preventivos representaram 37,6% do total de procedimentos realizados. Além disso, observou-se que a maior parte dos tratamentos (63%) foi finalizado ou interrompido em até 10 sessões. **Conclusão:** Os pacientes que procuraram tratamento odontológico no serviço de atendimento a pacientes com necessidades especiais da FOAr apresentavam, na sua maioria, deficiências com envolvimento neurológico, e, apesar desse serviço prioriza

BRITO FSB\*, NESPOLO PA, NOBERTO JSL, NEVES ATSC, KLOSTER AP, SIMÕES CAD.

#### REABILITAÇÃO ESTÉTICO-FUNCIONAL EM PACIENTE ODONTOPEDIÁTRICO COM DISPLASIA DO ECTODERMA: RELATO DE CASO CLÍNICO.

##### Resumo

A displasia ectodérmica pertence a um grupo amplo de síndromes que prejudicam as estruturas corporais provenientes do ectoderma. Paciente EAC, gênero masculino, nove anos de idade, compareceu a Clínica de Odontopediatria da Faculdade de Odontologia da Universidade de Cuiabá (UNIC), procurando serviço odontológico para a confecção de novas próteses dentárias. Durante a anamnese do paciente, a mãe relatou que o filho nasceu com fissura lábio-palatina e seu tratamento foi realizado no Hospital Geral Universitário da

UNIC. Ao exame físico, observou-se escassez de pêlos, sobrancelhas e cílios, cabelo fino, pele hipohidratada e fronte proeminente, características sugestivas de displasia ectodérmica. Ao exame intra oral observou-se que o paciente apresentava hipodontia, estando presente apenas os segundos molares decíduos e os primeiros molares permanentes. A radiografia panorâmica mostrou a presença dos germes dos segundos molares permanentes inferiores, confirmando a ocorrência de hipodontia também na dentição permanente. Dentro da proposta de reabilitação estético-funcional, optou-se pela confecção de próteses parciais removíveis. Com o objetivo de melhor planejar o tratamento reabilitador, foi realizada a moldagem da arcada superior e inferior do paciente e modelos de estudo foram obtidos. Após enceramento de diagnóstico, planos de cera foram confeccionados e provados, observando o suporte labial, exposição dos dentes com lábios em repouso, e ajuste do plano oclusal posterior para restabelecer a dimensão vertical de oclusão. Após seleção dos dentes artificiais, a acrilização foi executada. Na instalação das próteses parciais removíveis pequenos ajustes foram realizados e o paciente foi orientado quanto a utilização e manutenção das mesmas. O caso foi concluído em quinze dias e a satisfação do paciente foi imediata. A reabilitação oral precoce da criança portadora de displasia ectodérmica é fundamental para restabelecer as condições estéticas, funcionais e psicológicas.

**SILVA KLB; ANDRADE, RS\*, BEZERRA, ACB, AZEVEDO, TDPL.**

### **AVALIAÇÃO DAS DECISÕES DE TRATAMENTO PARA LESÕES DE CÁRIE POR ESTUDANTES DE GRADUAÇÃO DE CURSOS DE ODONTOLOGIA**

#### **Resumo**

A cárie dentária ainda continua sendo o problema de saúde bucal mais prevalente no Brasil. Portanto, os estudantes de odontologia precisam receber uma educação sistemática na disciplina de cariologia baseada na evidência científica mais atual. **Objetivo:** Avaliar a decisão terapêutica para o tratamento de lesões de cárie entre os estudantes de graduação de todos os cursos de Odontologia do Distrito Federal, Brasília, Brasil. **Métodos:** Após a aprovação pelo Comitê de Ética da Universidade Católica de Brasília, todos os alunos do último ano desses cursos foram convidados a participar. Depois da assinatura do TCLE, um questionário previamente validado foi completado. O questionário continha oito questões de múltipla escolha baseado em um diagrama representando cinco diferentes estágios de lesões interproximais de dentes decíduos e permanentes. Os dados foram analisados utilizando-se o teste do qui-quadrado com um nível de significância de 5%. **Resultados:** Um total de 132 questionários foram obtidos. 30,3% dos respondentes optaram por tratamento restaurador imediato das lesões atingindo a junção esmalte/dentina de dentes decíduos. Houve uma diferença estatisticamente significativa na filosofia entre os cursos no que concerne à remoção de tecido cariando para dentes permanentes ( $p=0,001$ ). **Conclusões:** Observou-se não haver consenso no ensino para as decisões de tratamento de lesões de cárie nos cursos de odontologia do Distrito Federal. Existe a necessidade de implementar estratégias de ensino de cariologia de acordo com a melhor evidência disponível para futuros profissionais da odontologia.

**VASCONCELOS MQSB \*, NASCIMENTO LLA, SALGUEIRO MCC, BUSSADORI SK**

### **MICROABRASÃO: UMA OPÇÃO DE TRATAMENTO PARA DEFEITOS DO ESMALTE**

#### **Resumo**

Os defeitos e manchas na dentição decídua ocorrem durante o desenvolvimento dos dentes e aparece sob a forma de hipoplasia ou hipomineralização. A hipoplasia é ocasionada por um distúrbio na formação da matriz do esmalte orgânico e é clinicamente visível como manchas esbranquiçadas, pequenas rachaduras, ou cavidades no esmalte comprometendo a estética. Protocolos de tratamento podem ser utilizados nesses casos como microabrasão, clareamento dental, restaurações estéticas, facetas e coroas unitárias. A microabrasão é uma opção de tratamento conservador em casos de manchas de esmalte. Materiais restauradores são utilizados em casos

---

de defeitos ou descolorações mais extensas no esmalte como também lesões de carie reestabelecendo assim a estética dental. O caso clínico descreve um protocolo para o tratamento de manchas brancas, com o uso de materiais abrasivo e restaurador em um paciente pediátrico. Paciente com quatro anos de idade, do sexo feminino compareceu a clínica de especialização em odontopediatria na cidade de Maceió, Brasil, para tratamento. Ao exame clínico mostrou uma mancha branca no dente 51 e outro relacionado com uma lesão de cárie na região cervical do dente 52. O plano de tratamento foi de microabrasão combinada com o tratamento restaurador para o incisivo lateral direito. Foi realizada profilaxia dental, seguida de proteção da região, com barreira gengival. A microabrasão foi realizada com um material à base de carboneto de silício e ácido clorídrico à 6%. Foi realizado atrito mecânico em velocidade baixa sendo necessárias cinco aplicações para a completa remoção das manchas. A restauração do incisivo lateral superior direito foi realizada com resina composta seguida de acabamento e polimento da restauração. O resultado estético dos dentes foram satisfatórios para a paciente e seus responsáveis.

MARTINS MC, NOGUEIRA AJS, CORREA DB

### SÍNDROME DO RESPIRADOR BUCAL E A POSSÍVEL RELAÇÃO COM O DESEMPENHO ESCOLAR

#### Resumo

**Objetivo:** A pesquisa teve como principal finalidade identificar escolares em uma amostra da rede pública municipal de Belém-Pará portadores da Síndrome do Respirador Bucal e a possível influência em seus desempenhos escolares e alertar os professores e responsáveis sobre as possíveis interferências, bem como orientar para o tratamento adequado. **Material e método:** A seleção de pacientes foi feita através de exame visual-clínico, realizado nas escolas. Em ficha específica, foram anotados os dados de identidade do aluno e demais alterações que pudessem caracterizá-lo como respirador bucal. Posteriormente, foi submetido aos professores questionário sobre o desempenho escolar do aluno selecionado para a pesquisa. No caso de ser portador da Síndrome do Respirador Bucal, seus responsáveis foram alertados para o problema. Foram examinadas 237 crianças de 4 a 12 anos, de ambos os gêneros, matriculados em duas escolas municipais de Belém-Pará. **Resultado:** Das crianças observadas, 80 são portadores da Síndrome do Respirador Bucal, correspondendo a 34% da amostra, sendo 43 do gênero masculino (54%) e 37 do gênero feminino (46%). Destas 80 crianças portadoras da Síndrome do Respirador Bucal, 43 (54%) apresentaram desempenho escolar ruim e 37 (46%) apresentaram desempenho escolar bom. Com base nas análises estatísticas, pôde-se encontrar uma significativa influência ( $p < 0,0001$ ) da Síndrome do Respirador Bucal no desempenho escolar dos portadores, onde a chance de um respirador bucal apresentar desempenho escolar insatisfatório foi de 3,516 vezes maior do que um respirador nasal. **Conclusão:** Acreditamos que identificando escolares portadores da Síndrome do Respirador Bucal, poderemos alertar responsáveis e professores para as alterações de aprendizado que poderão ocorrer, contribuindo para melhorar o desempenho escolar destes alunos.

MARTINS MC, NOGUEIRA AJS, CORREA DB

### ATROFIA MUSCULAR ESPINHAL E SUAS REPERCUSSÕES ODONTOLÓGICAS

#### Resumo

Diagnóstico da situação inicial: Pacientes de 0 a 2 anos de idade em âmbito hospitalar apresentando um quadro de inércia total. Foi diagnosticado através dos Exames de Eletromiografia, biopsia muscular e estudo de DNA, o baixo movimento fetal desde a vida intra uterina, o comprometimento das células do corno inferior, região da medula responsável pela inervação dos músculos esqueléticos, a diminuição do tônus muscular afetando os movimentos da cabeça, de praticar a sucção e deglutição. A Capacidade respiratória dessas crianças está afetada devido à fraqueza muscular, a função de audição pelo o envolvimento dos nervos cranianos. Notou-se também a atrofia dos membros inferiores e afundamento do osso externo. As características buco-dentais diagnosticada nesses pacientes foram: fibrose gengival retardando a erupção dental, forte inserção do freio labial superior, ar-

cadaveras, hipotonia de lábios e língua entre as arcadas. Sequência de procedimentos operatórios: Com a progressão da doença essas crianças passam a não se sustentar mais sentadas, evoluindo para um quadro de inércia total necessitando de apoio de respiração externa, via traqueostomia e aparelhos respiratórios. Dependendo de profissionais da saúde para suas atividades diárias e também conforto emocional aos familiares. Foi realizada a ulctomia nas áreas de fibrose gengival, orientação supervisionada sobre a higiene bucal para equipe cuidadora dessas crianças e limpeza da secreção formada no tubo que permite a respiração e aspirações constantes na própria criança. Informações sobre a resolução do caso: A doença nesta forma I, grave, não tem tratamento definido que leve a uma reversão do quadro e a expectativa de vida destes pacientes afetados pela doença é de 2 anos, embora hajam casos relatados, como os que relataremos, com idades superiores a esta. Deste modo foi proporcionado um conforto maior para esses pacientes removendo possíveis causas de dor.

**NASCIMENTO LLA\*, VASCONCELOS MQSB, SALGUEIRO MCC, BUSSADORI SK**

### **REABILITAÇÃO ANTERIOR SUPERIOR EM DECÍDUOS UTILIZANDO-SE A TÉCNICA DE FACETAS ESTÉTICAS ASSOCIADA A TÉCNICA DE MICROABRASÃO**

#### **Resumo**

Existem algumas situações na clínica odontopediátrica nas quais a estética é um fator muito importante. Dentre elas, citamos os casos das grandes destruições coronárias com envolvimento de uma ou mais superfícies dentárias cariadas, perdidas ou restauradas em crianças com idade inferior a 6 anos. Este relato de caso versa sobre uma criança do gênero feminino, 5 anos de idade, com cárie precoce da infância que foi atendida na Clínica de Especialização em Odontopediatria da Associação Brasileira de Odontologia/Alagoas. A mesma, chegou ao ambulatório, queixando-se de manchas escuras nos dentes anteriores. Clinicamente, observou-se que os incisivos superiores apresentavam grande perda de estrutura coronária, principalmente os laterais, porém sem sintomatologia dolorosa e nenhuma evidência de qualquer envolvimento pulpar ou lesão periapical, constatados radiograficamente. Foram observadas restaurações satisfatórias em amálgama nos molares superiores. Nas primeiras sessões, foram realizadas orientação sobre higiene bucal, fluoroterapia, escovação supervisionada, exame radiográfico, adequação do meio bucal, aumento da dimensão vertical perdida por meio da inserção de cimento de ionômero de vidro de alta viscosidade nas faces oclusais dos dentes 75 e 85. Nos dentes 53, 51, 61 e 63 empregou-se a técnica de microabrasão, utilizando cunhas de madeira e removedor de manchas Whiteness RM, friccionando por dez vezes em cada elemento, além de restaurações em resina composta fotopolimerizável nesses incisivos. Posteriormente, foram confeccionadas facetas estéticas nos incisivos superiores, e novamente, foi realizada a mesma técnica de microabrasão nos dentes 53 e 63. A partir do tratamento proposto pôde-se restabelecer a harmonia estética e funcional, a autoestima da criança, além da mudança da conduta da criança e dos responsáveis frente aos aspectos referentes à saúde bucal.

**PAIVA KJ\*, SILVA MB, MAIA SA, DUTRA ALT**

### **DESAFIO DA REABILITAÇÃO MULTIDISCIPLINAR EM ODONTOPEDIATRIA: RELATO DE CASO**

#### **Resumo**

Paciente feminino R.N.L., 7 anos, iniciou tratamento com queixa principal sobre abscesso no elemento 85. Durante a anamnese mostrou-se bastante ansiosa com o tratamento odontológico, identificada dieta cariogênica e falta de zelo com a higiene bucal, com provável influência de sua inserção em âmbito familiar de pais separados. No exame clínico intrabucal observamos a retenção prolongada do elemento 52, lesões cavitadas ativas nos elementos 53 (vestíbulo-disto-palatino), 54 (palatino) e presença de extensa destruição coronária nos dentes 75, 74, 84 e 85, sendo neste último observada alveólise. No exame radiográfico interproximal o dente 53 sugeria formação de dentina reparadora, 54 uma imagem radiolúcida sobrepunha a câmara pulpar, 74 havia restos

radiculares e a destruição coronária dos dentes 75, 84 e 85 se estendia até a região da câmara pulpar com reabsorção irregular das raízes. Iniciou-se a adequação do meio com procedimentos menos invasivos para aumentar o vínculo com a criança, pois a mesma não queria colaborar com os procedimentos a serem executados, fazendo profilaxia, fluoroterapia e moldagem de diagnóstico. A exodontia do elemento 52 foi realizada com necessidade de estabilização protetora na presença do pai, já que as outras técnicas de manejo não surtiram efeito. Na sessão seguinte foi executada a exodontia dos dentes 84 e 85, em que a paciente demonstrou comportamento mais colaborativo e na outra semana dos dentes 74 e 75 com nítida adesão ao tratamento. Após as exodontias foi instalado Mantenedor de Espaço Funcional (MEF), substituindo os elementos 75 e 85, com dentes 34 e 44 irrompidos. A preservação do MEF será a cada 4 meses reavaliando risco e atividade da doença cárie e periodontal. No decorrer do tratamento foi realizada motivação e educação em todas as consultas com uma considerável melhora nas condições de higiene bucal da paciente e uma maior participação dos pais neste ensejo.

**ALVAREZ PMA \*, CARBONELL RR, LOAIZA DE LA CRUZ R, TORRES RG**

### **MANEJO ODONTOLÓGICO DEL PACIENTE CON CARIES DE PRIMERA INFANCIA BAJO ANESTESIA GENERAL**

#### **Resumo**

**DIAGNÓSTICO DE LA SITUACIÓN** Paciente sexo femenino, 2 años 10 meses. ABEGS, LOTEF. Madre tuvo infección del tracto urinario (2do trimestre de gestación). Producto de primera gestación, parto distócico, a término. Antecedentes de anemia (6 meses), neumonía (2 años 4 meses/ hospitalizada 4 días). Inmunizaciones completas. RAM (-). Recibió lactancia nocturna prolongada. Al examen, manifestó dolor a la masticación en piezas posteriores y de tipo espontáneo en piezas anteriores. Absceso a nivel de pieza 61, recibió medicación (Amoxicilina 250mg/5ml, Paracetamol 120mg/5ml). Como factores de riesgo: cuidador presentó caries y bajo nivel socioeconómico, niño con frecuentes refrigerios entre comidas de bocadillos y bebidas con azúcares, otros. **DIAGNÓSTICO:** Enfermedad gingival asociada a placa bacteriana. Caries de Primera Infancia: Manchas blancas activas (pzas. 63,73), Caries en dentina (C4: pzas. 55, 53, 63, 65, 75, 85) Lesión Pulpar Reversible (pzas. 54, 64, 74, 84) Necrosis Pulpar (pzas. 52, 51, 61, 62). Arco de Baume Tipo II. Conducta Negativa. **SECUENCIA DE PROCEDIMIENTOS OPERATIVOS** Adecuación del medio: Fisioterapia, Control de hábitos alimenticios y de higiene oral, Fluoroterapia. Evaluación sobre Tratamiento Odontológico Integral en Sala de Operaciones: Análisis Pre Quirúrgicos y Riesgo Quirúrgico. Programación. Acto Pre Operatorio: Evaluación de Historia Clínica. Consentimiento Informado. Cita con Anestesiología (RQ). Acto Operatorio: Premedicación, Anestesia General, asepsia/antisepsia del campo, colocación del tapón faríngeo. Procedimiento: Profilaxis, Flúor, Restauración con resina compuesta (55, 53, 63, 65, 75, 85), Pulpotomía (54, 64, 74, 84), Pulpectomía (52, 51, 61, 61), Pernos de FV (52, 62), Rehabilitación con Resina/CIV (54, 52, 51, 61, 62, 64, 74, 84). Acto Post Operatorio: Sala de Recuperación, indicaciones y medicación. Alta por Anestesiología. **INFORMACIÓN ACERCA DE LA RESOLUCIÓN DEL CASO** Cita a los 3 días. Control al mes. Seguimiento según riesgo

**ZAVARCE PEREZ ELENA \*, IZZEDDIN ABOU ROBBA, NAREA FREDDY, ESCOBAR SOLIS LUZ.**

### **SEGMENTACION DE IMÁGENES RADIOGRÁFICAS POR EL METODO DE WATERSHED APLICABLE A PANORÁMICAS DENTALES, COMO HERRAMIENTA DIAGNÓSTICA TRIDIMENSIONAL EN FENOMENO ERUPTIVO DENTAL.**

#### **Resumo**

**Objetivo:** Probablemente la enfermedad más frecuente en la especialidad es la determinada por la imposibilidad de algunos dientes de hacer erupción en la cavidad oral, por ende, como objetivo se plantea: Elaborar un sistema de segmentación de imágenes radiográficas por el método de watershed aplicable a panorámicas

dentales, como herramienta diagnóstica tridimensional en fenómeno eruptivo dental. **Material y métodos:** El presente estudio se enfoca bajo el paradigma cuantitativo, se basa en la ciencia empírico analítica. Este enfoque se sustenta en el positivismo, el estudio por su intención de diseñar una nueva alternativa al generar una imagen radiográfica en 3D para diagnóstico se enmarca bajo una metodología de investigación proyecto factible. En cuanto a los sistemas de recolección de información cuestionarios estructurados. Utiliza sistemas de muestreo probabilístico y el fichero como técnica para el análisis documental. La confiabilidad se basó en Kúder Richardson. **Resultados.** Según la opinión de los consultados en lo referente al conocimiento sobre métodos diagnósticos en erupción dental se tiene que: un 86,7% afirmó que la radiografía panorámica es el Método de diagnóstico bucal más usado en odontopediatría; sin embargo, el mismo porcentaje no tiene conocimiento del proceso de erupción dental a través de panorámicas dentales para planificación de tratamiento basado en un diagnóstico precoz. Como aspecto positivo se tiene que un 93,3% afirma que tiene la disponibilidad para adiestrarse en métodos diagnósticos novedosos computarizados.

CARVALHO P \*, KIMURA JS, CADIOLI IC, BRAGA MM, WANDERLEY MT

### DIAGNÓSTICO DE CISTO RADICULAR EM INCISIVOS DECÍDUOS TRAUMATIZADOS: CARACTERÍSTICAS CLÍNICAS E RADIOGRÁFICAS

#### Resumo

**Objetivo:** Descrever as características de cisto radicular em dentes decíduos traumatizados. **Material e Método:** Realizou-se um levantamento das informações clínicas, radiográficas e fotográficas de 2498 prontuários da Clínica do Centro de Pesquisa e Atendimento de Traumatismo de Dentes Decíduos da Disciplina de Odontopediatría da FOU SP, de 1998 a 2013. Foi utilizado o método exploratório descritivo de uma série de casos. **Resultado:** Foram encontrados 30 prontuários, totalizando 32 incisivos superiores decíduos traumatizados com cisto. Ocorrência de cisto foi de 1,2 %. Média da idade do paciente no momento do trauma foi de 2,7 anos e do diagnóstico do cisto de 5,9 anos. Alteração clínica mais frequente foi alteração de cor da coroa (56,3%). Em 46,9% dos dentes ocorreu trauma na estrutura dental. A maioria dos traumas foram de baixa severidade (59,3%). Em 46,8% dos casos, o dente decíduo envolvido na lesão apresentava menor reabsorção radicular que seu homólogo. Retenção prolongada do permanente foi encontrada em 15,6%. Radiograficamente todas as lesões eram radiolúcidas e periapicais, a reabsorção externa radicular sem formação óssea estava em 96,9%, assimetria de tamanho entre folículos dentários homólogos e diferença de altura entre germes dentários homólogos em 97,8%. **Conclusão:** O cisto radicular em incisivos decíduos traumatizados parece assumir um perfil menos agressivo, de crescimento controlado e necessitando de um tempo longo para se desenvolver. Além do mais, parece influenciar no processo de rizólise e rizogênese e estar relacionado a traumas de baixa severidade. O diagnóstico deve ser realizado pelos achados radiográficos, sendo que a reabsorção radicular externa sem formação óssea, assimetria no tamanho do folículo do germe dentário sucessor ao dente envolvido com a lesão cística e o folículo homólogo, bem como a diferença de altura e/ou posição entre os germes dentários homólogos deveriam ser considerados como sinais radiográficos no diagnóstico de cistos radiculares.

MARIA MARENA RIVA M. \*, ANDREINA C. JORDAN B., MIGUEL A. QUINTANA.

### LA MICROABRACION: UNA ALTERNATIVA PARA MEJORAR EL PRONÓSTICO DE LA FLUOROSIS DENTAL Y SU IMPACTO PSICOSOCIAL.

#### Resumo

La fluorosis dental es una alteración patológica que afecta la calidad del esmalte dental causada un exceso de flúor que inhibe la síntesis de un buen esmalte. En esta condición, el diente se vuelve moteado y colorido a consecuencia de los pigmentos depositados en los defectos del esmalte. La fluorosis no es una condición

---

grave pero puede no ser atractiva desde el punto de vista estético. La microabrasión del esmalte y el blanqueamiento representa una alternativa terapéutica válida y conservadora frente a los defectos de la superficie del esmalte. El objetivo de este reporte clínico es mostrar las mejorías en la textura superficial de la estructura dental que se puede obtener con la técnica de microabrasión, favoreciendo el pronóstico de la patología combinado con blanqueamiento dental. Se presenta el caso de una joven paciente de 11 años de edad, que presentaba lesiones de fluorosis severa, por la que era motivo de bullying o acoso escolar, afectando su autoestima e integración social y quien después del tratamiento estético se muestra más segura de si misma y con un evidente desarrollo emocional que muestra al sonreír. Palabras clave: microabrasión, blanqueamiento, fluorosis, bullying.

GOMES, APM\*; ALMEIDA CM; XAVIER, HS; GOMES, AMM; SARMENTO, LC; SANGLARD LF.

### AVALIAÇÃO DE DIFERENTES MÉTODOS DE POLIMENTO NA RUGOSIDADE SUPERFICIAL DO ESMALTE BOVINO APÓS A TÉCNICA DE MICROABRASÃO

#### Resumo

**Introdução:** A técnica de microabrasão do esmalte é utilizada amplamente para recuperar dentes com alterações de cor, devido à sua simplicidade, baixo custo, eficiência e preservação da estrutura dental saudável. **Objetivo:** Avaliar a influência de métodos de polimento na rugosidade superficial do esmalte bovino após a técnica da microabrasão. **Material e Método:** Dentes bovinos hígidos (n=4) foram submetidos à técnica da microabrasão do esmalte com Opalustre® e à diferentes sistemas de acabamento/polimento (n=2) sendo, Sof-Lex Pop-On® (3M) e Pasta Diamond Excel® (FGM) aplicada com Disco de Feltro Diamond Flex® (FGM) sob velocidade (12.000 rpm), carga (30g) e tempo (10 segundos) controlados. A análise da rugosidade superficial inicial, pela referida técnica e pelos procedimentos de polimento foram realizadas por meio do rugosímetro (Taylor Hobson Taly-surf CLI 1000®). Os dados obtidos foram submetidos à análise estatística descritiva e testes não-paramétricos para amostras pareadas de Wilcoxon. **Resultado:** Verificou-se aumento na rugosidade entre o momento inicial e após a microabrasão (Teste Wilcoxon; p=0,000). Após o polimento, observou-se que o Sof-Lex® não reduziu os valores de rugosidade da superfície após a microabrasão (p=0,979) enquanto a Pasta Diamond Excel® com o Disco de Feltro Diamond Flex® promoveram redução dos valores de rugosidade. **Conclusão:** A Pasta Diamond Excel® (FGM) aplicada com Disco de Feltro Diamond Flex® apontam para melhores condições de lisura superficial que o Sof-Lex®. Alternativa a ser considerada para uso após a técnica da microabrasão.

OLIVEIRA ALS\*, GRAVINA DBL, SANTOS PINTO L, PERUCHI CMS

### REABILITAÇÃO ANTERIOR COM COROAS DE ACETATO EM CRIANÇA DE POUCA IDADE: RELATO DE CASO

#### Resumo

A perda precoce de dentes decíduos com comprometimento estético pode produzir alterações comportamentais e repercussões no convívio social, fatores esses que devem ser considerados no planejamento do tratamento. O objetivo do trabalho foi demonstrar a importância da estética para a criança de tenra idade por meio de coroas de acetato anterior superior as quais permitiram restabelecer a estética, fonética, função além do fator psicológico. O paciente J.S, 2 e 1/2 anos de idade compareceu a clínica pediátrica, com grande comprometimento estético nos dentes anteriores superiores. Foi restabelecida a sua saúde bucal e estética e realizado o condicionamento por meio de restaurações atraumáticas e extrações dos dentes. As restaurações com coroa de acetato foram os últimos procedimentos realizados e a criança mostrava-se bastante interessada e com grande expectativa pela colocação dos dentes perdidos. Após o tratamento

pôde-se observar a diferença no comportamento do paciente que inicialmente mostrava-se triste, tímido e resistindo ao tratamento e após reabilitado tornou-se satisfeito e descontraído, garantindo um verdadeiro sorriso de satisfação.

**GONÇALVES AP\*, CAVALCANTI MG, ANDRADE FG**

### **LASERTERAPIA DE BAIXA POTÊNCIA NO TRATAMENTO DA MUCOSITE ORAL - RELATO DE CASO CLÍNICO**

#### **Resumo**

Principal complicação oral no tratamento oncológico, a mucosite é uma condição que pode interromper o esquema quimioterápico, comprometer a qualidade de vida do paciente, impedir a alimentação e até a fala. Inicialmente sob a forma de eritema, pode evoluir para úlceras extremamente dolorosas. Uma vez instalada, a mucosite oral pode sofrer colonização por microorganismos presentes no trato oral, causando complicação de sua evolução. Paciente de 13 anos, gênero feminino, portadora de Síndrome de Down, em tratamento oncológico no Hospital Estadual da Criança no Rio de Janeiro, com diagnóstico de Leucemia Linfoblástica Aguda (LLA), foi submetida ao bloco de consolidação intensiva HR1 de quimioterapia, como parte do protocolo Berlim-Frankfurt-Munique (BFM), com infusão de alta dose de Metotrexato. Apresentou eliminação lenta do quimioterápico. A paciente recebeu a Laserterapia preventiva diária do D1 ao D4 e recebeu alta. No D7 apresentou-se ao hospital com mucosite oral grau II com lesões em palato mole, garganta e lábios. A partir do aparecimento das lesões o protocolo proposto incluiu Laserterapia diária, visando seus efeitos analgésico e anti-inflamatório. Em D8 a menor faltou à consulta, evoluindo para grau IV em D9. Em D10 houve regressão das lesões, passando a grau III. Em D12 já aceitou a ingestão de sólidos e em D13 reiniciou a higiene oral que estava prejudicada pela dor. Em D16 regrediu para grau II, já com alimentação normal. Finalmente em D21 retornou ao hospital ainda com lesões residuais, porém sem sintomas. Foi realizada a irradiação concomitante com laser vermelho (660 nm., 100 mW), e laser infravermelho (808 nm., 100 mW), 3 joules, 30 seg., pontualmente por cm<sup>2</sup>. Após as sessões, a paciente era instruída a alimentar-se sob o efeito analgésico. A criança conseguiu manter a alimentação líquida, evitando a sonda nasogástrica.

**MARTINS IG\*, FREITAS CSE, KIMURA JS, ZARDETTO CGDC, FONOFF RDN, WANDERLEY MT**

### **CASO DE FIBROMA AMELOBLÁSTICO E REABILITAÇÃO ORAL EM PACIENTE INFANTIL**

#### **Resumo**

Fibroma ameloblástico é uma neoplasia benigna rara, representando aproximadamente 2% das neoplasias odontogênicas. Caracteriza-se pela proliferação simultânea dos tecidos epiteliais e mesenquimal, sendo um tumor misto, sem formação de esmalte e dentina. Pelos aspectos clínico e radiográfico, o diagnóstico diferencial pode ser feito com cisto dentífero, cisto primordial e principalmente com ameloblastoma. Atualmente o fibroma ameloblástico é considerado uma verdadeira neoplasia. Pelas possibilidades de recorrência, (cerca de 20% dos casos), e de transformação maligna para fibrossarcoma ameloblástico, a remoção cirúrgica com margem de segurança e acompanhamento se faz necessário. Paciente de 3 anos e 10 meses, sexo masculino, foi atendido na Especialização em Odontopediatria da FUNDECTO-FOUSP com queixa de falta do 72 e 73. Aos 2 anos teve histórico de remoção cirúrgica de fibroma ameloblástico na região, com perda do 72, 73 e dos respectivos germes dos permanentes. Segundo relato da mãe, a cirurgia foi feita com margem de segurança e está em acompanhamento, sem evolução até o momento. Paciente, apesar da pouca idade, apresentava queixa estética, e por notarmos cooperação e maturidade optamos pela realização do aparelho mantenedor de espaço estético funcional removível. Os cuidados no planejamento e instalação do aparelho foram em relação à oclusão,

---

avaliando a dimensão vertical para instalação dos dentes, e o acrílico na região do rebordo, que se encontrava estreito devido à perda dos dentes. Realizou-se prova dos dentes em cera e ajustes antes e após a acrilização do aparelho. Paciente ficou satisfeito esteticamente e adaptou-se bem. Está em acompanhamento clínico de 3 meses. Conclui-se que a remoção cirúrgica do fibroma ameloblástico causa perda importante no paciente infantil, e a reabilitação com aparelho mantenedor de espaço estético funcional removível pode restabelecer o seu bem-estar psicoemocional e beneficia nas funções de fonética, mastigatória e estética.

**SOUZA JF; FRAGELLI CMB; CAMPOS EA; NOGUEIRA VKC\*; SANTOS-PINTO L; CORDEIRO RCL.**

#### **AMELOGÊNESE IMPERFEITA: ACOMPANHAMENTO LONGITUDINAL, TRATAMENTO CONSERVADOR E MULTIDISCIPLINAR**

##### **Resumo**

Crianças com Amelogênese Imperfeita (AI) apresentam problemas relacionados com sensibilidade, função e estética. O tratamento de crianças com essa condição envolve o alívio de sintomas dolorosos, reabilitação dos elementos afetados e o reestabelecimento da estética bem como do bem estar. Caso Clínico: Este relato de caso descreve o tratamento de um paciente com AI hipoplásica que relatou insatisfação quanto à estética, dificuldade de mastigação e sensibilidade dolorosa. Foi realizada anamnese e exame clínico auxiliado por radiografias. Ao exame intra-oral, observou-se dentição mista, mordida cruzada posterior bilateral e mordida aberta anterior. Foi diagnosticada a forma hipoplásica da AI na dentição permanente. Um planejamento multidisciplinar foi realizado e dividido em estágios de prevenção, ortodontia e reabilitação. Inicialmente, o tratamento preventivo foi realizado com meticolosa orientação de higiene e aplicação de verniz fluoretado, na tentativa de proteger o esmalte afetado e reduzir a sensibilidade. No segundo estágio, o paciente recebeu tratamento ortodôntico para corrigir a relação dos arcos durante seis meses. Por fim, o tratamento reabilitador foi realizado para reestabelecer a dimensão vertical. Nos dentes posteriores, coroas de resina composta foram confeccionadas com preparo minimamente invasivo. Restaurações diretas em resina composta foram realizadas para assegurar a estética dos dentes anteriores. Acompanhamento: O acompanhamento foi realizado após 3, 6, 12 e 18 meses, onde analisou-se a integridade das restaurações, qualidade de higiene oral e satisfação do paciente. Conclusão: Foi observada uma redução significativa da sensibilidade relatada, estabelecimento de estética e função satisfatória bem como melhora na qualidade de vida.

**COSTA VPP\*, CADEMARTORI MG, ROSA DP, GOETEMMS ML.**

#### **AUTO RELATO DO MEDO ODONTOLÓGICO EM CRIANÇAS: INFLUÊNCIA DAS CARACTERÍSTICAS MATERNAS E COMPORTAMENTO.**

##### **Resumo**

**Objetivo:** Avaliar a presença do auto relato de medo odontológico em crianças e a associação com a percepção materna, o comportamento durante as consultas odontológicas e a ansiedade odontológica materna. **Material e Método:** Foram avaliadas 65 crianças com idades entre 7 e 13 anos e suas mães, regulamente atendidas na clínica de Odontopediatria da Faculdade de Odontologia da Universidade Federal de Pelotas/RS/Brasil, no período de Junho de 2013 a Janeiro de 2014. Após a assinatura do Termo de Consentimento Livre e Esclarecido as mães responderam um questionário, assim como as crianças e o seu comportamento foi avaliado durante as consultas odontológicas através da Escala de Comportamento de Frankl. A análise estatística foi realizada utilizando o programa Stata 12.0 e para os testes de associação das variáveis independentes com o medo odontológico, os testes Qui-quadrado, Exato de Fisher e Regressão de Poisson foram usados ( $p < 0,05$ ). O estudo foi aprovado pelo Comitê de Ética em Pesquisa da Universidade Federal

de Pelotas sob o protocolo n° 29/2013. **Resultados:** A dor dentária nas últimas quatro semanas ( $p < 0,001$ ), mães que reportaram o medo odontológico do filho ( $p < 0,001$ ), mães com ansiedade odontológica ( $p < 0,001$ ), complexidade do tratamento ( $p = 0,009$ ) e o comportamento das crianças durante o tratamento odontológico ( $p = 0,001$ ) demonstraram significância estatística com o auto relato do medo odontológico infantil. Após os ajustes, o relato da mãe sobre o medo odontológico do filho esteve fortemente associado com o auto relato de medo da criança. Crianças cujas mães responderam que seus filhos tem medo de dentista apresentaram 5,03 vezes mais medo odontológico do que aquelas que as mães não tiveram esta percepção. **Conclusão:** As características maternas e o comportamento apresentam influência no medo odontológico auto relatado pelas crianças. Portanto, conhecer os fatores que provocam o medo pode auxiliar na condução das consultas e em melhores condições de saúde bucal.

**ANCHAVA JA , SALDAÑA J , NICOLLI B , SEBELLI P\***

### **HIPOMINERALIZACIÓN MOLAR INCISIVA: FACTOR DE RIESGO PARA FRACTURAS DENTARIAS?**

#### **Resumo**

Diagnóstico de la situación inicial: La Hipomineralización Molar Incisiva (HMI) es una patología sistémica de origen desconocido que se caracteriza por la presencia de opacidades demarcadas en el esmalte especialmente en molares e incisivos permanentes. Diagnóstico de la situación inicial Concurre a la Cátedra de Odontología Integral Niños un paciente de sexo masculino, 11 años de edad acompañado por su papá, quien refiere que "hace media hora el nene se cayó en el colegio". Traen el fragmento de la pieza 2.1 en un vaso con agua. Secuencia de procedimientos operativos y resolución del caso Se realiza la anamnesis, examen clínico y radiográfico. Se observa en el fragmento una opacidad correspondiendo el trazo de fractura con el límite neto de la misma. Se reconstruye con técnica de collage utilizando Técnica de grabado total: ácido fosfórico 37% Adhesivo Adper™ Single Bond 2, Resina compuesta A2 Filtek™ Z250 logrando una estética y función aceptable. Se lo recita a los 30, 60 y 90 días. El esmalte hipomineralizado en pacientes con HMI podría actuar como factor de riesgo para fracturas frente a traumatismos dentarios, ya que dicha zona presenta menor resistencia. Las variaciones en la composición mineral observadas en aquellas superficies donde debería buscarse adhesión de los materiales de restauración sugieren que en este esmalte el grabado con ácido fosfórico actuaría en forma diferente pudiendo interferir con los mecanismos de adhesión razón por la cual se indica un monitoreo clínico posterior periódico para controlar el éxito de la rehabilitación.

**IWAMOTO AS\*, BENETELLO V, PUPPIN-RONTANI RM, PASCON FM**

### **PULPECTOMIA DE SEGUNDOS MOLARES DECÍDUOS COM AGENESIA DO SUCESSOR PERMANENTE – RELATO DE TRÊS CASOS COM 1 ANO DE ACOMPANHAMENTO**

#### **Resumo**

Agnesia de segundos pré-molares inferiores é a ausência dental mais prevalente e comum para o gênero feminino. A manutenção em longo prazo do molar decíduo envolvido ainda é um desafio, pois este pode ser susceptível ao desenvolvimento de lesões de cárie e se não tratados, ao envolvimento pulpar. Sabe-se que o tratamento destes dentes pode adiar a substituição por próteses e a presença do dente decíduo mantém o espaço e impede a reabsorção do osso alveolar. Assim, o presente estudo tem por objetivo relatar o tratamento endodôntico de molares decíduos acometidos por cárie e com agnesia de segundos pré-molares inferiores, com 1 ano de acompanhamento. Os pacientes que procuraram atendimento na Faculdade de Odontologia de Piracicaba apresentavam idades de 6, 11 e 25 anos, do gênero feminino e 85, 75, 75 respectivamente, encontravam-se com extensa lesão de cárie e envolvimento pulpar. Após anamnese, exame clínico e radiográfico, realizou-se o preparo químico-mecânico dos dentes decíduos com Endo-PTC® e líquido de Dakin® em todo

o comprimento do canal radicular, de acordo com a odontometria determinada pela radiografia periapical inicial. A obturação foi realizada com material à base de hidróxido de cálcio e iodofórmio e a restauração final com resina composta. Após 1 ano de acompanhamento, realizaram-se novos exames clínicos e radiográficos e verificou-se ausência de sinais e sintomas de dor, manutenção adequada do espaço, integridade das raízes e do osso alveolar. Considerou-se que o tratamento endodôntico dos segundos molares decíduos com agenesia dos sucessores permanentes demonstrou sucesso, pois após 1 ano de acompanhamento eles permitiram a manutenção do espaço e função.

**SOUZA JF, CERRI PS, JEREMIAS F, TENUTA LMA, CURY JA, CORDEIRO RCL\***

### **EFEITO DA ASSOCIAÇÃO FLUORETO /AMOXICILINA NOS DEFEITOS DE FORMAÇÃO DO ESMALTE DENTÁRIO**

#### **Resumo**

A amoxicilina tem sido associada às hipomineralizações do esmalte. O efeito do fluoreto no desenvolvimento de fluorose dental é conhecido, porém o papel da sua associação com a amoxicilina carece de estudos in vivo. Foram avaliados o efeito da amoxicilina e da associação amoxicilina e fluoreto no desenvolvimento do esmalte dentário. Quarenta ratos foram expostos ao fluoreto na água (100 ppm (mg F/L) ou à administração intragástrica de amoxicilina (500 mg/Kg peso) foram divididos em grupo controle (GS); grupo amoxicilina (GA), grupo fluoreto (GF) e grupo amoxicilina com fluoreto (GA+F). Após 60 dias, em amostras de plasma e tibia foram analisados a concentração de fluoreto (F) e nos incisivos a quantificação do grau de fluorose (Dental fluorosis by Image Analysis – DFIA), a concentração de cálcio (Ca), fósforo (Pi) e fluoreto (F), e análises da espessura e dureza do esmalte. Observou-se que a espessura do esmalte ( $p=0,228$ ) e a concentração de Ca ( $p=0,592$ ) e Pi ( $p=0,409$ ) nos incisivos não diferiram estatisticamente entre os grupos. No entanto, a concentração de F nos tecidos dentário, ósseo e plasma foi maior nos grupos expostos ao fluoreto ( $p<0.001$ ). A análise fotográfica pelo índice DFIA e a microdureza mostraram diferenças significativas entre os grupos ( $p<0.001$ ), sendo que GF apresentou maior severidade de hipomineralização do esmalte, seguido por GA+F e GA. Houve um aumento linear na dureza do esmalte, nas profundidades de 10  $\mu$ m a 30  $\mu$ m, sendo esse aumento entre 4 a 5 KHN por  $\mu$ m de profundidade nos GA+F e GF, e entre a 7 a 8 KHN por  $\mu$ m nos grupos GA e GS. Os achados desse estudo mostraram que os animais expostos cronicamente ao fluoreto desenvolveram hipomineralização de esmalte, e a associação da amoxicilina não potencializou severidade da hipomineralização.

**ORTIZ FERNÁNDEZ L, BENAVENTE LIPA L, CÁCERES GUTIERREZ L, MEDINA CALDERÓN K, RODRÍGUEZ VARGAS C, GUI.**

### **EFFECTIVIDAD DE UN MODELO DE INTERVENCIÓN SALUTOGÉNICO EN SALUD BUCAL PARA INFANTES EN EDAD PREESCOLAR**

#### **Resumo**

La Facultad de Odontología prevé espacios académicos extramurales, que permiten que el futuro profesional de la especialidad vivencie en contexto real las necesidades de salud de los infantes y como inciden en su crecimiento y desarrollo; impulsando su proactividad, encaminadas a la búsqueda de soluciones en grupos de alto riesgo biológico y social, para mejorar su calidad de vida; se da accesibilidad odontológica, sustentada en el modelo salutogénico, el que impulsa políticas y actividades basadas en la salud, en el empoderamiento de la población, afianzando la salud integral. **Objetivo:** Mantener y fortalecer el componente bucal de la salud integral de los preescolares. **Materiales y métodos:** Estudio cuasi experimental, prospectivo, longitudinal. Se actúa en 5 Jardines de Infancia Estatales, con 840 infantes; intervención sustentada en salud y derechos. Primero se realiza el Análisis de Situación de Salud; luego el diagnóstico participativo, buscando soluciones

colectivas, generando comprensión, manejabilidad, significatividad de su valía. Se genera una red de soporte, con participación comunitaria y trabajo intersectorial e institucional; finalmente se interviene en la escuela haciendo promoción de la salud bucal con la comunidad educativa y prevención específica en infantes. El abordaje clínico se realizó a 61 prescolares. **Resultados:** Se identificó el 30.6% de los infantes sanos libres de caries; se encontraron diferencias significativas en el control inicial y final de la higiene bucal como la evaluación de loncheras nutritivas (Wilcoxon,  $p < 0,05$ ); el 88% de los están protegidos con barniz fluorado tópico, la supervivencia de sellantes de fosas y fisuras es del 55,7%. La red de salud está en proceso de consolidarse, se fomentan y se ejercen liderazgos participativos, democráticos, compartidos, los insumos son parcialmente ofertados por ella; la cooperación del estudiante aún es vital; se requiere de implementación propia y de la participación de todos los actores sociales en el fortalecimiento de las redes.

**CAMPOS EHOFF\*, KLOSTER APSIMÕES CAD, SANTOS B, NESPOLO PA, BRITO FB**

### **CORREÇÃO DE MORDIDA CRUZADA POSTERIOR UNILATERAL FUNCIONAL COM PISTAS DIRETAS PLANAS: RELATO DE CASO CLÍNICO**

#### **Resumo**

Paciente G. A., gênero masculino, leucoderma, quatro anos de idade, atendido na clínica de Odontopediatria da Faculdade de Odontologia de Cuiabá, apresentava mordida cruzada posterior unilateral direita funcional, sendo respirador bucal, apresentando palato ogival e fazendo uso de mamadeira desde o nascimento. Após a anamnese e diagnóstico, foi definido como tratamento inicial a confecção de pistas diretas planas sobre as cúspides vestibulares dos dentes 54 e 55 com o intuito de auxiliar na recuperação da mastigação bilateral alternada e correção da mordida cruzada. O uso da mamadeira foi desencorajado e os responsáveis pelo paciente foram esclarecidos a respeito da importância da remoção do hábito para melhor condução do tratamento. A realização dos procedimentos clínicos consistiu em isolamento relativo do campo operatório, condicionamento do esmalte com ácido fosfórico a 37% durante 30 segundos, aplicação de primer adesivo com subsequente fotopolimerização e aplicação de resina composta nas cúspides méso-vestibulares e disto-vestibulares dos dentes 54 e 55 e fotopolimerização final. Foi realizado o desgaste com plano de inclinação de 45° com a broca 2215FF diamantada em alta rotação. O paciente foi acompanhado semanalmente no primeiro mês após a instalação das pistas e os ajustes foram feitos conforme a evolução do caso. Tendo preservação de quatro meses o paciente foi reavaliado observando o resultado desejado de oclusão maxilo-mandibular. O paciente foi encaminhado para fonoaudiólogo e otorrino para iniciar a terapia auxiliar.PP

**SARMENTO LC, GOMES AMM, ORTEGA AOL**

### **FREQUENCIA DE HIPOMINERALIZAÇÃO DE ESMALTE (HMI) NA DENTIÇÃO PERMANENTE E SUA CORRELAÇÃO COM DEFEITO DE ESMALTE NA DENTIÇÃO DECÍDUA**

#### **Resumo**

**Objetivo:** O objetivo desta pesquisa foi verificar a relação entre os defeitos de esmalte em dentes decíduos e a presença de HMI na dentição permanente. **Materiais e Métodos:** A pesquisa foi conduzida por um único avaliador ( $Kappa = 0.85$ ) em 864 crianças de ambos os gêneros, na faixa etária de 8 a 10 anos (média 8,9), provenientes de escolas públicas e particulares do município de Vila Velha E.S. Utilizou-se para diagnóstico o índice de desenvolvimento de defeitos de esmalte dentário (DDE) e os critérios para diagnóstico de HMI da European Academy of Paediatric Dentistry (EAPD). Os dentes foram examinados, após escovação, através de iluminação natural, com ajuda de um refletor manual, nas condições de umidade da cavidade bucal.

---

Para análise dos resultados foram aplicados os testes de Qui Quadrado e Fischer. **Resultados:** Na dentição permanente verificou-se uma prevalência de 21% de HMI, O elemento dentário n.º 36 foi o mais prevalente, com 21,9%, seguido do dente n.º 46, com 20,1%. A prevalência de DDE na dentição decídua foi de 10% , tendo maior frequência para o elemento 75 (19,8%) seguido do 85 (19,1%). As opacidades branco creme foram o tipo de defeito mais frequente nas dentições permanente e decídua. A relação do DDE Índice entre dentes decíduos e permanentes foi estatisticamente significativa  $p < 0.0001$ , existindo uma relação entre a presença de defeitos de esmalte na dentição decídua e a presença desses defeitos na dentição permanente. **Conclusão:** É importante a observação de defeitos de desenvolvimento de esmalte na dentição decídua. A presença destes defeitos pode ser preditor de acometimento de HMI na dentição permanente.

ZOGBI FC\*, LOURENÇO BG, KIMURA JS, ZARDETTO CGDC, SUGA SS, FONOFF RDN, WANDERLEY MT

## DISPLASIA DO ECTODÉRMICA: REABILITAÇÃO ESTÉTICA E FUNCIONAL COM APARELHOS REMOVÍVEIS

### Resumo

Paciente de 3 anos e 10 meses, sexo feminino, leucoderma, portadora de displasia do ectodérmica, com ausência congênita dos dentes 71, 81, 31, 41, 52, 62, com dentes conóides 72, 82, avulsão do 61 e com interposição de língua compareceu na Clínica do Curso de Especialização em Odontopediatria da FUNDECTO-FOUSP. A mãe e o irmão são portadores da mesma síndrome. O motivo da consulta foi devido a estética. Foi realizado condicionamento durante duas consultas, pois ela estava muito ansiosa, tensa e chorou durante as avaliações. Após a realização da orientação de higiene bucal e dieta, elaborou-se o plano de tratamento: confecção de aparelho estético funcional removível para o arco superiores com os dentes 52, 61 e 62 e para arco inferior com os dentes 71 e 81. Primeiro foi confeccionado o aparelho estético funcional removível superior e a paciente foi encaminhada para a fonoaudióloga para correção da interposição lingual. Posteriormente a adaptação do aparelho estético funcional removível superior efetuou-se a confecção do aparelho estético funcional removível inferior. A utilização dos aparelhos favoreceu o posicionamento de língua. A paciente teve boa adaptação com os aparelhos, estando em 3 meses de acompanhamento. Conclui-se que a displasia do ectoderma causa alteração estética e que sua reabilitação favorece tanto a parte estética como funcional da criança.

### SACHET P

## REIMPLANTE DE DENTE DECIDUO RELATO DE CASO

### Resumo

Dos traumatismos que acometem a dentição decídua, a avulsão é um dos mais prevalentes. Os dentes mais afetados são os incisivos centrais superiores de crianças entre 1 e 3 anos de idade. **Objetivo:** Relatar os procedimentos clínicos de urgência, tratamento e proervação pós avulsão e reimplante de dente decíduo, e demonstrar a eficácia desses procedimentos após 34 meses. **Relato de caso:** Paciente do Genero feminino, 3 anos de idade sofreu trauma dental por queda, que resultou em avulsão do dente 61. Imediatamente após a avulsão , os responsáveis buscaram atendimento transportando o dente em meio líquido (leite), e o reimplante foi realizado em tempo menor que 30 minutos. O tratamento consistiu de exames clínico e radiográfico, reimplante do dente 61, contenção semi-rígida, prescrição de medicação antimicrobiana, e o encaminhamento para um profissional especializado. Após 15 dias, somente a contenção foi removida. Depois de 3 meses ocorreu o primeiro atendimento na Pontificia Universidade do Parana (PUCPR): abertura endodôntica e preenchimento

do canal com hidróxido de cálcio, seguida de, obturação do canal com óxido de zinco e eugenol, e do controle periódico ate, o irrompimento do dente sucessor permanente. **Conclusão:** Estritamente em condições ideais, o reimplante de dentes decíduos pode ser executado. Entretanto, deve-se considerar as limitações da indicação dessa técnica, realizar o correto tratamento, e manter o controle periódico, pois estes fatores, podem garantir a manutenção do dente reimplantado na cavidade bucal de formas saudável.

**BUSATO CA, CAVAZZOLA AS, BARASUOL JC\***

### **PERCEPÇÃO DE UM GRUPO DE ADOLESCENTES EM RELAÇÃO A MÁ-OCCLUSÃO DENTÁRIA.**

#### **Resumo**

Nos últimos anos, algumas transformações vêm ocorrendo nos padrões epidemiológicos, transformando a má-oclusão dentária em um problema de saúde pública, pois apresenta uma alta prevalência e pode interferir negativamente na qualidade de vida, prejudicando a interação social e o bem-estar psicológico dos indivíduos acometidos. Diante disto foi objetivo do presente estudo avaliar a percepção de um grupo de adolescentes do município de Lages - SC em relação à má-oclusão dentária e qualidade de vida. Para isso realizou-se uma pesquisa qualitativa através de estudo de casos, com uma amostra composta por 12 adolescentes. Inicialmente realizou-se exame clínico para a verificação de algum tipo de má-oclusão dentária nos sujeitos da pesquisa. A coleta de dados foi realizada por meio de entrevista semi-estruturada e os dados analisados através do processo de análise-reflexão-síntese. Os resultados demonstraram que o aparelho ortodôntico ainda está relacionado ao fator sócio econômico e a má-oclusão interfere na qualidade de vida, acarretando problemas psicológicos, sendo que a estética ainda é a maior causa de preocupação por parte dos sujeitos e não os problemas funcionais. Conclui-se que aspectos não só clínicos mas de percepção do próprio indivíduo quanto sua aparência dental é fundamental na determinação do melhor prognóstico de tratamento para os pacientes.

**VÉLIZ A.\*, CORRAL C., SEPÚLVEDA G, VALLE M., KRÄMER S., ZILLMANN G.**

### **TERAPIA PULPAR INDIRECTA EN UNO Y DOS PASOS CON SILICATO TRICÁLCICO: REPORTE DE CASOS**

#### **Resumo**

Los materiales utilizados en Terapia Pulpar Indirecta (IPT) en uno y dos pasos (stepwise) han sido diversos y con aceptables resultados. El cemento de silicato tricálcico, (Biodentine) catalogado como bioactivo y biocompatible favorece aposición de dentina terciaria. Sus propiedades físicas y biológicas lo hacen ideal como material de recubrimiento y superior a los de uso convencional. Como parte preliminar de un ensayo clínico controlado, se seleccionaron 5 pacientes entre 8 y 16 años sanos, con dientes que presentaban radiográficamente caries dentinaria profunda, ausencia patología periapical; y diagnóstico de pulpitis reversible. Previo consentimiento informado se procedió a la intervención. Primera sesión: remoción parcial de caries y eliminación completa de ésta de las paredes cavitarias. Recubrimiento del remanente y toda la cavidad con Biodentine. Segunda sesión: Evaluación clínica y radiográfica del estado pulpar y periodontal. En cuatro pacientes se hizo reapertura de la cavidad. En dos casos a los 3 meses se observó dentina más oscura y dura a la exploración. En otros dos a los 6 meses de reapertura la dentina estaba oscura y dura pero su aspecto fue menos satisfactorio que lo encontrado a los 3 meses. En los cuatro pacientes se volvió a recubrir con Biodentine y obturar con resina compuesta. En el quinto paciente evaluado a los 6 meses, se rebajó el Biodentine y

---

obturó con resina compuesta. Seguimiento: Dos pacientes fueron controlados a 8 y 12 meses después de la primera intervención con conservada salud pulpar. Los casos reportados durante todo el período se mantuvieron asintomáticos, se observó desarrollo radicular y mantención de vitalidad pulpar. Biodentine cumple con el objetivo de la IPT, sin embargo, creemos que no es adecuado dejarlo por un período mayor a tres meses cubriendo completamente la cavidad.

**DANIELA BARROS CORREA; ANTONIO JOSÉ DA SILVA NOGUEIRA; MURILO DE CARVALHO MARTINS; ROBERTA SOUZA ENCARN**

### **ETIOLOGIA E PREVALÊNCIA DO TRAUMA DENTÁRIO EM PRÉ- ESCOLARES DE 0 A 3 ANOS NO MUNICÍPIO DE BELÉM, PARÁ, BRASIL**

#### **Resumo**

O traumatismo dentário representa um problema de saúde pública entre crianças e adolescentes, sendo estudado tanto em nacional quanto internacional por vários pesquisadores. O presente estudo tem por objetivo analisar a etiologia e prevalencia do trauma dentario em pré-escolares de 0 a 3 anos de idade no municipio de Belém, Pará, Brasil. A pesquisa foi realizada em 10 creches públicas e 6 creches particulares da cidade. Um total de 426 meninos e meninas participou do estudo. As crianças foram clinicamente examinadas em busca de sinais de traumas dentarios de acordo com a classificação adotada, incluindo a concussão. Foi verificada uma prevalencia de trauma dentario em 29,6% das crianças examinadas. A maior porcentagem de trauma ocorreu em crianças de 3 anos, sem diferença significativa de gênero ( $p>0,05$ ). Fratura de esmalte foi o tipo mais prevalente de trauma, seguida de concussão. O fator etiológico mais frequente foi queda, seguido por colisão física, não havendo associação estatística significativa destes com o gênero ( $p>0,05$ ). Os incisivos centrais superiores foram os dentes mais acometidos pelos traumas. Uma análise separada por dente, mostra que as fraturas de esmalte são de comum ocorrência. Face as ocorrências traumáticas é importante que se popularize informações sobre os traumas, suas consequências e suas formas de prevenção.

**GOMES, APM\*; FERREIRA, HCG; SARMENTO, LC; SANGLARD LF; GOMES, AMM**

### **AValiação CLÍNICAS E RADIOGRÁFICAS DE PACIENTES PORTADORES DE ANEMIA FALCIFORME X TRAÇOS DE ANEMIA FALCIFORME**

#### **Resumo**

A anemia de células falciforme (ACF) é uma doença genético-hereditária, causada por uma mutação na molécula da hemoglobina. A valina, aminoácido localizado na sexta posição da cadeia beta no cromossomo 11, é substituída pela glutamina, modificando a estabilidade e a característica físico-química da molécula de hemoglobina, resultando em uma hemácia que sob determinadas condições, tem seu formato alterado para a forma de "foice". Como os genes da síntese de hemoglobina são co-dominantes, se apenas um alelo for afetado, somente 50% das hemoglobinas serão anormais. Este indivíduo será portador de traço de anemia de células falciformes com manifestação mais amena da doença. Neste trabalho, apresentamos as características clínicas e radiográficas de dois pacientes do sexo masculino, gêmeos heterozigóticos com 8 anos de idade, sendo um portador de traços e o outro portador de anemia de células falciforme. Após avaliação das características clínicas e radiográficas pode-se concluir que a ACF interfere no desenvolvimento das crianças, levando a um retardo no crescimento e desenvolvimento dos ossos e dentes; o padrão do trabeculado ósseo é reduzido; e a mucosa bucal apresenta-se ligeiramente pálida.

PALMA P\*, SUTIL D, ULLOA MT, CORSINI G

**EFFECTO INHIBITORIO DE BACTERIOCINAS DE STREPTOCOCCUS MUTANS SOBRE COLONIZADORES PRIMARIOS DEL BIOFILM DENTARIO. ESTUDIO FENOTÍPICO Y GENOTÍPICO DE CEPAS PROVENIENTES DE ESCOLARES CHILENOS EN ACTIVIDAD CARIOGÉNICA**

**Resumo**

**Introducción:** Streptococcus mutans, especie bacteriana fuertemente asociada al proceso cariogénico produce bacteriocinas llamadas mutacinas, péptidos pequeños con actividad antimicrobiana que le permiten al microorganismo ventaja ecológica dentro de su especie y también sobre especies del mismo género, favoreciendo el proceso de colonización y establecimiento exitoso en el ecosistema oral. El objetivo fue evaluar la presencia de las mutacinas I,II,III,IV,V y K8 y su efecto inhibitorio del crecimiento sobre especies colonizadoras primarias del biofilm de placa bacteriana **Material / Método:** se tomó muestras de biofilm supragingival a 72 escolares con y sin actividad cariogénica, previo firma de consentimiento/asentimiento informado. Se aisló 240 cepas de S. mutans identificadas a nivel de especie mediante PCR del gen spaP y gtfB. Se detectó genotípicamente las mutacinas I,II,III,IV,V-K8 y mediante antagonismo por siembra diferida se determinó el efecto inhibitorio de las cepas productoras sobre cepas de la misma especie (ATCC 33668 y UA159) y sobre S.oralis, S.sanguinis y S.gordonii todas especies colonizadoras primarias de la superficie dentaria y se determinó mediante SDS-PAGE/Plate-Activity la masa molecular de la proteína en sobrenadantes purificados y concentrados. **Resultados:** cerca de 100% de las cepas de S.mutans presentó capacidad inhibitoria contra las especies colonizadoras primarias y sobre su misma especie. El efecto inhibidor de mutacinas de S.mutans fue significativamente mayor sobre S.oralis, S.sanguinis y S.gordonii que sobre su misma especie. Las cepas provenientes de niños en actividad cariogénica presentaron las mutacinas IV,V-K8 en su genoma y mostraron mejor capacidad inhibitoria sobre su misma especie. Las cepas aisladas de niños libres de caries inhibieron mejor el crecimiento de las especies colonizadoras primarias **Conclusiones:** las cepas de S.mutans que producen mutacinas tienen ventaja ecológica en el proceso de colonización de la superficie dentaria cuando compiten con las especies colonizadoras primarias S.oralis, S.sanguinis y S.gordonii favoreciendo el establecimiento de esta especie cariogénica en el ecosistema oral.

MEDINA-CALDERÓN KL\*, ORTIZ LM, BENAVENTE LA, CACERES LA, RODRÍGUEZ MC, ALBINO J

**EVALUACIÓN DE SELLANTES Y RESTAURACIONES CON LA TÉCNICA DE RESTAURACION ATRAUMÁTICA (TRA) EN MOLARES DECIDUAS Y PERMANENTES DE UN GRUPO DE PREESCOLARES CON ALTA EXPERIENCIA DE CARIES**

**Resumo**

La salud bucal en nuestro país es uno de los mayores problemas de salud pública, siendo la caries dental el más prevalente. La Técnica de Restauración Atraumática (TRA) es un procedimiento preventivo-restaurador, mínimamente invasivo, que consiste en remover tejido dentario cariado sólo con instrumentos manuales y un material de restauración: ionómero de vidrio. **Objetivo:** Evaluar la supervivencia de restauraciones y sellantes TRA en dientes deciduos y permanentes de preescolares con alta experiencia de caries de dos Instituciones educativas de la Provincia Constitucional del Callao – Perú. **Material y Método:** Estudio descriptivo, prospectivo y longitudinal. Se realizó diagnóstico de caries en 230 preescolares, seleccionándose 34 piezas con lesiones cariosas aptas en molares deciduos y permanentes y 121 piezas con fosas y fisuras profundas. La capacitación y entrenamiento de los examinadores, fue realizado mediante asesoría docente y uso de maquetas (índice de concordancia Kappa: 0,832;  $p < 0,05$ ). El procedimiento TRA se realizó siguiendo los pasos e indicaciones según Frencken et al (1997) en un ambiente con luz natural, utilizando instrumental adecuado

y el ionómero Ketac Molar (3M ESPE). Los controles se realizaron 1 y 4 meses después del procedimiento, mediante los Criterios de Evaluación según Frencken et al (1996). **Resultados:** Se realizaron 34 restauraciones TRA y 121 sellantes. Después de 4 meses, la supervivencia de restauraciones TRA fue 70.6%, siendo mejor en restauraciones de una superficie. La supervivencia de sellantes TRA fue 40.5%, las fallas fueron por pérdida parcial (25,6%) y total (33.9%). En dentición decidua la supervivencia fue 44,3% y en dentición permanente el 35,7%, encontrándose diferencias estadísticamente significativas; así como al comparar los controles, donde el mayor fracaso se dió al 1er mes (Chi cuadrado,  $p < 0,05$ ). **Conclusión:** La tasa de supervivencia de restauraciones TRA fue mejor que en sellantes que en su mayoría fracasaron parcial o totalmente.

**MORAES J, OLIVEIRA G, ALENCAR C, GONÇALVES P, IONTA F, RIOS D.**

### **REIMPLANTE TARDIO DE DENTE PERMANENTE APÓS PROCEDIMENTO DE EMERGÊNCIA HOSPITALAR INAPROPRIADO: 2 ANOS DE ACOMPANHAMENTO.**

#### **Resumo**

O reimplante dentário imediato é o tratamento ideal para a avulsão dentária, no entanto diante de sua impossibilidade pode-se recorrer ao reimplante tardio, com menor chance de sucesso. O objetivo é relatar um caso de avulsão após acidente automobilístico com tratamento odontológico adequado tardio. Paciente do gênero masculino de 10 anos de idade foi atendido na emergência de um hospital devido a ferimentos na face e avulsão do dente 21. Apesar da possibilidade de tratamento imediato (1h) e correto armazenamento do dente (leite), o reimplante não foi realizado. Os responsáveis não receberam orientação para procurar atendimento odontológico, o que foi feito por interesse dos mesmos 24h após o trauma. Assim sendo optou-se por reimplante tardio no qual o remanescente do ligamento periodontal foi removido e a superfície radicular tratada após o tratamento endodôntico extra-bucal. Após anestesia infiltrativa, removeu-se o coágulo formado, realizou-se reimplante e contenção semirrígida. Antibioticoterapia foi prescrita e os responsáveis receberam orientação para retirada da chupeta, melhora da higiene bucal e dieta pastosa. No controle de seis meses se pôde observar uma aparente alteração na posição do dente, porém sem mobilidade ou sinais de reabsorção, no controle de 1 ano observou-se pontos de anquilose e reabsorção radicular, as quais mostraram-se em progressão no controle de 2 anos. Conclui-se que o reimplante tardio é uma opção a ser considerada, mesmo com limitações em longo prazo, principalmente em crianças devido às consequências psico-comportamentais da perda prematura de um dente permanente.

**DALPASQUALE G\*, DANELON M, CHIBA EK, NUNES GP, SASSAKI KT, DELBEM ACB.**

### **EFEITO DO TRIMETAFOSFATO DE SÓDIO EM GÉIS FLUORETADOS DE BAIXA CONCENTRAÇÃO SOBRE A CÁRIE DENTÁRIA: ESTUDO IN VITRO**

#### **Resumo**

O declínio de cárie dentária nas últimas décadas tem sido atribuído ao amplo uso de fluoreto em suas diversas formas de apresentação e aplicação. A aplicação do gel fluoretado visa maior formação de fluoreto de cálcio que se manteria em contato com o esmalte durante um período mais prolongado, mas sua alta concentração de fluoreto traz também maior risco de intoxicação aguda. O objetivo do presente estudo foi otimizar in vitro o potencial anticárie de géis com baixa concentração de fluoreto suplementados com trimetafosfato de sódio (TMP). Selecionou-se 160 blocos de dentes bovinos através da dureza de superfície (SHi) sendo divididos em 8 grupos de géis (n=20): sem F e TMP (Placebo); TMP3%, TMP5%; 4500 µg F/g (4500); 4500 µg F/g + TMP3% (4500 TMP3%), 4500 µg F/g + TMP5% (4500 TMP5%), 9000 µg F/g (9000) e 12300 µg F/g (Gel ácido). Os blocos foram tratados uma única vez (1 min.) com os géis, antes de serem submetidos à ciclagem de pH durante cinco dias. A seguir, determinou-se a dureza de superfície final (SHf), perda integrada de dureza de subsuperfície

(?KHN). Os resultados foram submetidos à análise de variância e teste de Bonferroni ( $p < 0,05$ ). Os grupos 4500 TMP5% e Gel ácido foram semelhantes entre si ( $p > 0,05$ ) e apresentaram menor perda mineral (SHf e ?KHN) quando comparado aos demais géis ( $p < 0,05$ ). Conclui-se que a otimização de um gel com baixa concentração de fluoreto suplementado com TMP a 5% apresentou efeito anticárie similar a um gel acidulado comercial. Apoio Financeiro: FAPESP (Proc.n. 2008/08913-7) **Palavras-Chave:** Géis, Flúor, Desmineralização dentária. Faculdade de Odontologia de Araçatuba – UNESP – Univ. Estadual Paulista, Departamento de Odontologia Infantil e Social.

CADEMARTORI MG\*, ROSA DP, TORRIANI DD, GOETTEMS ML

### COMPORTAMENTO INFANTIL DURANTE CONSULTAS ODONTOLÓGICAS SEQUENCIAIS: INFLUÊNCIA DE CARACTERÍSTICAS CLÍNICAS, PSICOSSOCIAIS E MATERNAS.

#### Resumo

**Objetivo:** avaliar o comportamento de crianças durante consultas odontológicas sequenciais, bem como investigar os fatores que podem influenciar o comportamento durante o tratamento odontológico. **Metodologia:** Uma amostra de conveniência com crianças de 7 a 13 anos de idade, atendidas na Clínica de Odontopediatria da Universidade Federal de Pelotas, foram acompanhadas durante quatro consultas sequenciais. O comportamento foi classificado conforme a Escala de Frankl. Mães e crianças foram entrevistadas na primeira consulta. A complexidade do tratamento realizado em cada visita foi classificada como: Minimamente invasivo, Invasivo ou Muito invasivo. As mudanças na trajetória do comportamento a cada consulta foram incluídas. Para determinar a associação entre as variáveis independentes e o comportamento, os testes Qui Quadrado e Exato de Fisher foram usados. Para determinar o efeito das variáveis no desfecho, as análises de Regressão de Poisson bruta e ajustada foram realizadas (Risco Relativo; Intervalo de confiança 95%). O nível de significância adotado foi 5%. **Resultados:** Um total de 111 díades mãe-criança foi incluído. O comportamento na primeira visita foi 100% positivo para todas as crianças. Na trajetória do comportamento ao longo das visitas sequenciais, a maioria das crianças (> 55%) apresentou comportamento positivo. A anestesia, a extração de dente decíduo, o uso de isolamento absoluto e a endodontia foram os procedimentos associados com comportamento negativo. Na análise ajustada, a presença de comportamento negativo foi influenciada pela complexidade do tratamento, dor dentária prévia, medo odontológico e baixa educação materna. **Conclusão:** Medo odontológico pode ser considerado um preditor do comportamento infantil, evidenciando que além do tipo de procedimento, as características da criança e maternas deveriam ser consideradas pelo dentista para prever e manejar da melhor maneira o comportamento.

ZHENIA JESSICA SOTOMAYOR ZENTENO, GILMER TORRES RAMOS

### MANEJO ODONTOLÓGICO INTEGRAL EN UN PACIENTE NIÑO CON DISPLASIA ECTODÉRMICA

#### Resumo

El propósito de este estudio es mostrar el manejo clínico odontológico de un paciente con Displasia Ectodérmica Anhidrótica atendido en el Instituto Nacional del Niño, con características faciales, orales y radiográficas propias a quien se le realizó un tratamiento integral odontológico. Diagnóstico de la situación inicial: Paciente de 9 años, vino derivado de consultorio de Dermatología al Consultorio de PMC (Paciente medicamente Comprometido), donde se elaboró la historia clínica encontrándose lo siguiente: presenta frente prominente, cabello fino, delgado y escaso, cejas y pestañas escasas, manchas cutáneas color marrón en cara, orejas puntea agudas de implantación baja, labios gruesos y evertidos; Al examen intraoral se apreció agenesias, hipoplasias del esmalte malposición dentaria y lesiones cariosas múltiples. Al examen radiográfico: Se observó Agenesia

---

de incisivos y premolares superiores e inferiores. Y se realizó Plan de Tratamiento Integral Odontológico. Procedimientos operativos: Al paciente se le motivó y educó en las buenas prácticas de higiene dental, luego se realizó la profilaxis dental, aplicación de fluor barniz y posteriormente se realizaron las restauraciones con resina, rehabilitación con coronas estéticas en los dientes que presentaban alteraciones morfológicas. Se elaboró el diseño del mantenedor de espacio tipo protésico y se procedió a la instalación. Resolución del caso: El tratamiento integral temprano en este paciente con Displasia Ectodérmica es una alternativa interesante, práctica y económica que permite dar una solución a la estética, reguló las funciones foniatría y masticatorias y mejorando así la dicción y la autoestima del paciente que va a permitir una mejora de la vida de relación, una óptima integración social por lo tanto una mejor calidad de vida. Para ello, es de fundamental el rol del odontopediatra en el manejo interdisciplinario del niño afectado. Al término del crecimiento se optará por el tratamiento más adecuado.

**CÁCERES R\*, HUANCA V**

### **REVASCULARIZACIÓN DE DIENTES PERMANENTES INMADUROS CON PERIODONTITIS API-CAL: NUEVO PROTOCOLO DE TRATAMIENTO**

#### **Resumo**

Diagnóstico de situación inicial: Paciente varón de 12 años de edad, en tratamiento de ortodoncia, al examen clínico se observa fistula a nivel de pieza 45, sin caries, sin respuesta a la pruebas de sensibilidad. Se colocó cono de gutapercha #20 en el trayecto fistuloso, donde mostro lesión radiolúcida a nivel del periápice de la pieza 45, ápice se encuentra abierto con paredes delgadas. El diagnostico que presento necrosis pulpar y absceso periapical crónico con fistula. Secuencia de procedimientos operatorios: 1. Se utilizó aislamiento absoluto, se preparó una cavidad de acceso adecuado, se irrigó suavemente con hipoclorito de sodio de 5.25% . El canal fue secado con puntas de papel estéril y lavado con solución de gluconato de clorhexidina al 2% . Se prepara una pasta con hidróxido de calcio (polvo) mas gluconato de clorhexidina al 2% (gel), pasta fue colocada como medicación intracanal. La cavidad de acceso fue cerrada con una torunda de algodón estéril y ionómero de vidrio. 2. Después de 21 días, se reabrió la cavidad de acceso previo aislamiento. El canal se irrigo primero con solución salina estéril para extraer la pasta de hidróxido de calcio luego se irrigo con hipoclorito de sodio 5.25% con lima #35 fue introducido en el canal y con un movimiento de tracción y empuje en el foramen se provocó sangrado, Pasta de MTA, fue colocada sobre el coágulo sanguíneo y condensado suavemente con un condensador a una profundidad de aproximadamente 3 mm hasta el cruce de cemento-esmalte. La cavidad de acceso fue cerrada con ionomero mas resina. Resolución del caso: Al tercer mes se observa aumento de la longitud radicular y disminución de la radiolucidez.

**DOMINGUES NB\*, FRAGELLI CMB, SANTOS-PINTO L, PANSANI CA, GIRO EMA, JEREMIAS F**

### **TOMOGRAFIA 3D PARA DIAGNÓSTICO E LOCALIZAÇÃO DE DENTES IMPACTADOS**

#### **Resumo**

O diagnóstico e a localização de dentes superiores impactados é um desafio na prática clínica em odontologia. Métodos radiográficos tradicionais que produzem imagem em duas dimensões auxiliam na detecção dos dentes e possíveis problemas associados, entretanto apresentam informações limitadas em alguns casos. Atualmente, a Tomografia Computadorizada Cone Beam ou feixe cônico, é um exame que vem se destacando e representa um método evoluído das tomografias computadorizadas, permitindo exames detalhados

com menor índice de radiação sobre as estruturas crânio-faciais. O presente trabalho tem como objetivo apresentar um caso clínico, abordando as vantagens do uso da tomografia computadorizada 3D na localização de dentes superiores ectópicos. Esse exame permitiu localizar a real posição dos dentes, assim como detalhar o diagnóstico e demonstrar a relação destes dentes com estruturas adjacentes nas imagens obtidas em radiografias convencionais e tomografia. Foram realizadas exodontias dos supranumerários seguido de tratamento ortodôntico. O caso está em acompanhamento há mais de 2 anos. Conclui-se que a Tomografia Computadorizada Cone Beam é eficiente para o correto diagnóstico e localização de dentes impactados, além de propiciar a realização de técnica cirúrgica conservadora, especialmente quando próxima de estruturas nobres.

### Información general

La Revista de Odontopediatría Latinoamericana es la publicación oficial de la Asociación Latinoamericana de Odontopediatría (ALOP) siendo dirigida a profesionales y estudiantes de odontología y áreas afines que estén interesados en la atención a la salud de niños y adolescentes. Ella es publicada dos veces por año en forma ininterrumpida, su objetivo es la divulgación de investigación y conocimiento en odontopediatría y áreas afines. El Comité de Redacción y el Consejo Editorial sigue los requisitos establecidos por el Comité Internacional de Editores de Revistas Biomédicas, publicado en 1997 (Directivas de Vancouver) (<http://www.icmje.org/>).

### Instrucción para los autores

La revista acepta trabajos en las siguientes modalidades: artículos de investigación, artículos de revisión, relatos de caso, comunicaciones previas, cartas al editor. Serán considerados para publicación solamente artículos originales. Los trabajos originales deben ser enviados al Editor electrónicamente, solicitando apreciación para publicación e informando en carta de remisión que el material no fue publicado anteriormente y no está siendo considerado para publicación en otra revista, cualquier sea en el formato impreso o electrónico. La decisión de aceptación para publicación es de responsabilidad de los Editores y se basa en las recomendaciones del cuerpo editorial y/o revisores "ad hoc".

Los principios éticos de investigación definidos por la Declaración de Helsinki deberán ser respetados. Los autores deben describir en la sección de Material y Métodos la aprobación por los Comités de ética en investigación de la Institución donde la fue realizada.

### Proceso de revisión y evaluación de manuscritos

Todos los artículos encaminados serán sometidos al análisis de por lo menos dos evaluadores.

1. En un primer momento, los trabajos serán evaluados por los editores en cuanto al cumplimiento de las normas editoriales y verificación de adecuación a los objetivos de la revista. En caso de cumplidos los requisitos será atribuido un código que lo identificará en las etapas siguientes. Durante todo el proceso de tramitación de los artículos, tanto evaluadores cuánto autores, no serán identificados por la otra parte.
2. Las obras que atiendan a los requisitos serán encaminadas al Comité de Evaluadores para apreciación en cuanto al mérito, método científico y precisión estadística. Si hubiera divergencia entre los evaluadores, el Editor podrá solicitar una tercera opinión.
3. El evaluador irá a emitir su parecer indicando si el manuscrito fue: a) aceptado, b) aceptado después de las correcciones sugeridas, c) rechazado para publicación.
4. Los autores cuyas obras necesitan de correcciones deben realizarlas y devolver al editor con una carta aceptando las sugerencias o exponiendo las razones para no acatarlas.
5. El Editor con base en la respuesta de los evaluadores aprobará o rechazará el manuscrito y comunicará su decisión a los autores.
6. Los trabajos aprobados serán revisados y adecuados al formato de la revista por el Editor y Consejo Editorial, la publicación será en consonancia con las prioridades y la disponibilidad de espacio. Una vez aceptado y publicado los derechos de la obra pertenecen a la Revista de Odontopediatría Latinoamericana. Las opiniones y conceptos emitidos, así como el contenido de los textos de las citas y referencias bibliográficas son de responsabilidad de los autores, no reflejando necesariamente la opinión del Cuerpo Editorial y de los Editores.

---

## Tipos de Publicación

- **Editorial:** es un texto escrito por el editor o autor invitado, donde se discute una temática de especial importancia para la odontopediatría, incluyendo sus cuestiones institucionales.
- **Artículos de investigación:** son publicaciones originales concluidas sobre temas de interés de la especialidad. Describe nuevos descubrimientos en el formato de un trabajo que contiene informaciones que permitan la confirmación de sus resultados.
- **Artículos de revisión:** es una revisión de la literatura actualizada sobre un tema con un análisis crítico y objetiva sobre el estado actual del conocimiento. Compilan el conocimiento disponible sobre un determinado tema, contrastando opiniones de varios autores e incluyendo una profundizada y crítica pesquisa bibliográfica.
- **Relato de casos:** debe ser un relato sucinto y claro de interés especial, conteniendo introducción, descripción del caso o serie de casos, discusión y conclusiones. Debe ser acompañada por ilustraciones esenciales.
- **Cartas al Editor:** son comentarios, observaciones, críticas y sugerencias sobre los artículos publicados o argumentos de interés de los lectores, siempre basado en evidencias científicas referenciadas.
- **Comunicaciones previas:** son resultados preliminares de trabajos de investigación

## Presentación del manuscrito

La obra debe ser redactada en español y portugués (digitalizados en programas compatibles con "Microsoft Word sea Windons") en fuente Arial 12, espacio doble con márgenes de 2,5 centímetros y página tamaño A4. Las páginas, con la salvedad de la hoja de presentación, deben ser numeradas y estructuradas en la siguiente secuencia.

### 1. Hoja de presentación, conteniendo:

- Título del trabajo (máximo de 50 caracteres con espacios y solamente la primera palabra en mayúscula);
- Nombre completo de los autores, seguido de su principal titulación y filiación institucional y correo electrónico (se existen más de 6 autores debe ser presentado justificación);
- Dirección completa (incluyendo teléfono) del autor principal

### 2. Texto, conteniendo:

- Título y subtítulo (presentar versiones en español, portugués e inglés)
- Resumen: en español o portugués, no debe exceder 250 palabras. Debe incluir las siguientes secciones: objetivos, material y métodos, resultados y conclusiones. No usar abreviaciones o siglas.
- Palabras clave: Al final del resumen deben ser incluidas a lo sumo seis (6) palabras llaves, en consonancia con los "Descriptores para Ciências da Saúde" – BIREME (DeCS). Consulta electrónica por la dirección <http://decs.bvs.br/>
- Abstract: Versión en inglés del resumen.
- Keywords: Palabras claves en su versión en inglés.
- Introducción: Presentando el estado actual del conocimiento con relación al tema, indicando las hipótesis y objetivos del trabajo.
- Material y Métodos: Debe ser presentado con detalles suficientes para ir a permitir la confirmación de las observaciones. Especificar la población del estudio (con el tipo de muestra y la técnica). Citar los métodos estadísticos utilizados y los programas de ordenador empleados. Presentar evidencias claras de que los principios éticos fueron seguidos.

- Resultados: Debe describir los resultados obtenidos, considerándose los objetivos propuestos. No repetir los datos de tablas o gráficos.
- Tablas: deberán ser numeradas consecutivamente en números arábigos según la orden que aparecen en el texto, estar en páginas separadas y presentar una legenda en la parte superior. Las notas de rodapié deberán ser indicadas por asteriscos y restrictas al mínimo indispensable.
- Fotografías/figuras: Deberá ser enviada en archivo JPG o TIF con resolución mínima de 300DPI, acompañada con legenda. Los editores reservan el derecho de publicarlas en colores o negro y blanco. Las fotos de observaciones microscópicas deberán poseer la indicación de la escala/ampliación efectuada. Si la figura ya fue publicada se debe mencionar el autor y presentar la autorización.
- Discusión: Presentar como una sección independiente de los resultados. Considerar principalmente los aspectos innovadores e importantes del estudio y relatar las observaciones relevantes de otros estudios. Mencionar los beneficios y limitaciones del trabajo.
- Conclusiones: Debe resumir los principales hallazgos, sugerencias o recomendaciones.
- Abreviaturas y símbolos: Todas las abreviaciones deben tener su descripción por extenso, entre paréntesis, en la primera vez en que son mencionadas. No utilizarlas en el título, resumen o conclusiones.
- Agradecimientos: cuando considerado necesario y en relación las personas o instituciones
- Referencias: Deberá contener solamente las citadas en el texto y estar numeradas (números arábigos) en consonancia con la orden de aparición en el texto, en estilo Vancouver en consonancia con los ejemplos a continuación. Adopta las normas de publicación del International Committee of Medical Journal Editors, disponible en la dirección electrónica [HTTP://www.nlm.nih.gov/bsd/uniform\\_requirements.html](http://www.nlm.nih.gov/bsd/uniform_requirements.html). Debe utilizarse solamente las referencias esenciales al desarrollo del artículo y no exceder 30 referencias; para trabajos de revisión ese número deberá ser a lo sumo 50.

## Ejemplos:

### 1. Artículo de revista

Mount GJ. Clinical requirements for a successful "sandwich"-dentine to glass ionomer cement to composite resin. *Aust Dent J* 1989;34:259-65.

Ferrari M. Use of glass ionomers as bondings, linings, or bases. In: Davidson CL, Mjor IA, eds. *Advances in Glass Ionomer Cements*. Berlin, Germany / Chicago, Ill: Quintessence Publishing Co; 1999:137-48.

Croll TP, Bar-Zion Y, Segura A, et al. Clinical performance of resin-modified glass ionomer cement restoration in primary teeth: A retrospective evaluation. *J Am Dent Assoc* 2001;132:1110-6.

American Academy of Pediatric Dentistry. Oral Health Policy on Interim Therapeutic Restoration. *Reference Manual* 2008-09. *Pediatr Dent* 2009;30:38.

### 2. Libro

Pinkhan JR, Casamassimo PS, Fields HW, McTigue, DL, Nowak A. *Pediatric Dentistry: Infancy Through Adolescence*. 4<sup>a</sup> ed. Philadelphia, Pa: WBSaunders; 2005.

---

## Capítulo de libro

PS Casamassimo Childrens Pulpa Dentaria capítulo 3 en: A.Pediatric Dentistry:Infancy Through Adolescence.4ª ed.Philadelphia,Pa:WBSaunders; 2005.

## 3. Referencia electrónica

Morse SS. Factors in the emergence of infectious diseases.Emerg Infect Dis  
Accesado (2005 Jun 5). Disponible en: URL:<http://www.cdc.gov/ncidod/EID/eid.htm>

## Envío de trabajos

- *Por correo electrónico (e-mail)*

**Contactos e-mail:** *editor.alop@gmail.com*

*www.facebook.com/AsociacionLatinoamericanaDeOdontopediatria*

**Asunto:** Publicación Artículo Revista de Odontopediatria Latinoamericana.

**Cuerpo:** Título de artículo, nombre de autor, solicitando revisión y publicación.

**Archivo adjunto:** Artículo en Word, archivos de figuras, tablas.

### Informação geral

A Revista Latino-americana de Odontopediatria é a publicação oficial da Associação Latino-americana de Odontopediatria (ALOP) sendo dirigida a profissionais e estudantes de odontologia e áreas afins que estejam interessados na atenção à saúde de crianças e adolescentes. Ela é publicada duas vezes por ano ininterruptamente, seu objetivo é a divulgação de pesquisas e conhecimento em odontopediatria e áreas correlatas. O Comitê de Redação e o Conselho Editorial segue os requisitos estabelecidos pelo Comitê Internacional de Editores de Revistas Biomédicas, publicado em 1997 (Diretrizes de Vancouver) (<http://www.icmje.org/>).

### Instruções para autores

A revista aceita trabalhos nas seguintes modalidades: artigos de pesquisa, artigos de revisão, relatos de caso, comunicações prévias, cartas ao editor. Serão considerados para publicação somente artigos originais. Os trabalhos originais devem ser enviados ao Editor eletronicamente, solicitando apreciação para publicação e informando em carta de encaminhamento que o material não foi publicado anteriormente e não está sendo considerado para publicação em outro periódico, quer seja no formato impresso ou eletrônico. A decisão de aceitação para publicação é de responsabilidade dos Editores e baseia-se nas recomendações do corpo editorial e/ou revisores “ad hoc”.

Os princípios éticos de pesquisa definidos pela Declaração de Helsinki deverão ser respeitados. Os autores devem descrever na seção de Material e Métodos a aprovação pelos Comitês de ética em Pesquisa da Instituição onde a pesquisa foi realizada.

### Processo de revisão e avaliação de manuscritos

Todos os artigos encaminhados serão submetidos à análise de pelo menos dois avaliadores.

1. Os trabalhos serão avaliados primeiramente pelos editores quanto ao cumprimento das normas editoriais e verificação de adequação aos objetivos da revista. Em caso de cumpridos os requisitos será atribuído um código que o identificará nas etapas seguintes. Durante todo o processo de tramitação dos artigos, tanto avaliadores quanto autores, não serão identificados pela outra parte.
2. As obras que atendam aos requisitos serão encaminhadas ao Comitê de Avaliadores para apreciação quanto ao mérito, método científico e precisão estatística. Se houver divergência entre os avaliadores, o Editor poderá solicitar uma terceira opinião.
3. O avaliador irá emitir seu parecer indicando se o manuscrito foi: a) aceito, b) aceito após as correções sugeridas, c) rejeitado para publicação.
4. Os autores cujas obras necessitam de correções devem realizá-las e devolver ao editor com uma carta aceitando as sugestões ou expondo as razões para não acatá-las.
5. O Editor com base na resposta dos avaliadores aprovará ou recusará o manuscrito e comunicará sua decisão aos autores.
6. Os trabalhos aprovados serão revisados e adequados ao formato da revista pelo Editor e Conselho Editorial, a publicação será de acordo com as prioridades e a disponibilidade de espaço. Uma vez aceito e publicado os direitos da obra pertencem à Revista de Latino-americana de Odontopediatria. As opiniões e conceitos emitidos, bem como o conteúdo dos textos das citações e referências bibliográficas são de responsabilidade dos autores, não refletindo necessariamente a opinião do Corpo Editorial e dos editores.

---

## Tipos de Publicação

- **Editorial:** é um texto escrito pelo editor ou autor convidado, onde se discute uma temática de especial importância para a odontopediatria, incluindo suas questões institucionais.
- **Artigos de pesquisa:** são publicações de pesquisa concluídas sobre temas de interesse da especialidade. Descreve novas descobertas no formato de um trabalho que contém informações que permitam a confirmação dos seus resultados.
- **Artigos de Revisão:** é uma revisão da literatura atualizada sobre um tema com uma análise crítica e objetiva sobre o estado atual do conhecimento. Compilam o conhecimento disponível sobre um determinado tema, contrastando opiniões de vários autores e incluindo uma aprofundada e crítica pesquisa bibliografia.
- **Relato de casos:** deve ser um relato sucinto e claro de interesse especial, contendo introdução, descrição do caso ou série de casos, discussão e conclusões. Deve ser acompanhada por ilustrações essenciais.
- **Cartas ao Editor:** são comentários, observações, críticas e sugestões sobre os artigos publicados ou argumentos de interesse dos leitores, sempre baseado em evidências científicas referenciadas.
- **Comunicações prévias:** são resultados preliminares de trabalhos de investigação.

## Apresentação do manuscrito

A obra deve ser redigida em espanhol e português (digitalizados em programas compatível com "Microsoft Word for Windows") em fonte Arial 12, espaço duplo com margens de 2,5 centímetros e página tamanho A4. As páginas, com exceção da folha de rosto, devem ser numeradas e estruturadas na seguinte sequência:

### 1. Folha de rosto, contendo:

- Título do trabalho (máximo de 50 caracteres com espaços e somente a primeira palavra em maiúscula);
- Nome completo dos autores, seguido de sua principal titulação e filiação institucional e email (se existem mais de 6 autores deve ser apresentado justificativa);
- Endereço completo (incluindo telefone) do autor principal

### 2. Texto, contendo:

- Título e subtítulo (apresentar versões em espanhol, português e inglês)
- Resumo: em espanhol ou português, não deve exceder 250 palavras. Deve incluir as seguintes seções: objetivos, material e métodos, resultados e conclusões. Não usar abreviações ou siglas.
- Palavras chaves: Ao final do resumo devem ser incluídas no máximo seis (6) palavras chaves, de acordo com os Descritores para Ciências da Saúde – BIREME (DeCS). Consulta eletrônica pelo endereço <http://decs.bvs.br/>
- Abstract: Versão em inglês do resumo.
- Keywords: Palavras chaves na sua versão em inglês.
- Introdução: Apresentando o estado atual do conhecimento com relação ao tema, indicando as hipóteses e objetivos do trabalho.
- Material e Métodos: Deve ser apresentado com detalhes suficientes para ir permitir a confirmação das observações. Especificar o desenho e a população do estudo (com o tipo de amostra e a técnica de amostragem). Citar os métodos estatísticos utilizados e os programas de computador empregados. Apresentar evidências claras de que os princípios éticos foram seguidos.
- Resultados: Deve descrever os resultados obtidos, considerando-se os objetivos propostos. Não repetir os dados de tabelas ou gráficos.

- Tabelas: deverão ser numeradas consecutivamente em algarismos arábicos segundo a ordem que aparecem no texto, estar em páginas separadas e apresentar uma legenda na parte superior. As notas de rodapé deverão ser indicadas por asteriscos e restritas ao mínimo indispensável.
- Fotografias/figuras: Deverá ser enviada em arquivo JPG ou TIF com resolução mínima de 300DPI, acompanhada com legenda. Os editores reservam o direito de publicá-las em cores ou preto e branco. As fotos de observações microscópicas deverão possuir a indicação da escala/ampliação efetuada. Se a figura já foi publicada deve-se mencionar o autor e apresentar a autorização.
- Discussão: Apresentar como uma seção independente dos resultados. Considerar principalmente os aspectos inovadores e importantes do estudo e relatar as observações relevantes de outros estudos. Mencionar os benefícios e limitações do trabalho.
- Conclusões: Deve resumir os principais achados, sugestões ou recomendações.
- Abreviaturas e símbolos: Todas as abreviações devem ter sua descrição por extenso, entre parênteses, na primeira vez em que são mencionadas. Não utilizá-las no título, resumo ou conclusões.
- Agradecimentos: quando considerado necessário e em relação a pessoas ou instituições
- Referências: Deverá conter somente as citadas no texto e estar numeradas (algarismos arábicos) de acordo com a ordem de aparição no texto, em estilo Vancouver de acordo com os exemplos a seguir. Adota as normas de publicação do International Committee of Medical Journal Editors, disponível no endereço eletrônico [HTTP://www.nlm.nih.gov/bsd/uniform\\_requirements.html](http://www.nlm.nih.gov/bsd/uniform_requirements.html) Deve se utilizar somente as referencias essenciais ao desenvolvimento do artigo e não exceder 30 referencias; para trabalhos de revisão esse número deverá ser no máximo 50.

## Exemplos:

### 1. Artigos de revistas

Mount GJ. Clinical requirements for a successful “sandwich”-dentine to glass ionomer cement to composite resin. *Aust Dent J* 1989;34:259-65.

Ferrari M. Use of glass ionomers as bondings, linings, or bases. In: Davidson CL, Mjor IA, eds. *Advances in Glass Ionomer Cements*. Berlin, Germany/Chicago, Ill: Quintessence Publishing Co; 1999:137-48.

Croll TP, Bar-Zion Y, Segura A, et al. Clinical performance of resin-modified glass ionomer cement restoration in primary teeth: A retrospective evaluation. *J Am Dent Assoc* 2001;132:1110-6.

American Academy of Pediatric Dentistry. Oral Health Policy on Interim Therapeutic Restoration. *Reference Manual* 2008-09. *Pediatr Dent* 2009;30:38.

### 2. Livros

Pinkhan JR, Casamassimo PS, Fields HW, McTigue DL, Nowak A. *Pediatric Dentistry: Infancy Through Adolescence*. 4ª ed. Philadelphia, Pa: WBSaunders; 2005.

### Capítulos de livros

PS Casamassimo *Childrens Pulpa Dentaria* capítulo 3 en: A. Pediatric

*Dentistry: Infancy Through Adolescence*. 4ª ed. Philadelphia, Pa: WBSaunders; 2005.

---

### 3. Referencias electrónicas

Morse SS. Factors in the emergence of infectious diseases. *Emerg Infect Dis* Accesado(2005 Jun 5). Disponible en: URL:<http://www.cdc.gov/ncidod/EID/eid.htm>

#### Envio dos trabalhos

- *Por correio eletrônico (e-mail)*

**Contactos e-mail:** *editor.alop@gmail.com*

*www.facebook.com/AsociacionLatinoamericanaDeOdontopediatria*

**Assunto:** Publicación Artículo Revista de Odontopediatria Latinoamericana

**Corpo:** Título de artículo, nombre de autor, solicitando revisión y publicación,

**Arquivos anexos:** Artículo en Word, archivos de figuras, tablas.

*“Trabajando por la sonrisa de los niños latinoamericanos”*

# Asociación Latinoamericana de Odontopediatría - ALOP

[www.alop-odontopediatria.org](http://www.alop-odontopediatria.org)

[www.facebook.com/AsociacionLatinoamericanaDeOdontopediatria](https://www.facebook.com/AsociacionLatinoamericanaDeOdontopediatria)

Junta Directiva (2014-2016)

**Presidente:** Francisco José Hernández Restrepo (Colombia)

**Vicepresidente:** Jorge Luis Castillo Cevallos (Perú)

**Secretaria:** Aída Carolina Medina Díaz (Venezuela)

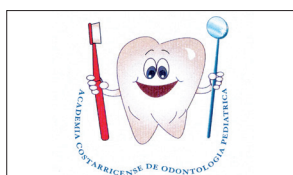**Tesorera:** María Alejandra Lipari Valdés (Chile)

**Vocal:** Adriana Pistochini (Argentina)

**Vocal:** Ludy Rodriguez (Bolivia)




ACADEMIA  
COLOMBIANA DE  
ODONTOPEDIATRIA



ACADEMIA  
COSTARRICENSE DE  
ODONTOLOGÍA  
PEDIATRICA



ACADEMIA MEXICANA  
DE ODONTOLOGÍA  
PEDIÁTRICA



ASOCIACIÓN  
ACADÉMICA  
GUATEMALTECA DE  
ODONTOPEDIATRÍA



ASOCIACION  
ARGENTINA DE  
ODONTOLOGIA PARA  
NIÑOS




ASOCIACIÓN  
BRASILEIRA DE  
ODONTOPEDIATRIA



ASOCIACIÓN  
ECUATORIANA DE  
ODONTOPEDIATRIA



ASOCIACIÓN  
HONDUREÑA DE  
ODONTOPEDIATRÍA



ASOCIACIÓN  
NICARAGUENSE  
DE  
ODONTOPEDIATRÍA



SOCIEDAD  
BOLIVIANA DE  
ODONTOPEDIATRIA



SOCIEDAD  
CHILENA DE  
ODONTOPEDIATRIA



SOCIEDAD DE  
DENTISTAS DE  
PUERTO RICO



SOCIEDAD  
PARAGUAYA DE  
ODONTOPEDIATRIA Y  
PREVENCIÓN



SOCIEDAD  
PERUANA DE  
ODONTOPEDIATRIA



SOCIEDAD  
SALVADOREÑA DE  
ODONTOLOGÍA  
INFANTIL



SOCIEDAD  
URUGUAYA DE  
ODONTOPEDIATRÍA



SOCIEDAD  
VENEZOLANA DE  
ODONTOPEDIATRIA



Hacer sonreír  
al mundo,  
está en nuestras  
manos!



CARTAGENA - COLOMBIA - 14, 15 Y 16 DE ABRIL 2016



Organiza:  
Sociedad Paraguaya de  
odontopediatría y prevención  
Filial del círculo de Odontólogos del Paraguay

**“Por sonrisas que muevan al mundo”**



La Sociedad Paraguaya de Odontopediatría y Prevención con la Asociación Latinoamericana de Odontopediatría (ALOP), organizan:

Congreso Internacional  
de Odontopediatría



Reunión de la Asociación  
Latinoamericana de Odontopediatría



**4 y 5 de junio de 2015**

**Centro de Convenciones de la Conmebol  
(Asunción, Paraguay)**


Filial de:



Miembro de:



## - NOVEDADES RIPANO -




### PROBLEMAS BUCALES EN ODONTOPEDIATRÍA

Autores: Marcelo Bonecker, Jenny Abanto, Maria Saleté Nahás Pires Corrêa, José Carlos Pettorossi Imparato, Antonio Carlos Guedes-Pinto  
Edición 2014  
298 páginas a todo color  
Encuadernación de lujo con tapa dura  
Tamaño: 21 x 29 cm



### ATLAS DE ODONTOLOGÍA INFANTIL PARA PEDIATRAS Y ODONTÓLOGOS. 2ª EDICIÓN

Autora: Elena Barbería Leache  
335 páginas  
Tamaño: 28 x 28 cm  
Editado a todo color  
Encuadernación de lujo con tapa dura  
Edición totalmente renovada y actualizada  
Edición 2014



### ESTOMATOLOGÍA PEDIÁTRICA

Autores: Ramón Castillo Mercado, Guido Perona Miguel de Priego, Carmen Kanashiro Irakawa, Miguel Perea Paz y Fernando Silva-Esteves Raffo  
Edición 2010  
Editado a todo color  
Encuadernación de lujo  
Tamaño: 21 x 29 cm


**Ripano S.A. (Casa Matriz):** Ronda del Caballero de la Mancha, 135 - 28034 Madrid (España)  
Telf. (+34) 91 372 13 77 - Fax: (+34) 91 372 03 91 ripano@ripano.eu - www.ripano.eu

**Ripano Perú (filial):** Sr. Ricardo Leveau - Av. Lima 1155. Urb. Pando. 7ma. Etapa - San Miguel (Lima 32). Lima - Perú  
Telefax: (+511) 6555132 - Cel: (+511) 991898040 ricardo@ripano.eu - www.ripano.pe

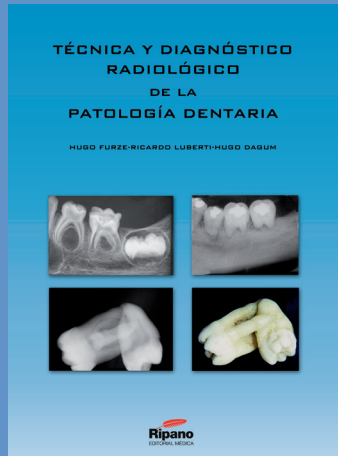
**Ripano Ecuador (filial):** Sr. José Albacura - Panamericana Norte, entrada a LLano Grande Conjunto Ciudad Alegría, Calle el Oro N4-391, local. Quito (Ecuador). Telf: (+593) 939526556 - e-mail: jose@ripano.eu

**Ripano México (filial):** Sr. Edgar Molina - Blvd. Adolfo Lopez Mateos Núm. 1384 1er piso Col. Santa María Nonoalco. C.P. 03910 - México D.F.  
Tel. (+55) 56112666 Fax. (+55) 56153688 - mexico@ripano.es - mexico@ripano.eu

# - BIBLIOTECA RIPANO -



Autor: Fernando Escobar Muñoz  
Edición en Castellano  
Más de 690 páginas a todo color  
Encuadernación de lujo con tapa dura  
Tamaño: 21 x 29,5 cm.




Autor: Dr. Hugo Furze  
Formato: 21 x 29,7 cm  
380 páginas  
Incluye láminas radiográficas y CD  
con contenido adicional  
Tapa dura, encuadernación de lujo  
Edición 2013



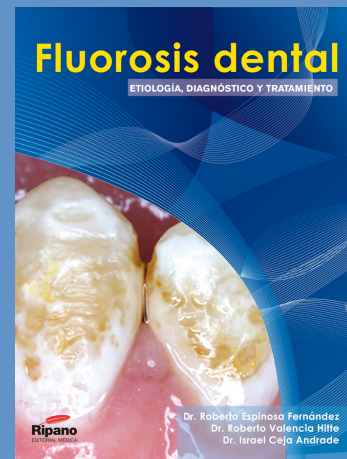
Editor: Dr. Guido Perona Miguel de Priego y Dr. Jorge Luis Castillo Cevallos  
Editado a todo color  
Tamaño: 23 x 16 cm  
Más de 260 páginas  
Edición 2012



Editores: Juan Ramón Boj,  
Montserrat Catalá,  
Carlos García-Ballesta, Asunción  
Mendoza y Paloma Planells  
Más de 865 páginas a todo color  
Encuadernación de lujo  
Tamaño: 21 x 29,5 cm.  
Reimpresión 2012



Autor: Dr. Pablo Echarri  
Tamaño: 23 x 32 cm.  
Más de 525 páginas  
Encuadernación de lujo  
Fotografías e ilustraciones a todo  
color  
Edición 2009



Autor: Dr. Roberto Espinosa  
Fernández, Dr. Roberto Valencia  
Hitte, Dr. Israel Ceja Andrade  
Formato: 21 x 29 cm  
Más de 200 páginas  
Tapa dura, encuadernación de lujo  
Edición 2011

