

Diferencias en el abordaje de dos premolares inferiores con *dens evaginatus*: reporte de caso

Natalia Gutierrez¹ , Pablo Meneses Guzmán¹.

Resumen: El *dens evaginatus* es una anomalía dentaria de forma que consiste en una elevación del esmalte en forma de cúspide o tubérculo que se ubica en el surco central o en la zona bucal de las cúspides de premolares o molares, así como en las superficies palatinas de dientes anteriores. La estructura interna del tubérculo está formada por una capa de esmalte que recubre un núcleo de dentina el cual contiene, en el 90% de los casos una evaginación de tejido pulpar. En este artículo se reporta el caso de un paciente de ascendencia asiática con dos premolares inferiores con *dens evaginatus* las cuales fueron abordadas de diferente forma: una premolar recibió tratamiento preventivo y mínimamente invasivo mientras que la otra premolar requirió un tratamiento pulpar.

Palabras clave: anomalías dentarias, diente premolar, odontología preventiva, endodoncia, diente no vital.

Diferencas na abordagem de dois pré-molares inferiores com *dens evaginatus*: relato de caso

Resumo: *Dens evaginatus* é uma anormalidade dentaria que consiste em uma elevação do esmalte em forma de cúspide ou tubérculo que se localiza no sulco central ou na zona bucal das cúspides de pré-molares ou molares, bem como nas superfícies palatinas dos dentes anteriores. A estrutura interna do tubérculo é formada por uma camada de esmalte que recobre um núcleo de dentina que contém, em 90% dos casos, uma evaginação de tecido pulpar. Neste artigo relata o caso de um paciente de ascendência asiática com duas pré-molares inferiores com *dens evaginatus*, que foram abordados de forma diferente: um pré-molar recebeu tratamento preventivo e minimamente invasivo enquanto a outra pré-molar necessitou de tratamento pulpar.

Palavras-chave: anormalidades dentárias, dente pré-molar, odontologia preventiva, endodontia, dente não vital.

Differences in the approach of two lower premolars with *dens evaginatus*: case report

Abstract: *Dens evaginatus* is a dental abnormality consisting of a cusp- or tubercle-shaped elevation of the enamel that is in the central groove or in the buccal area of the cusps of premolars or molars, as well as on the palatal surfaces of teeth. The internal structure of the tubercle is formed by a layer of enamel that covers a core of dentin which contains, in 90% of cases, an evagination of pulp tissue. This article reports the case of a patient of Asian descent with two lower premolars with *dens evaginatus*, which were approached differently: one premolar received preventive and minimally invasive treatment while the other premolar required root canal treatment.

Key words: tooth abnormalities, bicuspid, preventive dentistry, endodontics, non vital teeth.

¹ Universidad de Costa Rica.

Introducción

Dens evaginatus (DE) es una anomalía dentaria que consiste en una elevación del esmalte en forma de cúspide o tubérculo que se localiza en el surco central o en la zona bucal de las cúspides de premolares o molares, así como en las superficies palatinas de dientes anteriores¹. La estructura interna del tubérculo se caracteriza por una capa de esmalte que recubre un núcleo de dentina el cual contiene, en el 90% de los casos una evaginación de tejido pulpar.²

El DE se genera debido a una proliferación atípica y flexión del epitelio interno del esmalte y la papila adyacente hacia el retículo estrellado durante la morfogénesis de la corona³. La etiología de esta anomalía se asocia con factores ambientales a la vez que se ha sugerido un patrón hereditario autosómico dominante ligado al cromosoma X.⁴

La prevalencia del DE varía entre 2-4%, siendo más frecuencia en la población con ascendencia asiática. Las premolares mandibulares tienen cinco veces más probabilidad de presentar DE que los premolares superiores⁵. Es usual observarlo de forma bilateral, con una distribución simétrica y con una ligera predilección por el sexo femenino.^{4,6-8}

Los tubérculos que se producen en las premolares miden aproximadamente 2 mm de ancho y 3 mm de altura⁹ y su relevancia clínica radica en una posible interferencia oclusal, lo cual puede producir una oclusión traumática que fractura la protuberancia provocando una microexposición pulpar que, en muchos casos, ocasiona una pulpitis irreversible.^{10,11}

Las opciones de tratamiento para premolares con DE son variadas: desgaste gradual de los

tubérculos, protección de la prominencia con resina, pulpotomías, apexificación combinada con obturación del conducto radicular, tratamiento de conducto, cirugías apicales o extracciones. También se contempla no realizar alguna intervención si el riesgo de fractura del tubérculo por oclusión no es un factor relevante.^{1,12}

El objetivo del presente artículo es describir el abordaje oportuno y tardío de dos premolares mandibulares con ED en un niño de origen asiático.

Reporte de caso

Paciente masculino de 10 años de ascendencia asiática acude a una consulta de revisión dental. La madre del paciente reporta que es una persona sana, sin antecedentes de enfermedades sistémicas ni historia de trauma a nivel facial, tampoco presenta antecedentes familiares de anomalías dentales.

Se obtuvieron radiografías intraorales a nivel de los molares y se observó DE a nivel de las segundas premolares inferiores (Figura 1). Se indica una cita de seguimiento cuatro meses después para valorar las piezas dentarias una vez erupcionadas.

Al examen intrabucal realizado en la consulta de seguimiento se constató que la segunda premolar inferior derecha ya ha erupcionado, presenta el tubérculo a nivel del surco central por lo que se procede a desgastar levemente el esmalte sin causar exposición pulpar y con aislamiento relativo se emplea resina Brilliant NG® (Coltene, Carolina del Sur, Estados Unidos de Norteamérica) para evitar la fractura de la prominencia (Figura 2).

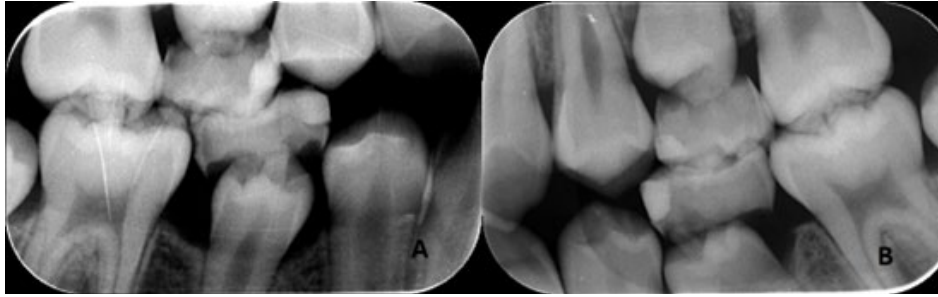


Figura 1. A y B. Dens evaginatus a nivel de segundas premolares inferiores.

El paciente acude a control dos meses después, no presenta molestia en la pieza restaurada con resina y la segunda premolar inferior izquierda no ha erupcionado, por lo que se cita nuevamente al paciente en dos meses. El paciente no acude a la cita de control, sino que lo hace siete meses después debido a sensibilidad al frío en la segunda premolar inferior izquierda ya erupcionada. Al examen clínico, la pieza dentaria presenta fractura de la evaginación sin exposición pulpar por lo que se procede a sellar la fractura con resina Billiant NG® (Coltene, Carolina del Sur, Estados Unidos de Norteamérica) (Figura 3).

Cuatro meses después, el paciente reporta dolor a nivel de la segunda premolar inferior izquierda por lo que se refiere al endodoncista.

Una vez realizada la cita de valoración clínica y radiográfica de endodoncia, se diagnostica un cuadro de absceso apical agudo y se observó el espacio del ligamento periodontal levemente ensanchado. El espacio del conducto radicular se observó amplio y con un desarrollo radicular incompleto. (Figura 4).

Se decide realizar un tratamiento de

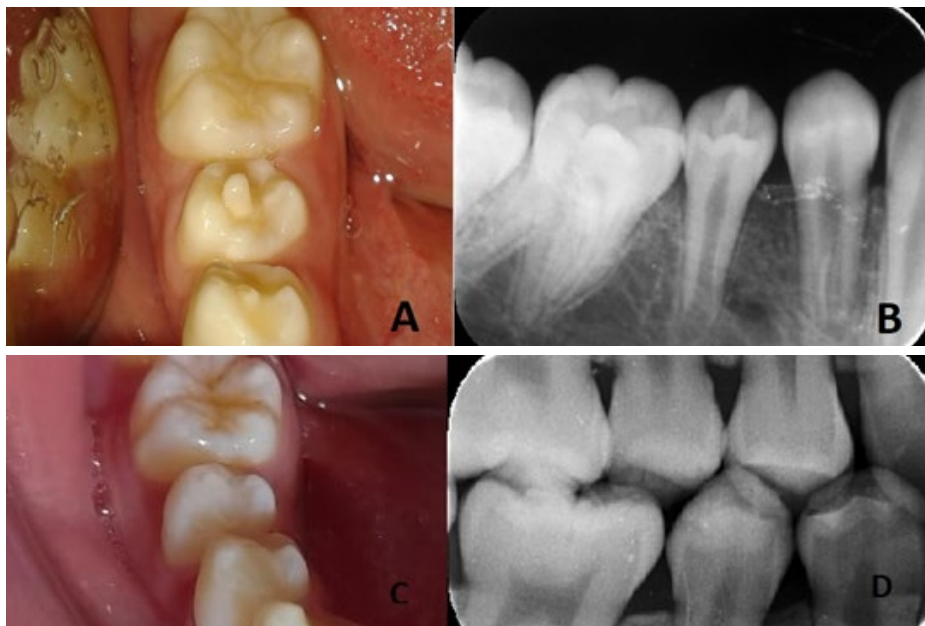


Figura 2. A y B. Segunda premolar inferior derecha erupcionada con dens evaginatus. C y D. Desgaste y resina colocada para proteger la protuberancia.

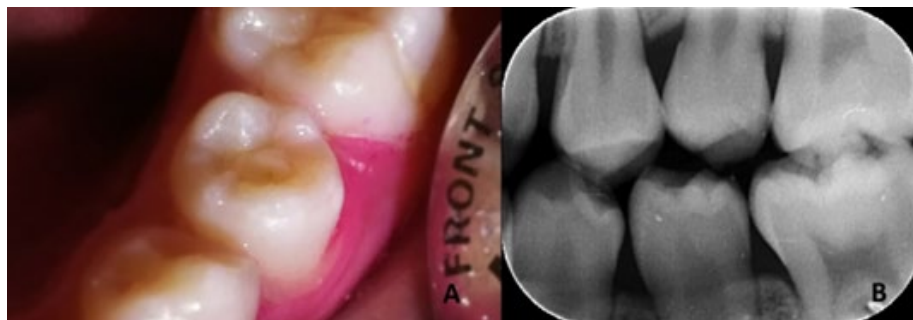

Figura 3. A y B. Segunda premolar inferior izquierda con fractura de la evaginación.

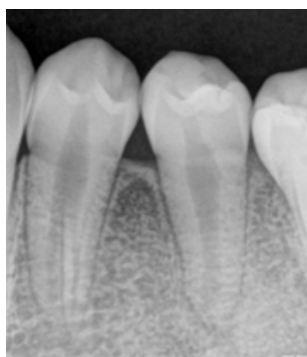


Figura 4. Ensanchamiento del espacio del ligamento periodontal a nivel de la segunda premolar izquierda.

conducto radicular convencional con apexificación del tercio apical con mineral trióxido agregado.

La primera cita se utilizó un cartucho de anestesia lidocaína clorhidrato 2% con vasoconstrictor 1:1000000, 0,18mg de epinefrina (ODDONTO Lido®, New Stetic S.A., Colombia) con la técnica anestésica mandibular y se colocó aislamiento absoluto con dique de goma. Se inició el tratamiento de conducto radicular convencional con instrumentación rotatoria (Gates Glidden® 4 y 3, AZDent China) y limas manuales en técnica corono apical hasta una lima apical principal #100 conicidad al 2%.

Se utilizó una irrigación con hipoclorito de sodio al 3.5 % durante la instrumentación y medicación con hidróxido de calcio durante

quince días (Ultracal®, Ultradent, Estados Unidos de Norteamérica).

La segunda cita se realizó una vez cumplidos los quince días de la medicación intra conducto con hidróxido de calcio. Se empleó un cartucho de anestesia lidocaína clorhidrato 2% con vasoconstrictor 1:1000000, 0,18mg de epinefrina (ODDONTO Lido®, New Stetic S.A., Colombia) con la técnica anestésica mandibular, se realizó aislamiento absoluto y se removió el hidróxido de calcio con hipoclorito de sodio al 3.5 % con activación ultrasónica pasiva y se obturó el tercio apical con Mineral Trióxido Agregado (MTA Flow®, Angelus, Brasil) (Figura 5).

Posteriormente, los tercios medio y cervical se obturaron con gutapercha mediante técnica

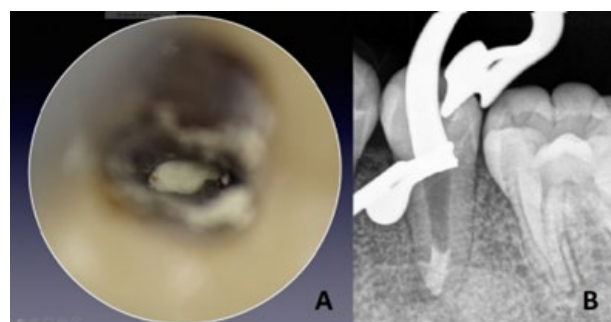


Figura 5. A. Vista al microscopio operatorio de la apexificación con MTA. B. Imagen radiográfica de la obturación con MTA

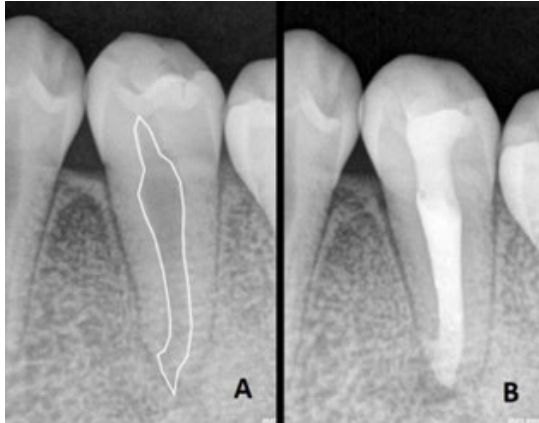


Figura 6. A. Visualización de la estimación del conducto. B. Obturación final.

de compactación vertical con cemento de resina epóxica (Two Seal®, VDW, Alemania) y se procedió a restaurar la cavidad de acceso primero con resina fluida (Filtek Bulk Fill® 3M, Estados Unidos de Norteamérica) y finalmente con resina compuesta (Filtek Z350XT® 3M, Estados Unidos de Norteamérica) (Figura 6).

Se realizaron citas de control post operatorio a los tres y seis meses, el paciente se reportó asintomático. A los seis meses, a nivel radiográfico se observó el espacio del ligamento periodontal normal (Figura 7).

Se hace una cita de control a cuatro años y cinco meses, el paciente se encuentra asintomático,

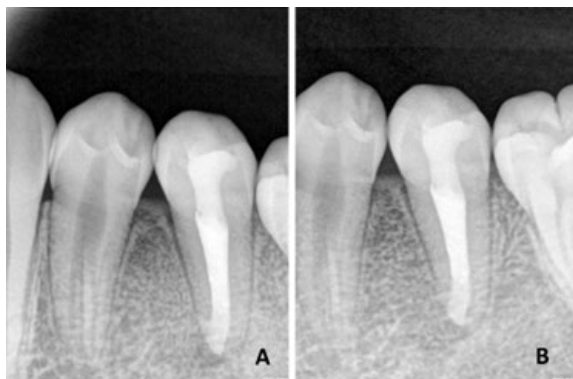

Figura 7. A. Control radiográfico a los tres meses. B. Control radiográfico a los seis meses.

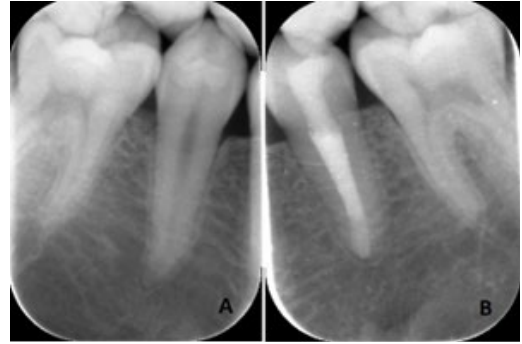


Figura 8. A y B. Segundas premolares inferiores sin alteraciones radiográficas a nivel radiográfico.

a nivel radiográfico, los ápices de las segundas premolares inferiores se encuentran cerrados y no se observa ensanchamiento del espacio de ligamento periodontal o lesión apical (Figura 8).

Discusión

El DE es una anomalía dental que tiene gran relevancia clínica ya que con frecuencia interfiere en la oclusión, y es común la presencia de caries porque la higiene entre el tubérculo y la superficie oclusal se dificulta¹³. Debido a lo anterior, existe una alta probabilidad de que se produzca una exposición pulpar que desencadene en una necrosis pulpar en una pieza con el ápice abierto tal como sucedió en una de las premolares del caso que se presenta.

Las opciones de tratamiento de piezas con DE dependen de la posición del tubérculo y su interferencia oclusal, la condición pulpar del diente y el grado de desarrollo radicular. Lo ideal es preservar el tejido pulpar vital, por lo tanto, la detección temprana de estas anomalías es sumamente importante para orientar al paciente y proveer el mejor tratamiento, preservando el tejido pulpar

vital especialmente en un diente inmaduro para que se pueda dar el desarrollo continuo de la raíz tal y como sucedió con la segunda premolar inferior derecha.¹⁴

Levitan y colaboradores¹⁵ crearon seis categorías para los dientes con DE basadas en la condición pulpar y el desarrollo radicular: tipo I: pulpa normal y ápice maduro, tipo II: pulpa normal y ápice inmaduro, tipo III: pulpa inflamada y ápice maduro, tipo IV: pulpa inflamada y ápice inmaduro, tipo V: pulpa necrótica y ápice maduro, tipo VI: pulpa necrótica y ápice inmaduro. La premolar derecha se encontraba en la condición de tipo II por lo que se pudo realizar tratamientos preventivos tal y como se cita en la literatura.^{1,12,15}

Por su parte, la segunda premolar izquierda presentó un tipo VI por lo que se decidió realizar una apexificación. La apexificación se puede efectuar con recambios periódicos de hidróxido de calcio, biomateriales a base de mineral trióxido agregado o silicato de calcio y con la técnica de revascularización y regeneración pulpar¹⁶. Por tratarse este caso de una pieza dental con suficiente estructura dental remanente en que las posibilidades de fractura radicular son reducidas se escogió la apexificación con MTA por ser una terapia que requiere menos tiempo para lograr un adecuado sellado el tercio apical y que ha mostrado según la evidencia científica, altos porcentajes de éxito.¹⁷

A pesar de que este artículo se limitó a un solo caso clínico, tiene la fortaleza de que se

dio un seguimiento a largo plazo mostrando resultados favorables hasta el momento. Se planea dar seguimiento al caso.

Conclusión

Los controles clínicos y radiográficos periódicos son muy importantes para detectar situaciones irregulares y poder realizar una odontología preventiva, en especial cuando el paciente presenta anomalías dentales que puedan comprometer la función y vitalidad de una pieza dental. Las opciones de tratamiento para dientes con *dens evaginatus* deben basarse en las características propias de cada caso.

Cumplimiento de estándares éticos

Conflicto de interés. Ninguno de los autores tiene conflictos de interés que declarar.

Aprobación ética. Todos los procedimientos realizados en estudios con participantes humanos se realizaron de acuerdo con los estándares éticos del comité de investigación institucional y/o nacional y con la declaración de Helsinki y sus enmiendas posteriores o estándares éticos comparables.

Consentimiento informado. Se obtuvo el asentimiento informado del paciente incluido en el artículo y el consentimiento informado por parte de la madre del niño.

Referencias bibliográficas

1. Chen JW, Huang GTJ, Bakland LK. Dens evaginatus: Current treatment options. J Am Dent Assoc. 2020;151(5):358–67. <https://doi.org/10.1016/j.adaj.2020.01.015>

2. Bollin Ga; Atencio JP; Blanco L. Dens Evaginatus en segundos premolares inferiores de un cráneo de Mendoza | Rev Cienc Morfol. 2017; 19:21–34. Disponible en <http://sedici.unlp.edu.ar/handle/10915/62272>
3. Thomas MS, Ankita S, Reddy KS. Dens Evaginatus - a hidden pathway to the dental pulp. *Int J Clin Dent.* 2020;12(4):299–305. Disponible en <https://www.proquest.com/docview/2415521339?pq-origsite=gscholar&fromopenview=true>
4. Lin CS, Llacer-Martinez M, Sheth CC, Jovani-Sancho M, Martín Biedma B. Prevalence of premolars with dens evaginatus in a taiwanese and Spanish population and related complications of the fracture of its tubercle. *Eur Endod J.* 2018;3(2):118–22. <https://doi.org/10.14744/eej.2018.08208>
5. Sockalingam SNMP, Talip MSAAA, Zakaria ASI. Maturogenesis of an immature dens evaginatus nonvital premolar with an apically placed bioceramic material (EndoSequence Root Repair Material®): An unexpected finding. *Case Rep Dent.* 2018;2018(tooth 45). <https://doi.org/10.1155/2018/6535480>
6. Bansode P V, Wavdhane MB, Pathak SD, Khedgikar SB, Rana HB. Dense Evaginatus : Management Using Novel Materials A Case Report. *J med dent sci.* 2017;4(3):14–7.
7. Cho SY, Ki Y, Chu V, Chan J. Concomitant developmental dental anomalies in Chinese children with dens evaginatus. *Int J Paediatr Dent.* 2006;16:247–51. <https://doi.org/10.1111/j.1365-263X.2006.00744.x>
8. Bedi R, Pitts N. Dens evaginatus in the Hong Kong Chinese population. *Endod Dent Traumatol.* 1988; 4:104–7. <https://doi.org/10.1111/j.1600-9657.1988.tb00305.x>
9. Yip WK. The prevalence of dens evaginatus. *Oral Surg Oral Med Oral Pathol.* 1974;38(1):80–7. [https://doi.org/10.1016/0030-4220\(74\)90315-6](https://doi.org/10.1016/0030-4220(74)90315-6)
10. Ganapathy S, Hiremath S, Vedam V, Jeyaraj A. Regenerative endodontic treatment in bilateral dens evaginatus teeth – interesting case report. *Int J Curr Res Acad Rev.* 2021;13(8):152–6.
11. Naini FB, Levisianos I, Foo L, Gill DS. Pre-eruptive diagnosis and management of occlusal dens evaginatus in premolar teeth. *Den Update.* 2018;45(9):882–8. <https://doi.org/10.12968/denu.2018.45.9.882>
12. Stecker S, DiAngelis AJ. Dens evaginatus: A diagnostic and treatment challenge. *J Am Dent Assoc.* 2002;133(2):190–3. <https://doi.org/10.14219/jada.archive.2002.0143>
13. Ayer A, Vikram M, Suwal P. Case Report Dens Evaginatus: A Problem-Based Approach. *Case Rep Dent.* 2015;2015 (Figure 4). <https://doi.org/10.1155/2015/393209>
14. Wu ZF, Lu LJ, Zheng HY, Tu Y, Shi Y, Zhou ZH, et al. Separated root tip formation associated with a fractured tubercle of dens evaginatus: A case report. *World J Clin Cases.* 2021;9(12):2944–50. <https://doi.org/10.12998/wjcc.v9.i12.2944>
15. Levitan ME, Himel VT. Dens evaginatus: literature review, pathophysiology, and comprehensive treatment regimen. *J Endod.* 2006;32(1):1–9. <https://doi.org/10.1016/j.joen.2005.10.009>
16. Guerrero F, Mendoza A, Ribas D, Aspiazú K. Apexification: A systematic review. *J Conserv Dent.* 2018;21(5).
17. Hameed MH, Meisha Gul RG, Badar SB. Management of immature necrotic permanent teeth with regenerative endodontic procedures – a review of literature. *J Pak Med Assoc.* 2019;69. <https://doi.org/10.5455/JPMA.294366>.

Recibido: 11/5/23

Aceptado: 6/7/23

Correspondencia: Natalia Gutierrez, correo: natalia.gutierrez@ucr.ac.cr