

Tratamiento integral para hipoplasia maxilar y erupción ectópica de primeros molares superiores permanentes

Mariana Jiménez Lemos¹, Jenny Angelia Saldarriaga Valencia², Adriana Santamaria Villegas.³

Resumen: La erupción dental ocurre cuando el diente se mueve desde su posición no funcional hasta la oclusión en la cavidad bucal. Este proceso depende de varios factores para que suceda sin alteraciones. La erupción ectópica de los primeros molares permanentes es común en la dentición mixta y requiere tratamiento inmediato por odontopediatría. Su principal causa es un maxilar hipoplásico, causando una reabsorción atípica más rápida de lo normal apresurando la exfoliación de molares primarios y llevando a una pérdida de espacio en el arco superior y el apiñamiento. **Objetivo:** presentar el tratamiento integral en odontopediatría para corregir la hipoplasia maxilar. **Reporte de caso:** Paciente asintomático de sexo femenino de 6 años asiste por primera vez a consulta odontológica en el 2019. Al examen clínico y en las ayudas diagnósticas se observa relación esquelética clase III por maxilar hipoplásico con discrepancia dentoalveolar moderada y erupción ectópica de los primeros molares superiores permanentes. Se inicia tratamiento de expansión maxilar con Hyrax y máscara facial. Luego ocurre la pérdida prematura de 55 y 65, por lo que se mesializan los molares permanentes. En 2020 se instala péndulo óseo-soportado. Al año del seguimiento se observa corrección de la vía de erupción de los primeros molares permanentes. **Conclusión:** El tratamiento para la erupción ectópica de los primeros molares superiores permanentes debe planearse de forma integral logrando objetivos en cada periodo de tratamiento para evitar complicaciones en el futuro.

Palabras clave: Erupción ectópica de dientes, Pérdida de diente, Maxilar, Maloclusión.

Tratamiento integral em odontopediatria para hipoplasia maxilar e erupção ectópica de primeiros molares superiores permanentes

Resumo: A erupção dentária ocorre quando o dente se move de sua posição não funcional até a sua oclusão na cavidade bucal. Este processo depende de vários fatores para que ocorra sem alterações. A erupção ectópica dos primeiros molares permanentes é comum na dentição mista e requer tratamento imediato por um odontopediatra. A principal causa é um maxilar hipoplásico, causando uma reabsorção atípica mais rápida, acelerando a exfoliação dos molares decíduos, levando a uma perda de espaço no arco superior e ao apinhamento. **Objetivo:** Apresentar o tratamento integral em odontopediatria para correção da hipoplasia maxilar. **Relato de caso:** Paciente assintomático, sexo feminino, 6 anos, compareceu pela primeira vez a consulta odontológica em 2019. No exame clínico e nos exames diagnósticos se observou relação esquelética classe III por maxilar hipoplásico com discrepância dentoalveolar moderada, e erupção ectópica dos primeiros molares superiores permanentes. Iniciou-se o tratamento de expansão maxilar com Hyrax e máscara facial. Logo ocorreu a perda precoce do 55 e 65, devido os molares permanentes estarem mesializados. Em 2020 instalou-se o péndulo ósseo-suportado. No ano seguinte observou-se a correção da via de erupção dos primeiros molares permanentes. **Conclusão:** O tratamento para a erupção ectópica dos primeiros molares superiores permanentes deve-se planejar de forma integral visando atingir objetivos em cada período de tratamento para evitar complicações no futuro.

Palavras-chave: Erupção Ectópica de Dente, Perda de Dente, Maxila, Má Oclusão.

¹ Odontóloga. Residente del postgrado de Odontopediatría clínica y Ortodoncia Preventiva. Universidad CES, Medellín. Colombia.

² Odontóloga, Especialista de Odontopediatría clínica y Ortodoncia Preventiva, candidata a doctorado en ciencias odontológicas UNESP Brasil. Profesor Universidad CES, Medellín. Colombia.

³ Odontóloga. Especialista de Odontopediatría clínica y Ortodoncia Preventiva., Magister en Ciencias Odontológicas. Profesor. Universidad CES.

Integral pediatric dentistry treatment for maxillary hypoplasia and ectopic eruption of permanent upper first molars

Abstract: Dental eruption occurs when the tooth moves from the non-functional position to occlusion in the oral cavity. This process depends on several factors to avoid alterations. The ectopic eruption of the first permanent molars is usual in the mixed dentition and requires immediate treatment by pediatric dentistry. The main cause is a hypoplastic maxilla, causing atypical resorption, faster than normal, hastening the exfoliation of temporal molars and leading to loss space in the upper arch and crowding. **Objective:** Show an integral pediatric dentistry treatment to correct maxillary hypoplasia. **Case report:** A 6-year-old asymptomatic female patient with class III skeletal relationship, due to hypoplastic maxilla with moderate dentoalveolar discrepancy and ectopic eruption of the first permanent upper molars. She was attended by pediatric dentistry for first time in 2019 and maxillary expansion treatment began with Hyrax and facial mask. Then occur the premature loss of 55 and 65 tooth and the permanent molars moved mesially. In 2020, a bone-supported pendulum was installed. One year after following up, the correction of eruption of the first permanent molars was observed. **Conclusion:** The treatment for the ectopic eruption of the first permanent upper molars must be planned in an integral way, achieving objectives in each period to avoid complications in the future.

Key words: Tooth Eruption, Ectopic, Tooth Exfoliation, Maxilla, Malocclusion.

Introducción

La erupción dental es un proceso por el cual el diente se mueve de forma axial desde la posición no funcional, sumergido en el hueso, hasta la oclusión en la cavidad oral. Es un proceso complejo que involucra la sincronización de varios factores de forma correcta para que suceda. Cuando existe una alteración en el proceso se puede dar una erupción ectópica que se define como una anomalía de posición por una alteración en la vía de erupción. La erupción ectópica más común es la de los primeros molares superiores, seguida por los caninos superiores, segundos premolares inferiores y por último los incisivos laterales superiores¹

La erupción ectópica del primer molar superior permanente tiene una prevalencia de 2-6% y se da en la dentición mixta². Se define como una perturbación eruptiva local que lleva a una erupción en dirección mesial con respecto a su trayecto normal quedando el molar permanente en estrecha relación con el segundo molar primario³. El primer molar permanente queda bloqueado

por la porción distal del segundo molar primario que puede llevar incluso a una reabsorción patológica causando la pérdida prematura del mismo⁴. Su diagnóstico se hace por medio de hallazgos clínicos y radiográficos. Los hallazgos clínicos más evidentes son el cambio de color y la movilidad aumentada del segundo molar primario que sucede antes del momento de su exfoliación fisiológica. El principal hallazgo radiográfico es la reabsorción radicular patológica del molar primario². De acuerdo con el grado de reabsorción que presente el molar primario, la erupción ectópica se clasifica en reversible, cuando por medio de la autocorrección el diente permanente mejora la vía de erupción y logra erupcionar en el arco sin exfoliar el molar primario, e irreversible cuando se presenta la exfoliación prematura del segundo molar primario a la edad de 7-8 años mientras que su exfoliación fisiológica es entre los 10 y 12 años⁴.

Su etiología es multifactorial, hay diferentes factores que influyen en su desarrollo, tales como son: la hipoplasia maxilar, el tamaño aumentado de los molares primarios y

permanentes, un ángulo de erupción inclinado hacia mesial y una distancia intercanina e intermolar disminuida³. Algunas de las consecuencias de la erupción ectópica del primer molar superior son: el apiñamiento, la mordida cruzada posterior y el riesgo de impactación de segundos premolares y de caninos permanentes¹. También, existen otros factores asociados y pueden ser signos de alarma a los cuales se les debe prestar atención para un diagnóstico oportuno como son la infraoclusión de molares primarios, hipodoncia y supernumerarios⁴.

Su tratamiento debe ser temprano para evitar consecuencias a futuro, ya que, por esta pérdida de espacio se aumenta el riesgo de impactación de dientes permanentes y se empeora el apiñamiento⁵. Según la Academia Americana de Odontología Pediátrica, el tratamiento ideal es la distalización de estos primeros molares superiores permanentes que se puede realizar con diferentes mecanismos de ortopedia maxilar donde el más utilizado es el péndulo⁴. Un aparato ortopédico intraoral que puede ser de anclaje dentosoportado u óseosoportado dependiendo de las necesidades del paciente. Su principal mecanismo de acción es la distalización de dientes posteriores. Se realiza por medio de 2 anclas ancladas de forma activa a unas bandas cementadas a nivel de los dientes que se desean mover, un botón de acrílico en el paladar y el anclaje depende si es dentó u óseosoportado⁶.

En la actualidad esta alteración ha aumentado su prevalencia en la consulta de odontopediatría y requiere un tratamiento donde se plantean varios objetivos que se deben ir cumpliendo en cada uno de los periodos de éste. El objetivo de este caso clínico fue presentar el tratamiento integral para el manejo de la hipoplasia maxilar y

la erupción ectópica de primeros molares superiores permanentes.

Reporte de caso

Paciente de sexo femenino de 9 años de edad, que asistió al Servicio de Odontopediatría en la clínica de la Universidad CES Sabaneta-Antioquía por primera vez en marzo de 2019 cuando tenía 6 años de edad en compañía de sus padres. Su principal motivo de consulta fue “la niña tiene la mordida diferente” relata la madre. No refiere antecedentes médicos y sistémicos de importancia y frente a los antecedentes odontológicos, informa promoción y prevención en salud bucal.

En el examen clínico a nivel facial de 2019 se observó un cráneo mesocefálico y cara leptoprosopa, perfil recto y un tipo facial ortognático, tercios y quintos faciales simétricos, malar poco expresivo, mentón efectivo, redondeado e isotónico (figura 1 A, B, C).

En el examen intraoral presentó dentición mixta temprana, con relación molar primaria derecha e izquierda, escalón mesial de 4 mm y relación canina derecha e izquierda Clase I. Se evidencia mordida cruzada anterior con un overjet de - 3 mm y un overbite negativo de 5% (figura 1 D, E, F, G, H).

En el examen estomatológico se observó mucosa alveolar, paladar duro y blando, carillos, piso de boca, lengua, frenillos y labios sin alteraciones (figura 1 A-H).

En el análisis funcional se observó respiración nasal, interposición lingual e incompetencia labial.

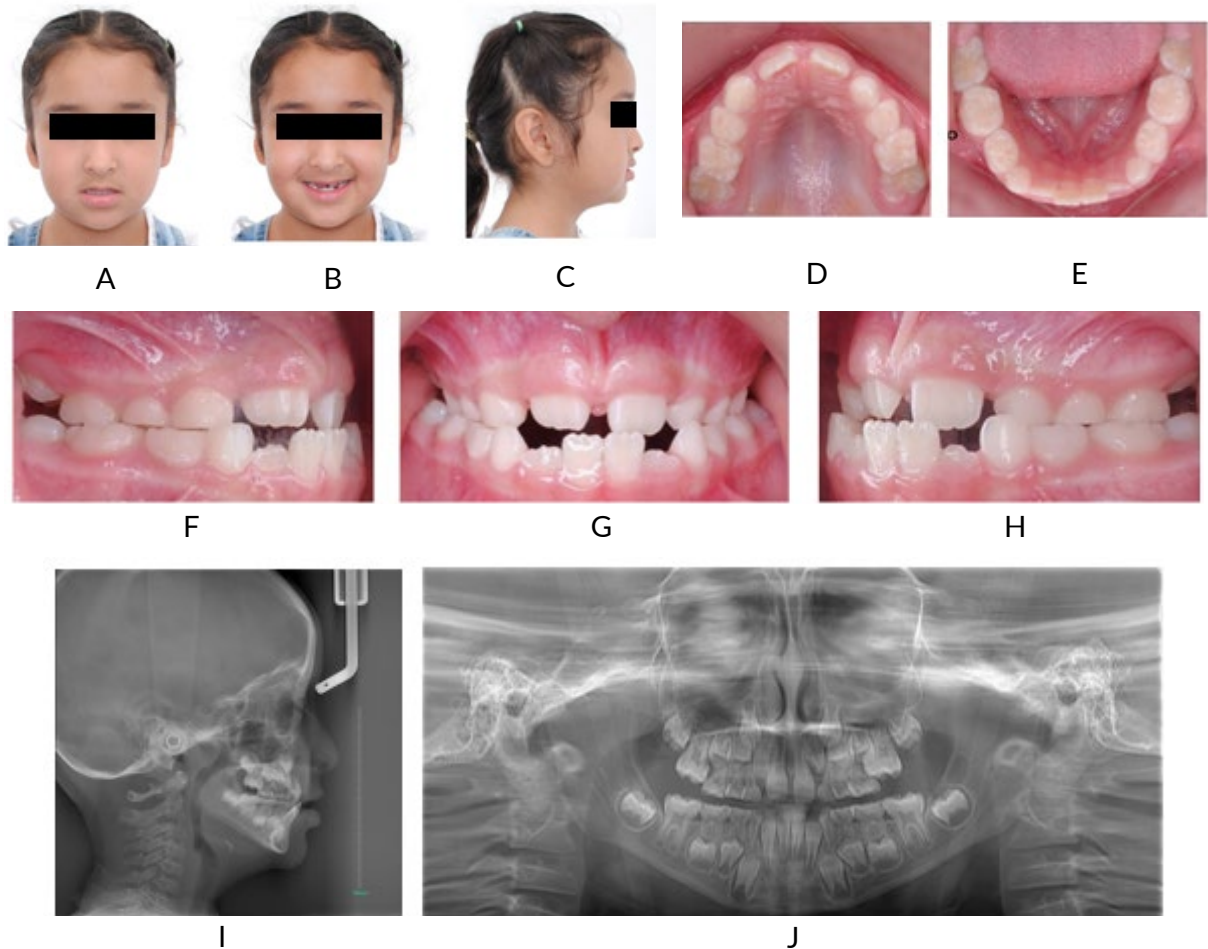


Figura 1. Fotografías intra y extraorales 2019 (6 años): frontal (A), sonrisa (B), perfil derecho (C), oclusal superior (D), oclusal inferior (E), oclusión (F), lateral derecho (G), lateral izquierdo (H), Radiografía cefálica lateral (I), Radiografía panorámica (J)

En el examen radiográfico, cefalometricamente se encontró un patrón esquelético Clase III con maxilar hipoplásico, donde la longitud efectiva maxilar estaba disminuida 3 desviaciones estándar, una rotación mandibular posterior e incisivos inferiores vestibularizados. El análisis de la radiografía panorámica mostró los primeros signos de la erupción ectópica de los primeros molares permanentes superiores, ya que este se encontraba en estrecha relación con la superficie distal de los segundos molares primarios (figura 1 I, J).

En el análisis de modelos, según Alvaran, la paciente presentó una distancia intercanina e intermolar disminuida (normal 30 ± 1.7 y la tenía 24) (normal 41.4 ± 2.7 y la tenía en 36), siendo un factor de riesgo para la impactación de los premolares.

La información obtenida del examen clínico, funcional, radiográfico y de modelos permite establecer los siguientes diagnósticos: Sistémico, estomatológico, periodontal, pulpar y articulas sanos. El diagnóstico dental fue erupción ectópica de posición de

primeros molares permanentes superiores. El diagnóstico facial era perfil recto, tipo facial ortognático y leptoprosopo. El diagnóstico esquelético fue patrón esquelético Clase III por maxilar hipoplásico con rotación mandibular posterior y la paciente presentaba un estadio de maduración CS1 y el diagnóstico oclusal era maloclusión Clase I con incisivos inferiores vestibularizados y mordida cruzada anterior. Con los siguientes diagnósticos, se inició el primer periodo de tratamiento, donde los objetivos principales eran mejorar el patrón esquelético clase III, la hipoplasia maxilar y la posición de la lengua. Por lo que en el año 2019 se instala Hyrax con rejilla y máscara facial de protracción tipo dinámica, adaptada al Hyrax por medio de elásticos elefante 3/8 14OZ, con el fin de

mejorar la posición del maxilar, el perfil facial y controlar la interposición lingual. Se realizó una expansión maxilar de un cuarto de vuelta al día por 16 días para 4 mm de expansión.

El primer periodo de tratamiento duro 18 meses, en este tiempo ocurrió la exfoliación precoz de los segundos molares primarios, por lo que en 2020 se realizó la reevaluación del caso clínico donde la paciente presenta perfil convexo, tipo facial retrognático, malar expresivo, un overjet de 1 mm entre 11-41/42 y 21-31/32 y un overbite de 3% (figura 2 A-H). Los primeros molares permanentes tomaron su posición en el arco quedando en contacto con los primeros molares primarios (figura 2D). Sin embargo, se evidencia el crecimiento sagital

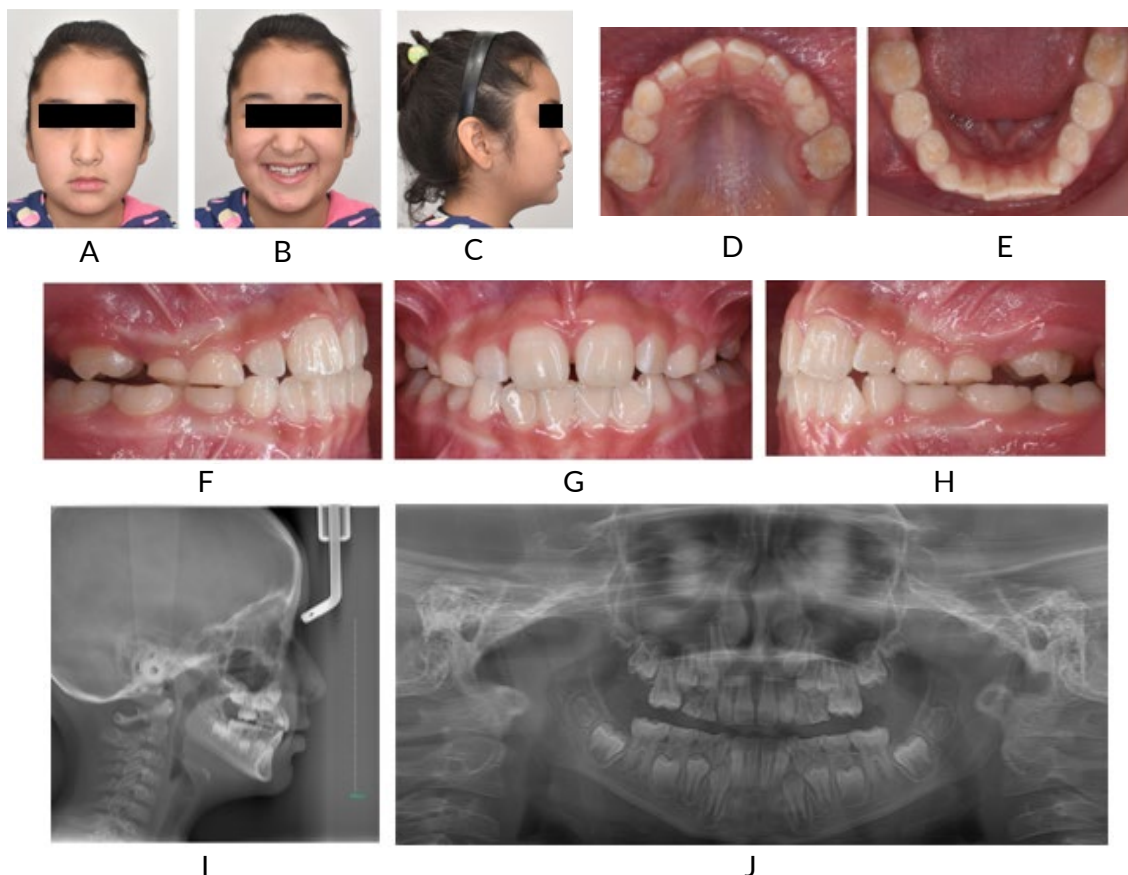


Figura 2. Fotografías intra y extraorales 2020 (7 años): frontal (A), sonrisa (B), perfil derecho (C), oclusal superior (D), oclusal inferior (E), oclusión (F), lateral derecho (G), lateral izquierdo (H), Radiografía cefálica lateral (I), Radiografía panorámica (J)

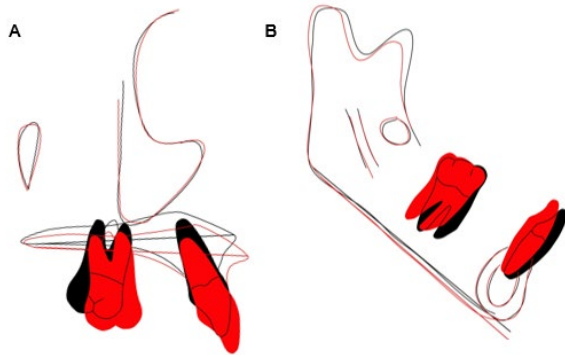


Figura 3. Superposición regional: maxilar (A), mandibular (B)
Negro: 2019 T0 Rojo: 2020 T1

del maxilar, llevando a un patrón esquelético Clase I, corrección de la mordida cruzada anterior y mejoría en la interposición lingual, los cuales eran los objetivos propuestos para este primer periodo de tratamiento (figura 3).

En la superposición regional maxilar de 2019 a 2020, se observó un crecimiento anterior e inferior del maxilar mejorando su posición como se buscaba y se evidencia la mesialización del molar permanente por la erupción ectópica (figura 3A). En la superposición regional mandibular se observó mejoría en la inclinación de los incisivos inferiores, ya que por la interposición lingual estaban vestibularizados y con el tratamiento se logran lingualizar hasta su posición ideal (figura 3B).

Se inició el segundo periodo de tratamiento en el cual se quería mantener el crecimiento maxilar y el patrón esquelético Clase I logrado, distalizar los primeros molares superiores permanentes para generar espacio para los premolares y así mejorar el riesgo de impactación de caninos y futuro apiñamiento. En septiembre de 2020 se instaló péndulo óseosoportado porque debido a la pérdida prematura no tenía

correcto anclaje dental. El péndulo se activó a 25° para evitar efectos colaterales como la vestibularización de los incisivos superiores y la extrusión de molares (figura 4).

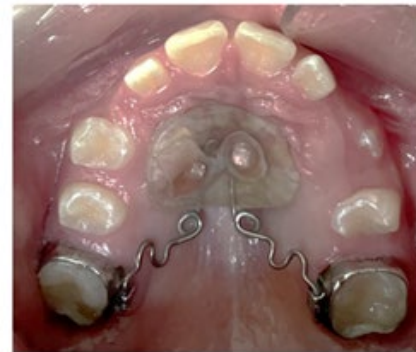

Figura 4. Péndulo al momento de retirar (julio 2021)

En julio de 2021, 10 meses después, se lograron los objetivos propuestos, se retiró el péndulo óseosoportado y se tomó radiografía cefálica lateral. Se realizó superposición maxilar, donde se evidencia distalización de los primeros molares superiores permanentes como hallazgo más evidente (figura 5). Además, se observó una mordida cruzada posterior a nivel de los molares por efecto de la biomecánica del péndulo (figura 6).




Figura 5. Superposición regional maxilar
Rojo: 2020 T1 Azul: 2021 T2

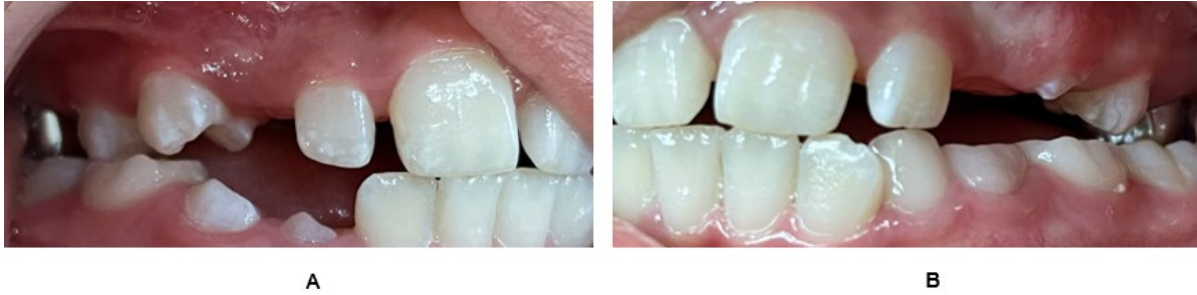

Figura 6. Mordida cruzada posterior: derecha (A), izquierda (B) (julio 2021)

Se comenzó el tercer periodo de tratamiento con un Quadhelix como mantenedor de espacio y para mejorar la inclinación transversal de los primeros molares superiores permanentes (figura 7).

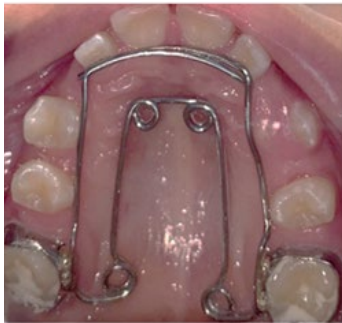

Figura 7. Quadhelix primer día de instalación (julio 2021)

Al cabo de 3 meses, en octubre de 2021 se realizó reevaluación donde se observó la paciente con un patrón esquelético clase I. En las fotos intraorales se observan premolares erupcionados, espacio correcto para caninos permanentes, un arco simétrico y armónico con corrección en gran medida de la mordida cruzada posterior.

En marzo de 2022, se observó una inclinación excesiva del 16 por efecto secundario del péndulo, por lo que se implementa una cuarta fase de tratamiento donde se deja a la paciente sin el aparato Quadhelix por un mes para aprovechar la recidiva y mejorar la posición del molar (figura 9). Esto es posible

hacerlo debido a que como se observó en la panorámica (figura 10), los caninos ya están en una posición correcta para erupcionar, por lo que no es riesgo que se pierda el espacio para ellos.

Después de un mes, cuando la posición del 16 había mejorado, se instaló nuevamente el Quadhelix junto con la máscara facial para mejorar la mordida borde a borde anterior y la tendencia a clase III esquelética. (figura 11). Lo anterior se apoya en los conceptos de crecimiento y desarrollo del maxilar y la mandíbula buscando una sobre corrección del resalte horizontal y evitando la recidiva de la mordida cruzada anterior en el pico de crecimiento mandibular.

Para el 2022 se realiza el último control con nuevas ayudas diagnósticas, en el cual se demuestra un tratamiento exitoso, donde se lograron los objetivos propuestos de manera integral para ubicar adecuadamente las bases óseas y los dientes permanentes. Se observa además un perfil armónico y unos arcos simétricos (figura 12).

A través del tiempo podemos observar los cambios cefalométricos logrados en los diferentes periodos de tratamiento entre el 2019 y el 2022, donde se encuentran una mejoría en la inclinación del ángulo de la base craneal, corrección de la posición del maxilar (SNA, A-McNamara), tamaño maxilar, posición mandibular (SNB,

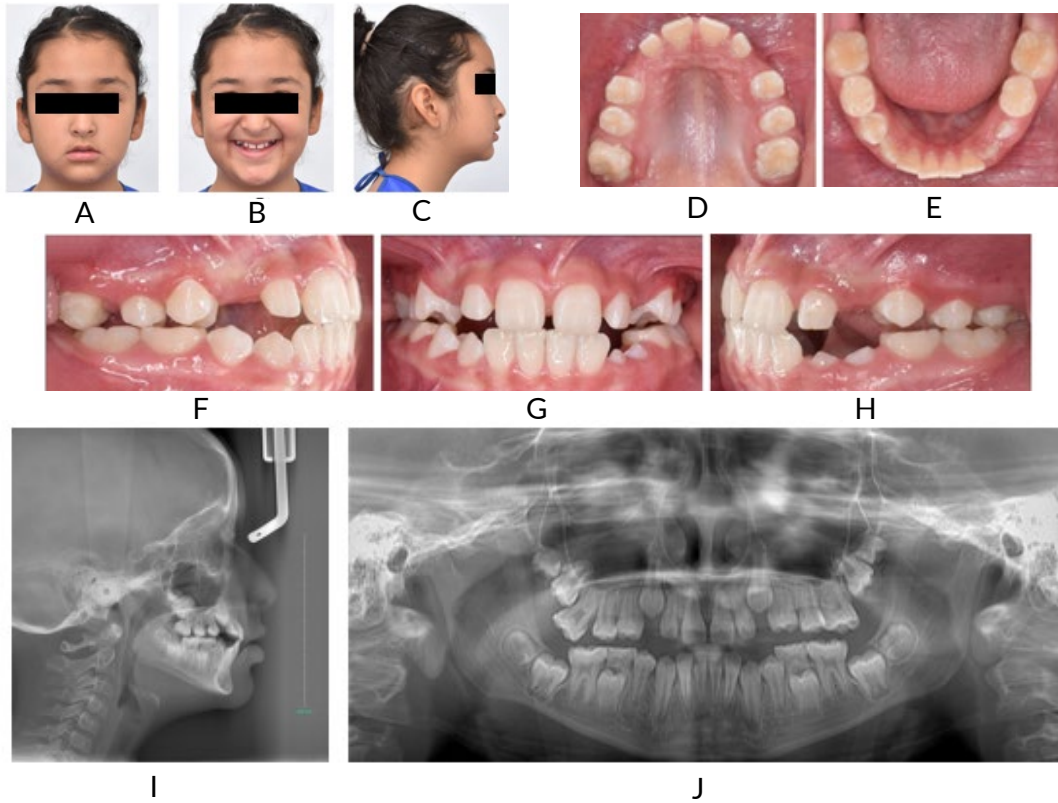


Figura 8. Fotografías intra y extraorales octubre 2021 (9 años): frontal (A), sonrisa (B), perfil derecho (C), oclusal superior (D), oclusal inferior (E), oclusión (F), lateral derecho (G), lateral izquierdo (H), Radiografía cefálica lateral (I), Radiografía panorámica (J)

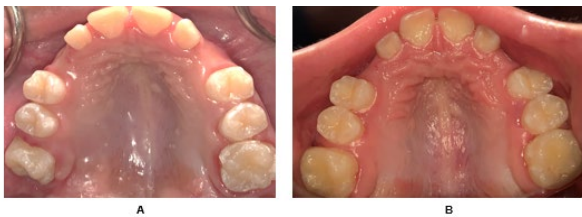

Figura 9. Diente 16 antes (A) y después (B) de recidiva (marzo-mayo 2022)

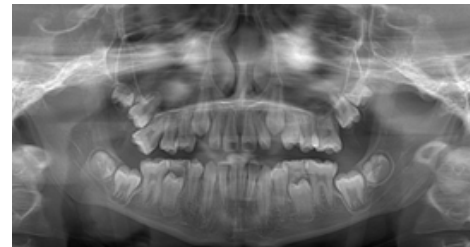


Figura 10. Panorámica: caninos en correcta posición (marzo 2022)

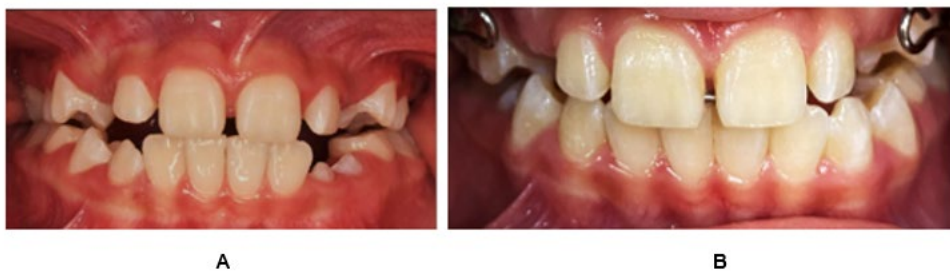

Figura 11. Mordida borde a borde (A) mordida después de la protracción (B) (agosto 2022)

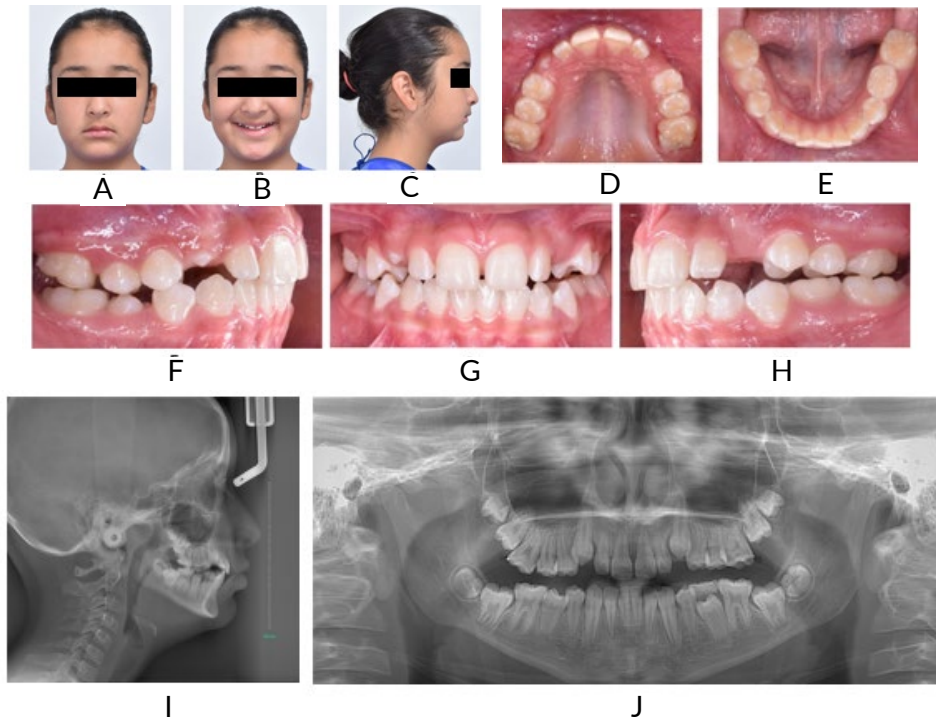


Figura 12. Fotografías intra y extraorales octubre 2022 (10 años): frontal (A), sonrisa (B), perfil derecho (C), oclusal superior (D), oclusal inferior (E), oclusión (F), lateral derecho (G), lateral izquierdo (H), Radiografía cefálica lateral (I), Radiografía panorámica (J)

B-McNamara) y relaciones intermaxilares (Wits) e incisivos superiores vestibularizados (Tabla 1). En la superposición podemos observar los cambios durante el crecimiento y los tratamientos realizados (figura 13). En la superposición del maxilar se observan

los cambios posicionales del primer molar superior a través del tiempo. Se observó la mesialización después de su erupción ectópica (líneas rojas), su corrección con la distalización y la vestibularización de los incisivos superiores (líneas azules).

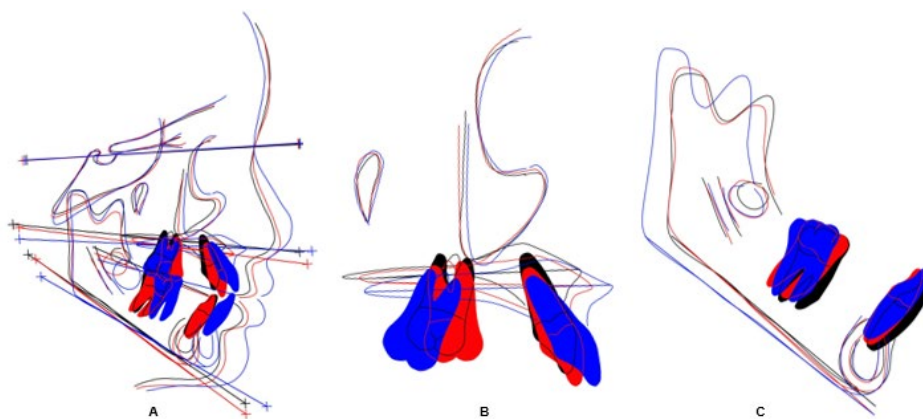


Figura 13: Superposición general (A) y regional maxilar (B) y mandibular (C) 2019-2021

Negra: 2019 T0 Rojo: 2020 T1 Azul: 2021 T2

Tabla 1. Medidas cefalométricas a través de los diferentes periodos de tratamiento con promedios de Riolo.

	Medida cefalométrica	2019	2020	2021	2022	Interpretación	
		6 años	7 años	9 años	10 años		
Base Craneal	S-N	56,9 ***	57 ***	57,1 ***	57***	Base anterior corta	
	S-Ar	26,9*	29,9	30	31	Base posterior inicialmente y luego normal	
	Ángulo silla	127,6 *	127,5*	123*	125,8*	Ángulo base aumentado	
Maxilar	Posición	SNA	75,5**	77*	81,6	82	Maxilar retruido inicialmente, pero con el tratamiento mejoro la posición
		A-McNamara	-11,3***	-10,7***	-6,7*	-4,3*	Maxilar retruido inicialmente, pero con el tratamiento mejoro la posición
	Tamaño	Co-A	67,8***	69,9***	73,8**	76,1**	Maxilar hipoplásico
		ENA-ENP	41***	42***	47	48	maxilar hipoplásico inicialmente, que mejoro el tamaño
		N-ENA	91,1***	94,7***	94,8***	95,2***	Altura facial anterior disminuida
	Rotación	S-ENA	53,2**	57,7**	59,6**	60,8**	Altura facial posterior disminuida
		SN-PP	8,4	11,2*	6	7,4	Rotación maxilar neutra
Mandíbula	Posición	SNB	73,9	72,5	76,7	77,5	Posición mandibular normal
		B-McNamara	-10	-7,9	-8,9	-7,6	Posición mandibular normal
	Tamaño	Co-Gn	85,4***	87,1***	92,2***	94,5***	Micrognatismo
		PM-Fh	32*	33,9*	30,2*	30,2*	Rotación mandibular posterior
	Rotación	Ángulo goniaco	129,4	136	126	129	Rotación mandibular
Intermaxilares	ANB	1,6	4,5	4,9	4,5	Clase I	
	Wits	-5,1***	-0,7	-0,8	1	Clase III que posteriormente se corrigió a clase I	
Dentales	Incisivo superior	Ángulo central superior-SN	99,4	104	114,9***	109	Inclinación incisivo superior que se vestibularizó en el 2021 con el péndulo
		Ángulo central superior-Fh	107,1	111	119,3***	114	Inclinación incisivo superior que se vestibularizó en el 2021 con el péndulo
	Incisivo inferior	IS-línea H	2,7*	1,9*	1,5	-0,6	Posición incisivo superior normal
		Ángulo central inferior- PM	91,4*	84,6**	94,6	93,1	Inclinación incisivo inferior el cual estaba lingualizado y luego en posición normal
		II-línea H	3,1*	0,6	1,3	0,8	Posición incisivo inferior normal
	Molar superior	CMS-PP	12	19	20	20	Posición vertical molar superior normal
	Molar inferior	CMI-PM	20*	22*	24*	27	Posición vertical molar inferior intruido

* Z score (* una DE, ** dos DE, *** tres DE)
 Z score aumentado: *, Z score disminuido: *.

Finalmente, en el seguimiento desde la erupción ectópica hasta el último control se observó un desempeño correcto de los objetivos y una mejoría significativa en las

distancias intermolares e intercaninas (Tabla 2), además, se logró la erupción exitosa de todos los dientes permanentes, el cual era el objetivo principal. El tratamiento para la

Tabla 2. Distancias intercaninas e intermolares a través de los diferentes periodos de tratamiento con promedios de Alvaran

		2019	2020	2021	2022
Maxilar	Distancia intercanina	24 mm*	28 mm	32 mm	34 mm
	Distancia Intermolar	36 mm*	41 mm	45 mm	47 mm
Mandíbula	Distancia intercanina	24 mm	25 mm	27 mm	27 mm
	Distancia Intermolar	42 mm	42 mm	44 mm	44 mm

Aumentado: *, Disminuido: *.

erupción ectópica de molares superiores permanentes es largo ya que involucra varios periodos de tratamiento con diferentes aparatos ortopédicos⁷. En el caso clínico podemos diferenciar cuales fueron

los cambios que sucedieron por crecimiento y cuales fueron por tratamiento, donde el maxilar fue la estructura que más cambios (Tabla 3).

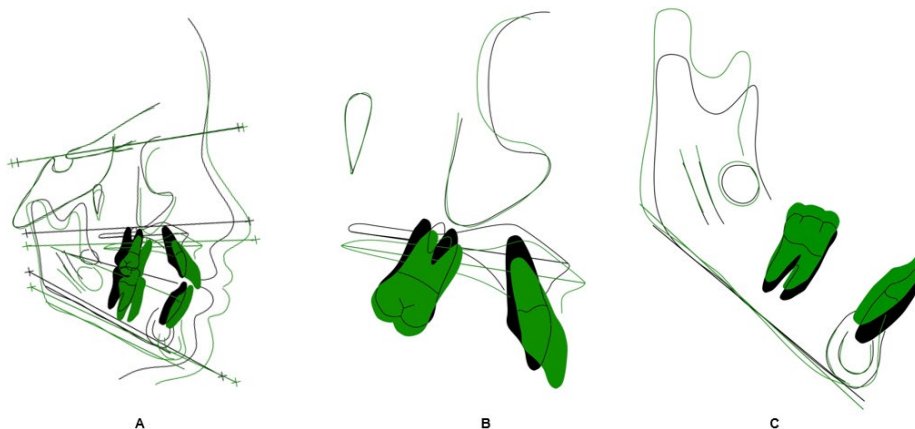


Figura 14: Superposición general (A) y regional maxilar (B) y regional mandibular (C) 2019-2022

Tabla 3. Descripción de cambios obtenidos con el tratamiento

Medida	Pretratamiento 6 años	Posttratamiento 10 años	Cambios totales	Cambios esperados	Cambios tratamiento	Significado
SNA	75,5°	82°	6°	0°	6°	Protracción maxilar
A-McNamara	-11,3 mm	-4,3 mm	7 mm	1 mm	6 mm	Protracción maxilar
Co-A	67,8 mm	76,1 mm	8,3 mm	9,5 mm	--	Los cambios fueron por crecimiento
ENA-ENP	41mm	48 mm	7 mm	4,2 mm	2,8 mm	Crecimiento maxilar
ANB	1,6 mm	4,5	2,9°	0,7°	2,2°	Mejoría en los patrones esqueléticos por la protracción maxilar
Wits	-5,1mm	1mm	-4,1mm	0 mm	4,1 mm	Mejoría en los patrones esqueléticos por la protracción maxilar

Discusión

El tratamiento para la erupción ectópica de los primeros molares superiores permanentes debe ir enfocado en lograr una corrección de esta y propiciar un correcto espacio para todos los dientes permanentes, especialmente premolares y caninos. El tratamiento se centra inicialmente en una expansión rápida palatina del maxilar por medio de un Hyrax o tornillo de expansión como explica Salboch y et al. en 2012² mejorando las dimensiones transversales.

Como proponen Kinzinger y *et al.* 2021⁸ se realizó en este reporte de caso la distalización de los molares superiores por medio del péndulo para corregir la erupción ectópica y finalmente se realiza la retención de los molares permanentes en una posición distal para mantener el espacio logrado con el péndulo.

Para llevar a cabo con éxito todos los periodos de tratamiento se debe realizar un diagnóstico acertado, basándose principalmente en los hallazgos clínicos y radiográficos de forma temprana como se realizó en el caso clínico. Además, de los hallazgos clínicos principales se pueden encontrar otros hallazgos clínicos secundarios como: la infraoclusión de los molares primarios, hipodoncia y dientes supernumerarios⁴. Esto no lo presentó la paciente, pero se deben tener en cuenta en otros casos. También se puede ver una erupción asimétrica donde la cresta marginal mesial está por debajo de la prominencia distal del segundo molar primario⁹. Se debe tener en cuenta que la erupción ectópica se relaciona con mordida cruzada posterior, hipoplasia maxilar y tendencia a patrón esquelético Clase III por maxilar disminuido junto con apiñamiento, características encontradas en el reporte del caso⁷.

Cuando se tiene un diagnóstico se debe evaluar el momento indicado para realizar cada periodo de tratamiento. Primero se debe hacer una expansión maxilar para corregir la hipoplasia maxilar y así generar un espacio adecuado para todos los dientes permanentes. Según lo dice Bjerklin y como se implementó en este caso clínico, en este periodo se pueden hacer correcciones relacionadas con el crecimiento. Se usó máscara facial de protracción para tratar problemas esqueléticos relacionados con el patrón de crecimiento¹⁰. Luego el siguiente periodo debe ir enfocado en corregir directamente la erupción ectópica de los molares permanentes por medio de la distalización de estos, como lo indica la Academia Americana de Odontología Pediátrica⁹, por último, se debe hacer un periodo de retención para mantener el espacio logrado por el péndulo⁸.

El periodo donde se debe realizar la distalización de los molares es cuando el paciente se encuentra en dentición mixta. Kinzinger ha demostrado que durante esta etapa la corrección es rápida, se logra mayor movimiento y tiene mejor pronóstico en cuanto al apiñamiento. Su principal desventaja es que por el recambio de dentición primaria a permanente el anclaje dental no es posible en todas las situaciones o es muy inestable, por lo que se tiene como alternativa el anclaje óseo¹¹.

La principal ventaja del anclaje óseo en comparación con el anclaje dental es que realiza unos movimientos más controlados, por lo que los efectos secundarios que generalmente ocasionan el péndulo serán menores en el óseosoportado¹². Los efectos secundarios que genera el péndulo son: vestibularización de los incisivos superiores, inclinación excesiva de molar permanentes, extrusión de

molares permanentes e impactación de segundos molares permanentes, cuando la distalización es a nivel de los primeros molares permanentes¹³. Según un estudio realizado por Karad en 2014, cuando se cumple con una distalización del molar permanente de 4,29 mm, esta puede ir acompañada de una extrusión del molar de 1,45 mm y una inclinación de 6,6° y en los incisivos superiores se puede evidenciar una vestibularización hasta de 2,84^{o14}. En cuanto a la impactación de los segundos molares permanentes, el péndulo genera cambios en sentido transversal y sagital que llevan a que el primer molar superior tenga una rotación en sentido mesiovestibular aumentando su riesgo de impactación. Sin embargo, es un aparato que presenta mucha recidiva, por lo que cuando se retira, estos efectos secundarios mejoran y las inclinaciones retoman su normalidad¹⁵. En las limitaciones de este estudio se encuentran factores como la frecuencia de las citas de control, ya que la paciente vive en área rural. También tuvo un periodo afectado por la pandemia del COVID-19 y por cuestiones de la biomecánica del péndulo, presento una inflamación gingival a nivel de los primeros molares permanentes. Otra alternativa de tratamiento en este caso sería la distalización con ortodoncia con el mecanismo 4x2, pero como la paciente no tenia edad ni desarrollo dental adecuado para remitirla a ortodoncia, se considera que este caso es mejor tratarlo por odontopediatría.

Referencias

1. Secil Caliskan. Ectopic eruption of maxillary permanent first molars: Predictive factors for self-corrected and impacted outcome. *Int J Clin Pract.* 2021; 75(3)(e13880).
2. Salbach A. Correlation between the frequency of eruption disorders for first permanent molars and the occurrence of malocclusions in early mixed dentition. *J Orofac Orthop.* 2012; 73(298-306)
3. Mucedero M. Dentoskeletal features in individuals with ectopic eruption of the permanent maxillary first molar. *Korean J Orthod.* 2015; 45(190-7).
4. Mooney G. Ectopic eruption of first permanent molars: presenting features and associations. *Eur Arch Paediatr Dent.* 2007; 8(3)(153-7).

Conclusión

El tratamiento para la erupción ectópica de los primeros molares superiores permanentes debe planearse de forma integral logrando objetivos propuestos en cada periodo de tratamiento para evitar complicaciones a futuro.

El manejo temprano de la hipoplasia maxilar por medio de la expansión esquelética ayuda a corregir la posición del maxilar y la vez mejora la deficiencia transversal del arco ayudando a conseguir espacio para la vía de erupción de molares y caninos.

Las técnicas de distalización por medio del péndulo son una alternativa que ayudan a lograr espacio para premolares y caninos en pacientes con hipoplasia maxilar con riesgo de impactación de caninos y donde lo ideal es favorecer que todos los dientes permanentes estén en el arco.

Conflicto de interés

Los autores certifican que no se tienen afiliación con ninguna organización o entidad financiera o no financiera de interés. Los padres firmaron previo consentimiento para la publicación y divulgación del caso y están de acuerdo con su publicación.

5. Dabbagh B. Ectopic Eruption of the Permanent Maxillary First Molar: Predictive Factors for Irreversible Outcome. *Pediatr Dent.* 2017; 15;39(3)(215-218.).
6. Al-Thomali Y. Pendulum and modified pendulum appliances for maxillary molar distalization in Class II malocclusion - a systematic review. *Acta Odontol Scand.* 2017; 75(6)(394-401).
7. Kupietzky A. Correction of ectopic eruption of permanent molars utilizing the brass wire technique. *Pediatr Dent.* 2000; 22(5)(408-12.).
8. Kinzinger GSM. Efficiency of the skeletonized Pendulum K appliance for non-compliance maxillary molar distalization : A clinical pilot study. *J Orofac Orthop.* 2021; 82(6)(391-402).
9. Guideline on Management of the Developing Dentition and Occlusion in Pediatric Dentistry. *Pediatric Dent.* 2016
10. Bjerklín K. Long-term treatment effects in children with ectopic eruption of the maxillary first permanent molars. *Eur J Orthod.* 1995; 17(4)(293-304).
11. Kinzinger GSM. Molar distalization with pendulum appliances in the mixed dentition: effects on the position of unerupted canines and premolars. *Am J Orthod Dentofacial Orthop.* 2006; 129(3)(407-17).
12. Bozkaya E. Evaluation of the effects of the hybrid Pendulum in comparison with the conventional Pendulum appliance. *Angle Orthod.* 2020; 90(2)(194-201).
13. Fuziy A. Sagittal, vertical, and transverse changes consequent to maxillary molar distalization with the pendulum appliance. *Am J Orthod Dentofacial Orthop.* 2006; 30(4)(502-10)
14. Karad A. Evaluation of treatment changes associated with maxillary molar distalization with the distal jet appliance. *APOS.* 2014;4(1):9-15.
15. Pereira SB. Sagittal, rotational and transverse changes with three intraoral distalization force systems: Jones jig, distal jet and first class. *J Clin Exp Dent.* 2021; 13(5)(e455-62).

Recibido: 15/03/2023

Aceptado: 05/11/2023

Correspondencia: Mariana Jiménez Lemos, correo: marianajimenezlemos@hotmail.com