

Fibro - odontoma ameloblástico; relato de caso clínico

Graciela Susana Martínez,¹ Analía Budkin,² Úrsula Anaya Flores.²

Resumo: O fibro - odontoma ameloblástico é um tumor odontogênico benigno com células epiteliais odontogênicas cuboídes, tecido conjuntivo fibroso embrionário e epitélio odontogênico primitivo. Se apresenta com pouca frequência e afeta principalmente crianças e adultos jovens entre a primeira e segunda década de vida. Este trabalho é um relato de caso clínico de um paciente de sexo masculino de 12 anos de idade atendido no Hospital de Odontologia Infantil “Don Benito Quinquela Martín”; diagnosticado com um tumor odontogênico benigno associado a um canino permanente inferior direito impactado. É realizado um plano de tratamento integral, individualizado e com forte componente preventivo, trabalhando sempre em constante inter-relação entre os Serviços de Odontologia Preventiva, Cirurgia, Radiologia e Ortodontia do hospital. Numa primeira fase, são tratadas as infecções prevalentes e é realizado o reforço do hospedeiro. Posteriormente é realizada a intervenção cirúrgica para remover a lesão e as estruturas dentárias associadas a ela. A evolução do paciente foi favorável, permitindo que ele continue o tratamento no Serviço de Ortodontia. **Objetivo:** Descrever a situação clínica de um paciente masculino de 12 anos de idade, com diagnóstico de fibro - odontoma ameloblástico com uma abordagem interdisciplinar e dentro de um plano de tratamento integral. **Conclusão:** O tratamento realizado com uma abordagem interdisciplinar e dentro de um plano integral, permitiu alcançar um resultado favorável na abordagem do fibro - odontoma ameloblástico.

Palavra-chave: Diagnóstico precoce, fibro - odontoma ameloblástico, cirurgia, dente impactado.

Fibro - odontoma ameloblástico; reporte de caso clínico

Resumen: El fibro - odontoma ameloblástico es un tumor odontogénico benigno con células epiteliales odontogénicas cúbicas, tejido conjuntivo fibroso embrionario y epitelio odontogénico primitivo. Se presenta con poca frecuencia y afecta principalmente a niños y adultos jóvenes entre la primera y segunda década de vida. Este trabajo es un reporte del caso clínico de un paciente de sexo masculino de 12 años de edad atendido en el Hospital de Odontología Infantil “Don Benito Quinquela Martín”, al cual se le diagnostica un tumor odontogénico benigno asociado a un canino permanente inferior derecho impactado. Se realiza un plan de tratamiento integral, individualizado y con fuerte componente preventivo, trabajando siempre en constante interrelación con los servicios de Odontología Preventiva, Cirugía, Radiología y Ortodoncia del hospital. En una primera etapa se tratan las infecciones prevalentes y se realiza el refuerzo del huésped. Posteriormente se realiza la intervención quirúrgica para extirpar la lesión y las estructuras dentarias asociadas a esta. La evolución del paciente fue favorable permitiendo continuar su tratamiento en el servicio de Ortodoncia. **Objetivo:** Describir la situación clínica de un paciente masculino de 12 años de edad, con diagnóstico de fibro - odontoma ameloblástico con un enfoque interdisciplinario y dentro de un plan de tratamiento integral. **Conclusión:** El tratamiento realizado con un enfoque interdisciplinario y dentro de un plan integral, permitió lograr un resultado favorable en el abordaje del fibro - odontoma ameloblástico.

Palabras clave: Diagnóstico precoz, fibroodontoma ameloblástico, cirugía, diente impactado.

¹ Especialista en Odontopediatria. Jefa de Unidad del Servicio de Odontología Preventiva. Hospital de Odontología Infantil “Don Benito Quinquela Martín”, Ciudad Autónoma de Buenos Aires, Argentina.

² Especialista en Odontopediatria. Odontóloga de Planta del Servicio de Odontología Preventiva. Hospital de Odontología Infantil “Don Benito Quinquela Martín”, Ciudad Autónoma de Buenos Aires, Argentina.

Ameloblastic fibro odontoma; clinical case report

Abstract: Ameloblastic fibro-odontoma is an infrequent benign odontogenic tumor with cubic odontogenic epithelia cells, embryonic fibrous connective tissue, and primitive odontogenic epithelium. It mainly affects children and young adults between the first and second decade of life. This article is a clinical case report of a 12 - year - old male patient seen at Hospital of Pediatric Dentistry “Don Benito Quinquela Martín,” where he was diagnosed with a benign odontogenic tumor associated with an impacted permanent lower right canine tooth. The treatment plan included a multidisciplinary collaboration among the Departments of Preventive Dentistry, Surgery, Radiology, and Orthodontics. In the first stage, prevalent infections were treated and the host was strengthened. The second stage was the surgical removal of the lesion and associated dental structures. The patient’s course was favorable and continued his treatment at the Department of Orthodontics. **Objective:** To describe the clinical course of a 12-year-old male patient diagnosed with ameloblastic fibro-odontoma managed with an interdisciplinary approach in the setting of a comprehensive treatment plan. **Conclusion:** An interdisciplinary management in the setting of a comprehensive plan resulted in a favorable approach to ameloblastic fibro-odontoma.

Key words: Early diagnosis, ameloblastic fibro odontoma, surgery, impacted tooth

Introdução

De acordo com a classificação da Organização Mundial da Saúde, que se refere a tumores odontogênicos, publicada

em 2005, o fibro-odontoma ameloblástico (FOA) pertence ao grupo de lesões com epitélio odontogênico que contém ectomesênquima odontogênico com ou sem formação de tecidos duros dentários. (Tabela 1).¹

Tabela 1: Classificação histológica de tumores odontogênicos benignos (OMS, 2005)

1. Epitélio odontogênico com estroma fibroso maduro sem ectomesênquima odontogênico	2. Epitélio odontogênico com ectomesênquima com ou sem formação de tecidos duros dentários
Ameloblastoma sólido/multicístico	Fibroma ameloblástico
Ameloblastoma extraósseo/tipo periférico	Fibro-dentinoma ameloblástico
Ameloblastoma tipo desmoplásico	Fibro-odontoma ameloblástico
Ameloblastoma tipo unicístico	Odontoma
Tumor odontogênico escamoso	Odontoma, tipo complexo
Tumor odontogênico epitelial calcificante	Odontoma, tipo composto
Tumor odontogênico adenomatoide	Odontoameloblastom
Tumor odontogênico queratocístico	Tumor odontogênico cístico calcificante
	Tumor dentinogênico de células fantasmas
3. Mesênquima e/ou ectomesênquima odontogênico com ou sem epitélio odontogênicas	4. Lesões ósseas
Fibroma odontogênico	Fibroma ossificante
Mixoma odontogênico (mixofibroma)	Displasia fibrosa
Cementoblastoma	Displasias ósseas
	Lesão central de células gigantes(granuloma)
	Querubismo
	Cisto ósseo aneurismático
	Cisto ósseo simples

É semelhante ao fibroma ameloblástico, que apresenta alterações indutivas, pois isso permite a formação de uma matriz de esmalte e dentina em diferentes graus.¹ Alguns autores sustentam que o fibroma ameloblástico e o odontoma complexo parecem se combinar neste tipo de lesão.²

O FOA é um tumor odontogênico benigno com incidência rara.³ A etiologia do FOA ainda é desconhecida e controversa, pois simula o desenvolvimento de folículos dentários durante a fase embrionária, porém anormais, comprovando diferentes graus de interações indutivas entre o epitélio e o ectomesênquima odontogênico, que, por sua vez, transformam a formação de esmalte e dentina dentro do tecido mesodérmico celular semelhante à papila dentária.⁴

É bem circunscrito, geralmente localizado na parte posterior do maxilar ou mandíbula, de crescimento lento, que se expande de maneira cortical e tende a produzir um aumento de volume. Na maioria dos casos se associa a dentes não erupcionados.^{5, 6} Normalmente o processo é assintomático, dificultando a descoberta dessas lesões durante exames radiológicos de rotina.⁷ O FOA afeta principalmente crianças e adultos jovens entre a primeira e a segunda década de vida, em média com 14 anos.⁸ Não há uma predominância de gênero, embora alguns autores defendem a existência de uma leve tendência para o masculino.⁹

Radiograficamente, corresponde a uma lesão radiolúcida uni ou multilocular demarcada claramente, com quantidades variáveis de conteúdo radiopaco no interior que são semelhantes ao tecido dentário

em diferentes estágios da odontogênese. Além disso, pode apresentar expansão das tabelas corticais, tornando difícil diferenciá-lo de outras lesões de aparência semelhante, como ameloblastoma ou cisto dentígero quando associado a um dente incluso.¹⁰

Histologicamente é uma lesão encapsulada constituída por ilhas e cordões estreitos de células epiteliais odontogênicas cúbicas, tecido conjuntivo fibroso embrionário e epitélio odontogênico primitivo, lembrando o retículo estrelado.¹¹

O tratamento do FOA está associado ao procedimento cirúrgico conservador. As recorrências aleatórias foram atribuídas à extração cirúrgica inadequada no momento do tratamento inicial. Em outros relatórios foram apresentadas enucleações conservadoras suficientes.¹² Há controvérsias na literatura em relação à extração ou conservação do folículo dentário associado aos casos de FOA. A maioria dos artigos recomendam a remoção do folículo dentário associado, pois assim evitamos recorrências.^{6, 13, 14}

O objetivo deste relato é descrever a situação clínica de um paciente masculino com 12 anos, com diagnóstico de fibro-odontoma ameloblástico, com foco interdisciplinar e tratamento completo planejado.

Relato de caso

Paciente do sexo masculino, com 12 anos, sem histórico médico pessoal ou familiar prévio que seja de interesse, solicita atendimento no Hospital de Odontologia Infantil “Don Benito Quinquela Martín”,

em função de: “cáries”. O paciente recebeu atendimento prévio em seus tratamentos odontológicos, mas em outra instituição. Dá entrada ao Serviço de Odontologia Preventiva.

No exame clínico intraoral foram observadas persistências do canino temporário inferior direito (8.3), ausência do canino permanente inferior direito (4.3) e abaulamento ósseo vestibular na área deste canino, sem sintomas de dores espontâneas ou à palpação (Figuras 1 e 2).

Nos exames de radiografia panorâmica e periapical (Figuras 3 e 4), foram observadas peças dentárias retidas 4.3, sendo a

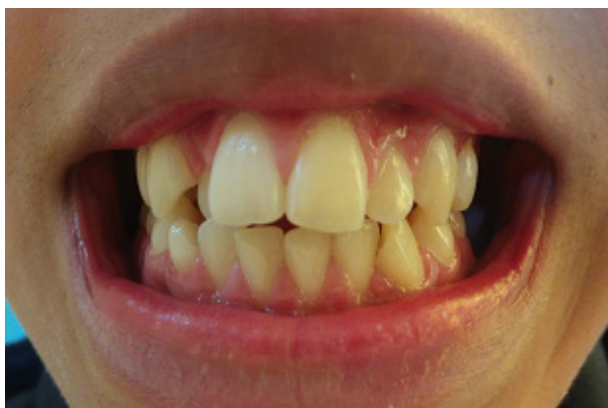

Figura 1. Aspecto clínico intrabucal. Observa-se persistência de peça dentária 8.3.

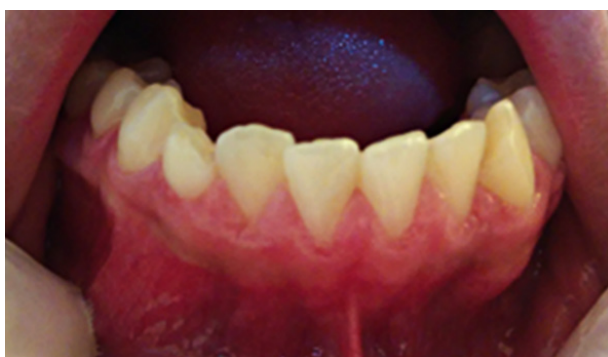

Figura 2. Abaulamento ósseo vestibular na área da peça dentária 4.3

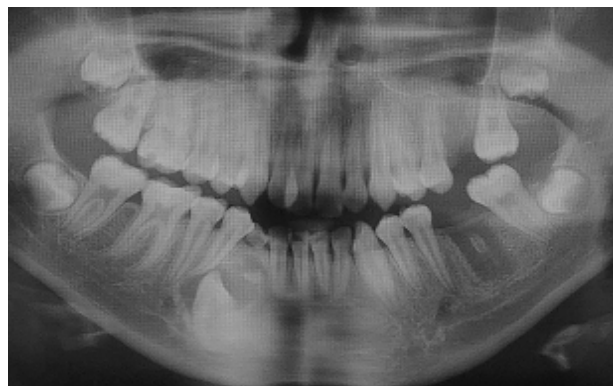

Figura 3. Radiografia panorâmica pré-operatória. Foram observadas persistências das peças dentárias 8.3, imagem compatível com odontoma e dente 4.3 retido.

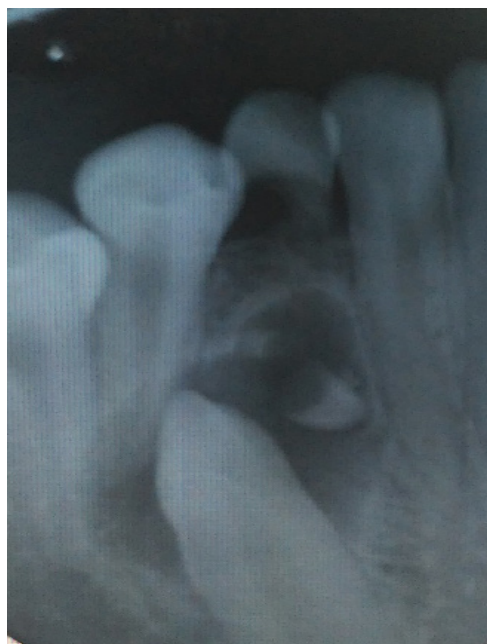

Figura 4. Radiografia periapical pré-operatória.

coroa circundada por imagem radiolúcida superior a 2 mm de diâmetro e a presença de imagens radiopacas compatíveis com dentículos.

Foram traçados planos completos para este tratamento, personalizado e com considerável componente preventivo, pois conta com ações preventivas e terapêuticas

em função ao risco individual. Isso permitirá diagnósticos precisos e de maneira mais eficiente. A avaliação completa deverá incluir: estado geral e desenvolvimento; tecidos moles extrabucais e intrabucais; higiene e saúde periodontal; tecidos duros intrabucais; desenvolvimento de oclusão e comportamento do paciente.¹⁵

O procedimento requer que esclarecimentos e todas as informações estejam disponíveis aos pais, já que é obrigatório a assinatura de ambos para que o procedimento possa ser realizado, de acordo com as leis vigentes do Governo da Cidade Autônoma de Buenos Aires - Ministério da Saúde (Resolução 0356/MSGC/09 - Lei 153 - Decretos N° 208/01 e N° 2316/03) para o tratamento proposto, bem como para registro, documentação de casos e eventuais publicações.

Em simultâneo à implementação ao tratamento completo, personalizado e

com considerável componente preventivo, foram realizadas consultas em diferentes estágios do tratamento no serviço de Odontologia Preventiva e nos serviços de Cirurgia e Ortodontia do hospital.

No departamento de cirurgia, o exame radiológico da área foi empregado a técnica de Clark (Figura 5). Nesta técnica, foram observados que, a distalização do cone dental, a lesão foi deslocada para mesial na direção oposta, onde consideramos que esteja pronta para a abordagem cirúrgica através da área vestibular.

Em parceria com o serviço de ortodontia, foram realizados estudo respectivos sobre a oclusão e consideramos a posição desfavorável da peça dentária 4.3 e a possibilidade de recorrência das lesões. Decide-se então realizar as exodontias das peças dentárias 8.3 e 4.3 retidas e remoção total da lesão.

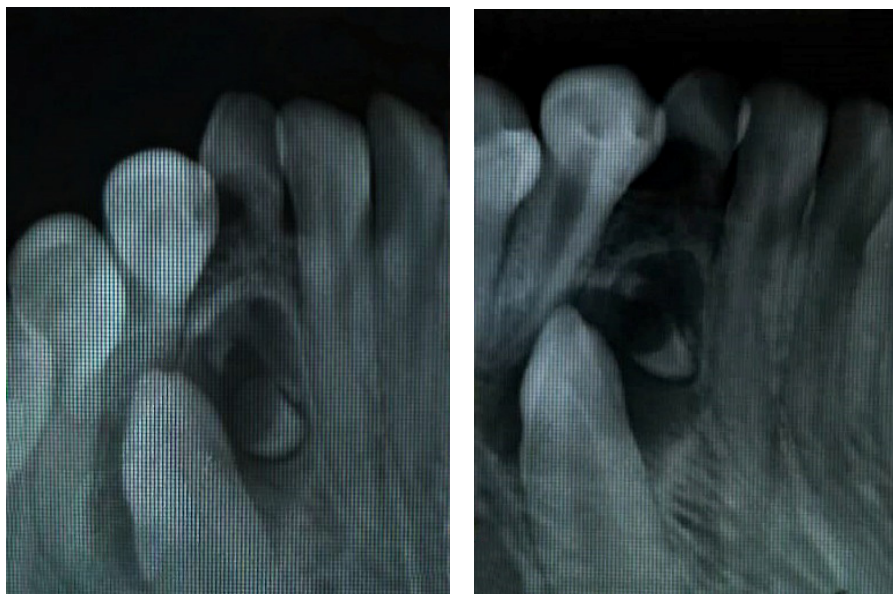

Figura 5. Técnica de Clark.

A consulta pré-operatória foi finalizada com análises clínicas laboratoriais e, considerando que o paciente já recebe atendimento do serviço de Cirurgia do hospital, para exodontia das peças dentárias 2.6 e 3.6, a todas as informações e procedimentos são, conforme disposto por lei, repassadas aos pais, com o objetivo de receber a autorização formal e escrita para proceder com a intervenção.

Técnica cirúrgica

Foi realizada a antisepsia intraoral com clorexidina 0,12% e sob anestesia troncular e infiltrativa local com cloridrato de carticaína 4% - adrenalina 1:100.000, elevando um retalho mucoperiosteal. Foram realizadas as exodontias do canino temporário inferior direito (8.3) e do canino permanente inferior direito incluso (4.3), ao utilizar a técnica de odontosecção como recurso cirúrgico (Figuras 6 e 7). Para estes procedimentos foram utilizados os seguintes materiais: pinça incisiva inferior, elevador odontológico reto e fresa cilíndrica para turbina odontológica.

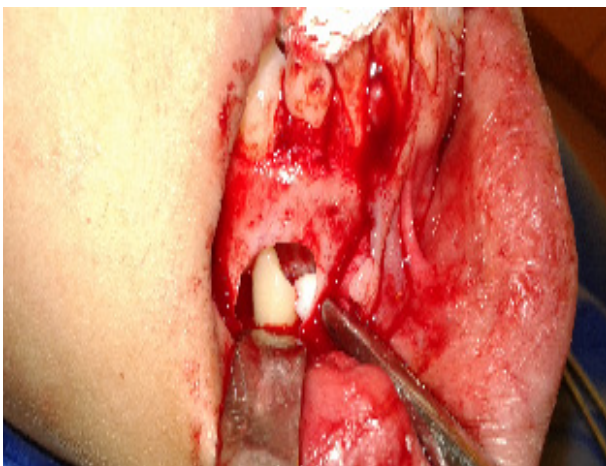

Figura 6. Imagem intraoperatória. Foram observados na peça dentária 4.3 retida fibro-odontoma ameloblástico.

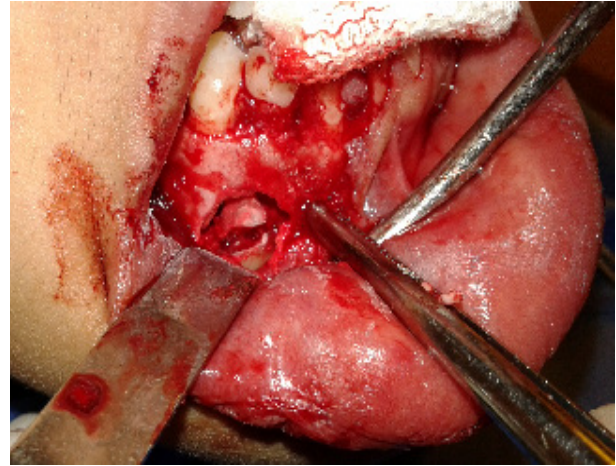


Figura 7. Odontosecção da peça dentária 4.3.

O saco pericoronário de aspecto cístico da peça dentária 4.3 e os dentículos observados radiograficamente são removidos, finalizando a intervenção com uma radiografia periapical intraoperatória para atestar sua excisão total e sutura com fio de origem sintética não reabsorvível (Figuras 8A, 8B e 8C).⁸ Indicamos ao paciente medicação antibiótica (amoxicilina 500 mg) e analgésica (ibuprofeno 400 mg) por via oral e bochechos noturnos de clorexidina 0,12 % uma vez ao dia durante uma semana.

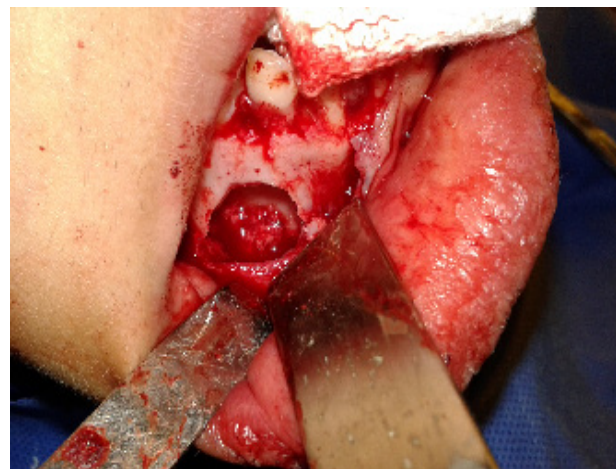

Figura 8A. Maca cirúrgica.

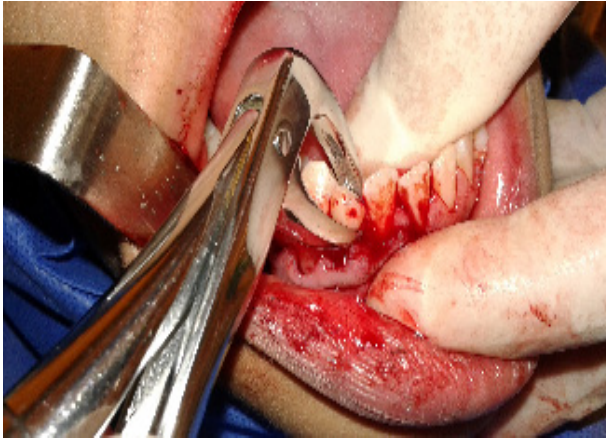


Figura 8B. Exodontia da peça dentária 8.3.

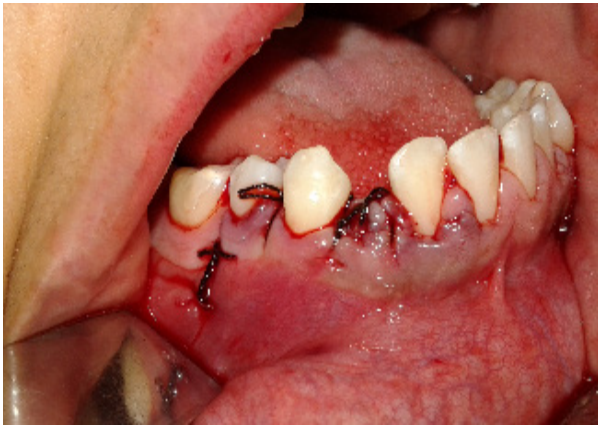

Figura 8C. Sutura.

A amostra dos tecidos duros (osso e dente) e tecidos moles (membrana), de acordo com o protocolo, foi enviada ao Laboratório de Patologia Qirúrgica da Faculdade de Odontologia da Universidade de Buenos Aires (Figura 9).

Após 7 dias foi realizado o primeiro controle pós-operatório. Os pontos de sutura foram removidos e o paciente encaminhado ao serviço de Endodontia para realizar testes de sensibilidade do incisivo lateral inferior direito (4.2) devido à sua proximidade com a lesão, apresentando uma resposta positiva nesta peça dentária.

O resultado do diagnóstico anatomopatológico: “Quadro histopatológico

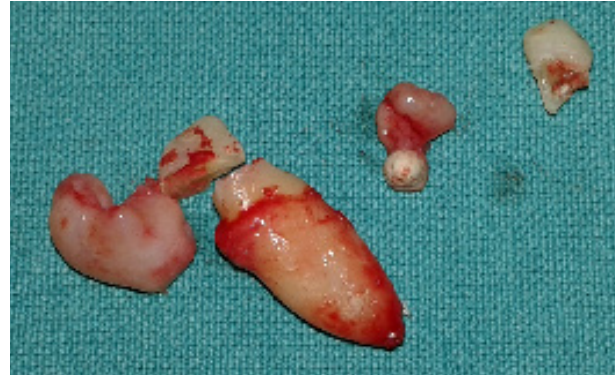

Figura 9. Peça dentária 4.3 com odontosecção e denticulos extraídos.

correspondente a tumor odontogênico do tipo odontoma compatível com o fibro-odontoma ameloblástico”.

Os controles radiológicos clínicos pós-operatório foram realizados nos meses 1, 3 e 6 meses após a intervenção. Nestes controles foram observadas mucosas normais, sem patologias associadas e regeneração óssea de acordo com o período pós-operatório.

Neste protocolo de tratamento realizado, o paciente mantém seu atendido no serviço de Odontologia Preventiva e foi admitido para tratamento no serviço de Ortodontia, e foi atendido por diferentes serviços multidisciplinares (Figura 10 e 11).

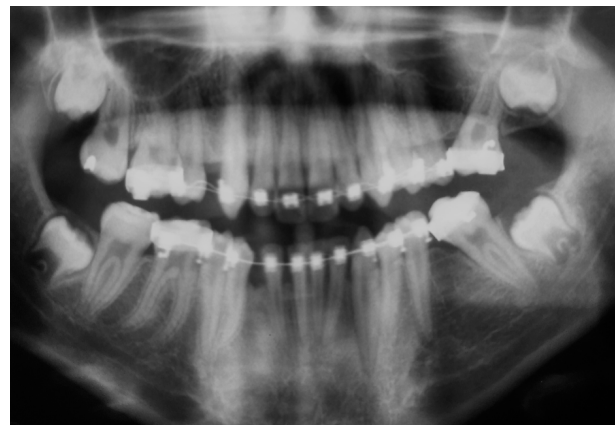


Figura 10. Radiografia panorâmica pós-operatória. Controle aos 2 anos.

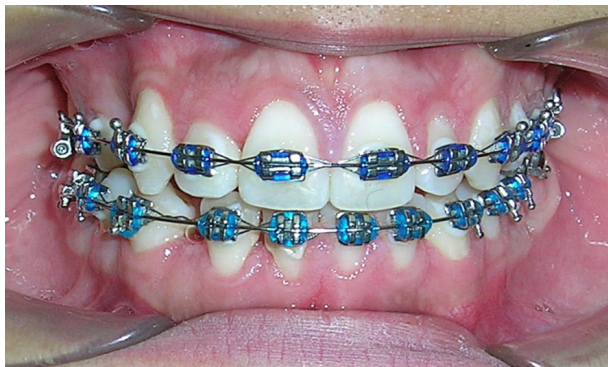

Figura 11. Aspecto intrabucal atual.

Discussão

A OMS estabeleceu em 2005 que o FOA consiste em neoplasia benigna composta por epitélio odontogênico proliferativo, incluído em tecido ectomesênquimal odontogênico celular semelhante à papila dentária, com diferentes graus de alterações indutivas e formação de tecidos duros dentários.^{1,7} Outros autores o associam diretamente a uma fase imatura de odontoma complexo.^{7,16}

Apesar do supra exposto, o FOA não deve ser considerado um odontoma, devido a relatos de casos que mostram comportamentos neoplásicos, como recorrência e transformação maligna, mesmo após cuidadosa excisão da lesão, incluindo dentes não erupcionados deslocados.¹⁷

Neste caso, o diagnóstico da lesão foi realizado mediante persistência clínica do canino inferior direito temporário, que, através de radiografia periapical da área, observamos a conservação da peça dentária 4.3 e a presença do FOA. Este fato comprova a importância de realizar radiografias preventivas às extrações dentárias.

Como estudo radiológico complementar, no caso clínico apresentado, foi utilizada a técnica de Clark, uma vez que naquele momento a nossa instituição não dispunha de um tomógrafo para visualizar a localização da peça dentária retida e para definir a área de abordagem cirúrgica da lesão. Atualmente, a possibilidade de encaminhamento a outro hospital público para realizar tomografia nos permite definir com precisão a localização das peças dentárias a serem tratadas e sua relação com os tecidos adjacentes.

Alguns estudos apontam que o FOA pode comportar-se de forma agressiva com múltiplas recorrências.^{18,19} Foi proposto que um FOA, principalmente benigno, pode sofrer transformações malignas em fibrosarcoma ameloblástico. Assim, é importante manter o acompanhamento das lesões de FOA durante vários anos com o objetivo de garantir que não existam sinais futuros de recorrência agressiva.²⁰

De qualquer forma este caso está em observação, com controles clínicos e radiológicos. As descobertas comprovam neoformação óssea na região da intervenção e essas verificações nos permitem concluir que a técnica cirúrgica escolhida mostrou ser segura e eficaz. Os controles radiológicos pós-operatórios são imprescindíveis, assim como o trabalho em uma equipe multidisciplinar para continuar com o tratamento indicado planejado.

Conclusões

A incidência de tumores odontogênicos derivados do folículo dental é mais alta na infância e a maioria segue sem sinais

nem ao menos sintomas clínicos. O diagnóstico clínico e radiológico precoce assim como a atuação multidisciplinar são fundamentais para derivações oportunas e o tratamento precoce de pacientes em fase de crescimento, pois evita possíveis sequelas indesejadas.

Neste caso clínico, o tratamento conservador realizado com a excisão completa da lesão e extração da peça dentária retida, atestam a ausência de recidiva ou malignização da lesão, sendo

comprovado mediante controles clínicos e radiológicos à distância.

Este trabalho foi realizado pelo Comitê de Docência e Pesquisa e pelo Comitê de Ética em Pesquisa do Hospital de Odontologia Infantil “Don Benito Quinquela Martín”, Ministério da Saúde - Governo da Cidade Autônoma de Buenos Aires, Argentina.

Os autores não apresentam conflitos de interesse nem fontes de financiamento na realização deste artigo.

Referências

1. Barnes L, Eveson JW, Reichart P, Sidransky D. World Health Organization Classification of tumours. IARC Press: Lyon 2005; 309. Disponible en: <https://screening.iarc.fr/doc/BB9.pdf>
2. Sapp P, Eversole L, Wysocky G. Patología Oral y Maxilofacial Contemporánea. Harcourt International 1998; 149-50.
3. Neville BW, Damm DD, Allen CM, Bouquot JE. Oral & Maxillofacial Pathology 2ª ed. St Louis: Saunders Elsevier; 2002; 628-9.
4. Correa F, Rebelo H, Sá J, Vieira S, Nogueira J, Paiva F, et al. Ameloblastic fibro-odontoma: case report with maintenance of the involved teeth. Int J Pediatr. Otorhinolaryngol Extra 2008; 3: 48-52. Disponible en: <https://www.sciencedirect.com/science/article/abs/pii/S1871404807000792>
5. Reichart PA, Philipsen Hp. Odontogenic tumors and allied lesions. Quintessence Publishing Co Ltd. 1ª ed, London 2004.
6. Kumar S, Suvy M y cols. Ameloblastic fibro-odontoma. International Journal of Surgery Case Reports 2014; 5: 1142-4. Disponible en: <https://www.ncbi.nlm.nih.gov/pmc/articles/PMC4276268/>
7. Álvarez F, Licéaga R. Fibro - odontoma ameloblástico: Revisión de la literatura y presentación de un caso. Revista Odontológica Mexicana 2009; 13: 122 - 5. Disponible en: <https://www.medigraphic.com/pdfs/odon/uo-2009/uo092i.pdf>
8. Cordero - Loria AV, Solano-Bonilla L. Fibro odontoma ameloblástico asociado a canino inferior derecho impactado. Rev Cient Odontol. 2015; 11: 30-3. Disponible en: <https://www.redalyc.org/pdf/3242/324242282005.pdf>
9. Castellón L, Fariña R, Martínez B, Canto L. Fibro - odontoma ameloblástico de la mandíbula. Rev Esp Cir Oral Maxilofac.; 2013; 87-92. Disponible en: <http://scielo.isciii.es/pdf/maxi/v35n2/caso4.pdf>
10. Botero N, León R, Cantillo O, Álvarez P, Díaz A. Fibroma ameloblástico asociado a un odontoma compuesto. La importancia del estudio histopatológico. Rev Esp Cir Oral Maxilofac 2013; 175 - 80. Disponible en: <http://scielo.isciii.es/pdf/maxi/v35n4/casoclinico04.pdf>
11. Sreenath G, Indira Reddy Y, Sreenivasreddy P, Ravi Prakash A. Ameloblastic fibro - odontome (AFO) of the mandible: a case report. Journal of Clinical and Diagnostic Research 2014; 260 - 2. Disponible en: <https://www.ncbi.nlm.nih.gov/pmc/articles/PMC3939569/>
12. Suarez - Portilla JC, Cantillo - Payares O, Urbano S, Harris - Ricardo J. Ameloblastic fibro-odontoma: conservative management with preservation of dental structures. Rev CSV 2019; 11: 143-50.
13. Reyes P, Álvarez C y cols. Report of a case of Fibrous Ameloblastic Odontoma. Rev Esp Cir Oral Maxilofac. 2009; 31: 337-42

14. Praveena R. Ameloblastic fibro-odontoma in a kid - an impostor in radiography. Indian Journal of Research. 2017; 6: 14 - 6. Disponible en: https://www.researchgate.net/publication/343536972_AMELOBLASTIC_FIBRO-ODONTOMA_IN_A_KID_-AN_IMPOSTOR_IN_RADIOGRAPHY_PARIPEX_-INDIAN_JOURNAL_OF_RESEARCH
15. Biondi AM, Cortese S. Odontopediatría. Fundamentos y prácticas para la atención integral personalizada. Alfaomega. Buenos Aires.2010; 4: 29-51
16. Dolanmaz D, Pampu A, Kalayci A, Etöz O, Atici S. An unusual size of ameloblastic fibro - odontoma. Dentomaxillofac Radiol. 2008; 37: 179 - 82.
17. Verdugo M, Hidalgo A, Venegas B, Plana S, Schilling A. Ameloblastic fibro odontoma in the mandible: a case report and review of the literature. Anuario Sociedad de Radiología Oral Máxilo Facial de Chile 2014; 17: 40 - 6. Disponible en:http://sociedadradiologiaoral.cl/doc/anuarios_div/2014/anuario2014-42-48.pdf
18. Chen Y, Li TJ, Gao Y, Yu SF. Fibroma ameloblástico y lesiones relacionadas: un estudio clínico-patológico con referencia a su naturaleza e interrelación. J Oral Pathol Med 2005; 34: 588-95.
19. Delgado - Azañero W, Funes - Rumiche I, Torres - Vega F, Calderón - Ubaqui V. Fibrosarcoma ameloblástico encapsulado. Rev Estomatol Herediana. 2008;18 :128-35.Disponible en: https://www.researchgate.net/publication/299402705_Fibrosarcoma_ameloblastico_encapsulado
20. Kirjavainen A, Tuovinen V, Sándor GK. Gran fibroodontoma ameloblástico en una niña de 7 años con análisis de 108 casos. Ann Maxillofac Surg 2016; 6: 15-20.

Recibido: 16/03/2021

Aceptado: 08/07/2021

Correspondencia: Graciela Susana Martínez, correo: gracismartinez@yahoo.com.ar